This is a digital copy of a book that was preserved for generations on library shelves before it was carefully scanned by Google as part of a project to make the world's books discoverable online.

It has survived long enough for the copyright to expire and the book to enter the public domain. A public domain book is one that was never subject to copyright or whose legal copyright term has expired. Whether a book is in the public domain may vary country to country. Public domain books are our gateways to the past, representing a wealth of history, culture and knowledge that's often difficult to discover.

Marks, notations and other marginalia present in the original volume will appear in this file - a reminder of this book's long journey from the publisher to a library and finally to you.

Usage guidelines

Google is proud to partner with libraries to digitize public domain materials and make them widely accessible. Public domain books belong to the public and we are merely their custodians. Nevertheless, this work is expensive, so in order to keep providing this resource, we have taken steps to prevent abuse by commercial parties, including placing technical restrictions on automated querying.

We also ask that you:

+ *Make non-commercial use of the files* We designed Google Book Search for use by individuals, and we request that you use these files for personal, non-commercial purposes.

+ *Refrain from automated querying* Do not send automated queries of any sort to Google's system: If you are conducting research on machine translation, optical character recognition or other areas where access to a large amount of text is helpful, please contact us. We encourage the use of public domain materials for these purposes and may be able to help.

+ *Maintain attribution* The Google "watermark" you see on each file is essential for informing people about this project and helping them find additional materials through Google Book Search. Please do not remove it.

+ *Keep it legal* Whatever your use, remember that you are responsible for ensuring that what you are doing is legal. Do not assume that just because we believe a book is in the public domain for users in the United States, that the work is also in the public domain for users in other countries. Whether a book is still in copyright varies from country to country, and we can't offer guidance on whether any specific use of any specific book is allowed. Please do not assume that a book's appearance in Google Book Search means it can be used in any manner anywhere in the world. Copyright infringement liability can be quite severe.

About Google Book Search

Google's mission is to organize the world's information and to make it universally accessible and useful. Google Book Search helps readers discover the world's books while helping authors and publishers reach new audiences. You can search through the full text of this book on the web at `http://books.google.com/`

UC-NRLF
B 3 732 655

UNIVERSITY OF CALIFORNIA
MEDICAL CENTER LIBRARY
SAN FRANCISCO



DEUTSCHE ZEITSCHRIFT

FÜR

CHIRURGIE.

HERAUSGEGEBEN

VON

PROF. BARDENHEUER IN KÖLN, PROF. v. BERGMANN IN BERLIN, PROF. BIER IN BONN, PROF. CH. H. BRAUN IN GÖTTINGEN, DR. v. BURCKHARDT IN STUTTGART, PROF. DOLLINGER IN BUDAPEST, PROF. v. EISELSBERG IN WIEN, PROF. ENDERLEN IN BASEL, DR. G. FISCHER IN HANNOVER, PROF. FRIEDRICH IN GREIFSWALD, PROF. GRASER IN ERLANGEN, PROF. HELFERICH IN KIEL, PROF. HILDEBRAND IN BERLIN, PROF. HOCHENEGG IN WIEN, DR. KAPPELER IN KONSTANZ, PROF. KOCHER IN BERN, PROF. KÖNIG IN BERLIN, PROF. KRÖNLEIN IN ZÜRICH, PROF. KÜSTER IN MARBURG, DR. C. LAUENSTEIN IN HAMBURG, PROF. LENNANDER IN UPSALA, PROF. v. LEUTHOLD IN BERLIN, PROF. MADELUNG IN STRASSBURG I. E., DR. MARTENS IN BERLIN, PROF. MÜLLER IN ROSTOCK, DR. A. NEUMANN IN BERLIN, PROF. PERTHES IN LEIPZIG, PROF. POPPERT IN GIESSEN, PROF. RIEDEL IN JENA, PROF. E. ROSE IN BERLIN, PROF. RYDYGIER IN LEMBERG, PROF. SCHÖNBORN IN WÜRZBURG, PROF. SONNENBURG IN BERLIN, PROF. TRENDELENBURG IN LEIPZIG, DR. WIESINGER IN HAMBURG, PROF. WITZEL IN BONN.

UND UNTER MITWIRKUNG VON

PROF. DR. ROSE
IN BERLIN

PROF. DR. TRENDELENBURG
IN LEIPZIG

PROF. DR. BIER
IN BONN

REDIGIERT VON

PROF. DR. HELFERICH
IN KIEL

Fünfundsiebzigster Band.

Mit 90 Abbildungen im Text und 5 Tafeln.

LEIPZIG,
VERLAG VON F. C. W. VOGEL
1904

172233

Inhalt des fünfundsiebzigsten Bandes.

Erstes Heft

ausgegeben Oktober 1904.

Seite

I. Die Mobilisierung des Duodenum nach Kocher zur Entfernung retroduodenal liegender Choledochussteine. Von Prof. Dr. E. Payr in Graz. (Mit zwei Abbildungen) 1

II. Aus der chirurgischen Universitätsklinik zu Leipzig. (Direktor: Geheimrat Prof. Dr. Trendelenburg.)
Über die Beziehungen der Enchondrome zu den multiplen cartilaginären Exostosen. Von Dr. A. Läwen. (Mit 9 Abbildungen) 14

III. Aus dem städtischen Krankenhause zu Rixdorf-Berlin (Prof. Dr. G. Sultan).
Über Stauungsblutungen nach Rumpfkompression. Von Dr. med. H. Wienecke, Assistenzarzt. (Mit Tafel I) 37

IV. Aus dem chirurgischen Stadtlazarett zu Danzig (Oberarzt Prof. Barth).
Pyonephrose bei Verdoppelung der rechten Niere. Von Dr. med. Alfred Linck, Assistenzarzt. (Mit 1 Abbildung) 51

V. Aus der chirurgischen Privatklinik des Privatdozenten Dr. N. Trinkler zu Charkow.
Zur Diagnose der syphilitischen Affektionen des Pankreas. Von Privatdozent Dr. N. Trinkler 58

VI. Aus dem Hafenkrankenhause Hamburg (Oberarzt Dr. C. Lauenstein).
Schuß durch das Ventrikelseptum des Herzens. Herznaht. Heilung. Von Dr. W. Schubert, Assistenzarzt. (Mit 1 Abbildung) . 71

VII. Aus der chirurgischen Klinik zu Kiel (Prof. Helferich).
Beitrag zur Ätiologie der gutartigen Pylorusstenose: Pylorusstenose bedingt durch Leberechinococcus. Von Oberarzt Dr. Axhausen, komm. zur chirurgischen Klinik Kiel 77

VIII. Aus der chirurgischen Universitätsklinik zu Bern (Prof. Kocher).
Endresultate der Radicaloperation von Hernien, speciell der Inguinalhernien. Von Polina Daiches in Sumy, Gouvern. Charkoff 82

IX. Kleinere Mitteilung:
Aus der chirurgischen Abteilung des Freimaurer-Krankenhauses in Hamburg.
Casuistische Beiträge zur Bauchchirurgie. Von Dr. H. Grisson, Oberarzt 107

Seite

X. Besprechungen von Helferich:
1. Dr. O. Manz, Die chirurgischen Untersuchungsarten 113
2. Prof. Dr. Zuckerkandl, Atlas der topographischen Anatomie des Menschen 113
Literarische Neuigkeiten 114

Zweites bis Viertes (Dreifaches) Heft

ausgegeben November 1904.

XI. Aus dem Augusta-Hospital in Breslau.
Über Epithelveränderungen in der senilen weiblichen Mamma. Von Prof. Alexander Tietze. (Mit 3 Abbildungen) 117

XII. Aus der Königl. chirurgischen Klinik der Universität zu Rom, von Prof. Francesco Durante geleitet.
Über die Wirkungen großer Resektionen des Schädels und der harten Hirnhaut auf die Struktur und Funktion der Hirnrinde. Von Dr. Orazio Schifone. (Mit 14 Abbildungen im Text und Tafel II. III.) 131

XIII. Aus dem Diakonissenhospital in Alexandrien.
Über die Lipomatosis des Hypopharynx (Cavum pharyngolaryngeum), ihre Beziehung zu den sogenannten Oesophaguspolypen und den tiefgelegenen Halslipomen. Von Dr. Carl Goebel-Breslau. (Mit 3 Abbildungen) 196

XIV. Über subperiostale Fracturen, ihre klinische Diagnose und Erkennung im Röntgenbilde. Von Dr. Hennig, Mar.-Oberassistenzarzt, kommandiert zur chirurg. Klinik in Kiel. (Mit 4 Abbildungen) 262

XV. Totale Exstirpation des Omentum bei Achsendrehung desselben. Von Privatdozent N. Trinkler-Charkow 269

XVI. Ein Beitrag zur Entstehung der periherniösen Phlegmone. Von Dr. A. Martina. (Mit 2 Abbildungen) 281

XVII. Aus dem physiologischen Institute der k. k. Universität in Wien (Vorstand: Hofrat Prof. Dr. S. Exner).
Über die geweblichen Veränderungen nach Plombierung von Knochenhöhlen. Von Dr. M. Silbermark, Assistenten der II. chirurgischen Abteilung des Hofrat Prof. Dr. A. Ritter v. Mosetig-Moorhof im k. k. allgemeinen Krankenhause in Wien. (Mit 8 Abbildungen) 290

XVIII. Aus der königl. chirurg. Universitätsklinik Bonn (Direktor Prof. Bier).
Über plastischen Knochenersatz bei der Heilung der Spina ventosa und über die Enderfolge. Von Dr. V. Schmieden, Sekundärarzt der Klinik, Privatarzt der Chirurgie. (Mit 13 Abbildungen) 302

XIX. Aus der chirurgischen Universitätsklinik zu Marburg (Geheimrat Küster).
Weitere Untersuchungen über die Vereiterung tuberkulöser Gewebe. Von Dr. Walter v. Brunn, I. Assistenten der Klinik . . . 319

Seite

XX. Aus der chirurgischen Klinik in Marburg
Experimentelle Beiträge zur Anatomie und Pathologie des Gelenkknorpels. Von Dr. Rudolf Seggel, Oberarzt des Krankenhauses in Geestemünde 326

XXI—XXIII. Kleinere Mitteilungen.

XXI. Aus der chirurgischen Abteilung des Freimaurer-Krankenhauses in Hamburg.
Die operative Behandlung des Stauungsascites durch Herstellung eines Collateralkreislaufs. (Talmasche Operation.) Von Dr. H. Grisson, Oberarzt 358

XXII. Aus dem städtischen Krankenhause in Konstanz (dirig. Arzt: Dr. O. Kappeler).
Erstickung infolge Durchbruchs einer kompakten verkästen Lymphdrüse in die Trachea. Von Dr. E. Gerber, Assistenzarzt. (Mit 2 Abbildungen) 361

XXIII. Ein seltener Fall von Tibiafractur. (Absprengungsfractur aus dem distalen Ende der vorderen Tibiakante.) Von Dr. A. Sachs, Berlin. (Mit 5 Abbildungen) 365

XXIV. Besprechungen.
1. Dr. Alice Profé. Über die bei operativer Behandlung von Hirntumoren auftretenden Hirnhernien. (Baum-Kiel) 371
2. Dr. M. Rupprecht in Bremen. Über Starkstromanlage und elektro-medizinische Anschlußapparate mit besonderer Berücksichtigung neuer Gleichstromformer für Galvanokaustik (Baum-Kiel) 371
3. Dr. W. Minnich. Das Kropfherz und die Beziehungen der Schilddrüsenerkrankungen zu dem Kreislaufapparat. (Baum-Kiel) 372
4. Paul Wagner, Die Verletzungen und chirurgischen Erkrankungen der Nieren und Harnleiter. (Göbell-Kiel) 372
5. A. Pouson, Traitement chirurgical des Néphrites Médicales. (Göbell-Kiel) 373
6. Dr. Calot, Technique du traitement de la Coxalgie.(Göbell-Kiel), ... 374
7. Kehr, Bericht über 137 Gallensteinoperationen aus dem letzten Jahre unter gleichzeitiger Berücksichtigung der nicht operierten Fälle. (Baum-Kiel) 375

Literarische Neuigkeiten 376

Fünftes und Sechstes (Doppel-) Heft

ausgegeben Dezember 1904.

XXV. Aus der II. chirurgischen Universitätsklinik in Wien (Vorstand: Prof. Hochenegg).
Über die bisherigen Dauerresultate nach Radiumbehandlung von Carcinomen. Von Dr. Alfred Exner, Assistent der Klinik. (Mit Tafel IV, V.) 379

Seite

XXVI. Aus der chirurgischen Abteilung des allgemeinen Krankenhauses St. Georg Hamburg (Oberarzt Dr. Wiesinger).
Heilungsresultate bei Peritonitis diffusa im Anschluß an acut in die Bauchhöhle perforiertes Magen- oder Duodenalulcus. Von Dr. Paul Bonheim 389

XXVII. Die Freilegung des hinteren Urethrateils vor der Prostata bei der Urethrotomia externa ohne Leitsonde. Von Emile Forgue 414

XXVIII. Beitrag zur Harnröhrenplastik. Von Hofrat Dr. Reichel, Chefarzt des Stadtkrankenhauses zu Chemnitz 423

XXIX. Die Radikaloperation der chronischen Kieferhöhleneiterung. Von Dr. Dreesmann, dirigierenter Arzt der chirurgischen Abteilung des St. Vincenz-Krankenhauses in Köln 432

XXX. Aus dem Kronprinz Rudolf-Kinderhospitale in Wien. (Direktor: Dr. Gnändinger).
Über aufsteigende Darmeinstülpung. Von Dr. Nikolaus Damianos, emer. Assistenten der Abteilung des Prof. v. Mosetig-Moorhof. (Mit 4 Abbildungen) 439

XXXI. Aus der chirurgischen Klinik in Marburg.
Experimentelle Beiträge zur Anatomie und Pathologie des Gelenkknorpels. II. Studien über Knorpelwunden und Defekte. Von Dr. Rudolf Seggel, Oberarzt des Krankenhauses in Geestemünde 453

XXXII. Mitteilung aus der I. chirurgischen Klinik der kgl. ung. Universität in Budapest. (Vorstand: O. ö. Prof. Dr. Dollinger).
Über die Heilung der Oesophago-trachealfisteln. Eine neuere Oesophagusnaht. Von Operateur Dr. Desider von Navratil. (Mit 12 Abbildungen) 467

XXXIII. Zur Frage der Sterilität der Haut. Von Dr. med. Paul Klemm, dirig. Arzt der chirurg. Abteilung des städtischen Krankenhauses, Oberarzt des Roten Kreuzes in Riga 503

XXXIV. Aus der chirurgischen Universitätsklinik zu Göttingen (Direktor: Prof. Dr. Braun).
Deformität des Vorderarmes bei erworbenem Radiusdefekt. Von Dr. H. Jacobsthal, Privatdozent und Assistenzarzt der chirurgischen Klinik. (Mit 7 Abbildungen) 554

XXXV. Besprechungen von Baum, Kiel.
1. Winter, Die Bekämpfung des Uteruskrebses 569
2. Stratz, Die rechtzeitige Erkennung des Uteruskrebses . . . 570

Anzeigen literarischer Neuigkeiten 571

I.

Die Mobilisierung des Duodenum nach Kocher zur Entfernung retroduodenal liegender Choledochussteine.

Von

Prof. Dr. E. Payr in Graz.

(Mit 2 Abbildungen.)

Kraske[1]) hat auf dem letzten Chirurgenkongreß die Schwierigkeiten der Entfernung von Gallensteinen aus dem retroduodenalen Anteil des Ductus choledochus in einem Vortrage besprochen und die Vorteile und Nachteile der verschiedenen zum Ziele führenden Wege beleuchtet.

In der diesem Vortrage folgenden Diskussion erwähnte ich mit einigen Worten eines Falles, in dem ich durch Zuhilfenahme der Mobilisierung des Duodenum nach Kocher[2]) einen retroduodenal gelegenen Stein, der in unmittelbarer Nähe der Papilla Vateri eingeklemmt war, auffallend leicht entfernen konnte.

Da in diesem Falle die Ablösung des Duodenum mir sowohl die transduodenale, als die retroduodenale Choledochotomie ersparte, möchte ich mit einigen Worten auf seine wesentlichen technischen Gesichtspunkte zurückkommen; die Mobilisierung des Zwölffingerdarmes verdient meines Erachtens gerade in schwierigen Situationen bei Operationen am Endteil des gemeinschaftlichen Gallenganges volle Beachtung, und glaube ich durch genauere Wiedergabe meiner Beobachtungen hiezu einen Beitrag liefern zu können.

---

1) Kraske, Über die operative Entfernung der im Endteil des Choledochus liegenden Steine. Vortrag am 33. Kongreß der deutschen Gesellschaft für Chirurgie in Berlin. (Vorläufig steht mir nur der Selbstbericht im Zentralblatt für Chirurgie zur Verfügung.)

2) Kocher, Mobilisierung des Duodenums und Gastroduodenostomie. Zentralbl. f. Chirurgie. 1903. Nr. 2.

Krankengeschichte.

68jähriger Mann, seit 10 Monaten krank; Beginn mit Koliken in der Oberbauchgegend, Magenbeschwerden, Erbrechen galliger Massen. Wiederkehr solcher Anfälle alle 2—3 Monate. Gefühl von Druck im Magen, kein Ikterus. Starke Druckempfindlichkeit im Epigastrium, besonders dem rechten Musculus rectus und der Magengrube entsprechend.

Vor 3 Monaten unter neuerlichen sehr schmerzhaften Koliken Auftreten eines schweren Ikterus; Stuhl vollkommen acholisch, Harn fast schwarz von Gallenfarbstoff, Hautjucken sehr stark. Die Leber vergrößert sich zusehends. Schon seit Beginn des Leidens allmähliche Abmagerung; der Gewichtsverlust in den 10 Monaten beträgt 27 kg. Völlige Appetitlosigkeit, sehr träger Stuhl. Zwei Karlsbaderkuren sowie eine Chologenkur brachten keinen Erfolg. In letzter Zeit traten Fieberanfälle mit leichten Schüttelfrösten auf; die Temperatur stieg bis auf 40°. Intervalle völliger Fieberlosigkeit unterbrechen diese Attaquen; Puls 60—68.

Befund am 8. März 1904. Großer, sehr kräftig gebauter Mann von graugelber Gesichtsfarbe, leicht gelblich gefärbten Skleren, blaß ikterischer Hautfarbe. Starke Abmagerung. In den Thoraxorganen läßt sich nichts Abnormes nachweisen. Am Abdomen sieht man in der rechten Oberbauchgegend die stark vergrößerte und auch jetzt fast bis zur Nabelhöhe reichende Leber.

Das übrige Abdomen ist mäßig ausgedehnt, ergibt überall tympanitischen Schall (in den Flanken läßt sich keine Spur von Dämpfung nachweisen) und ist nirgends eine Resistenz zu fühlen. Die Palpation der derben Leber ergibt völlig glatte Oberfläche, einen stumpfen Rand, geringe Druckschmerzhaftigkeit in der Mamillarlinie. Beim Eindringen der untersuchenden Finger unter die Leber fühlt man, etwa zwei Finger nach außen von der Mamillarlinie, eine sehr schmerzhafte, rundliche Resistenz. Nirgends am Körper lassen sich geschwellte Lymphdrüsen nachweisen. Die Rectaluntersuchung ergibt nichts Krankhaftes. Der Magen zeigt sich bei Kohlensäureaufblähung etwas vergrößert.

Diagnose: Es handelt sich zweifellos um einen Verschluß des Ductus choledochus, doch war es in diesem Falle schwierig zu entscheiden, ob durch Stein oder Carcinom.

Ohne mich hier auf diese Frage einzulassen, möchte ich nur erwähnen, daß gar manches in der Krankengeschichte für Stein sprach, und daß unter dieser Annahme dem Kranken ein operativer Eingriff vorgeschlagen wurde; für den Fall des natürlich nicht auszuschließenden Carcinombefundes war die Cholecystenterostomie geplant.

Narkose anfangs mit Billrothmischung, später mit Äther. Kehrscher Schnitt. Sofort stellt sich in der Bauchwunde die mächtig vergrößerte, plumpe Leber ein. Das Emporkippen macht wegen der Enge und Länge der unteren Thoraxapertur große Schwierigkeiten. Man sieht beim Emporddrängen der Leber eine mächtig vergrößerte, an der Oberfläche ödematöse und etwas gerötete Gallenblase, prall gefüllt. Nach Durchtrennung äußerst zahlreicher, stark blutender Adhäsionen zwischen Netz, Leber, Gallenblase, Duodenum, Pylorus und Colon kommt man an den Ductus cysticus und

das Ligamentum hepatoduodenale. Die in demselben gelegenen Gebilde sind durch sehr feste und schwierig zu trennende Adhäsionen umschlossen.

Durch Verfolgung des Ductus cysticus gelingt es, den Ductus hepaticus und choledochus auf eine längere Strecke freizupräparieren und ist ersterer bis zu Kleinfinger-, letzterer bis zu Ringfingerdicke erweitert. Der Ductus cysticus hat den Umfang eines Bleistiftes. Die Freilegung des Ductus choledochus im supraduodenalen Anteil gestaltet sich wegen eines mächtigen,

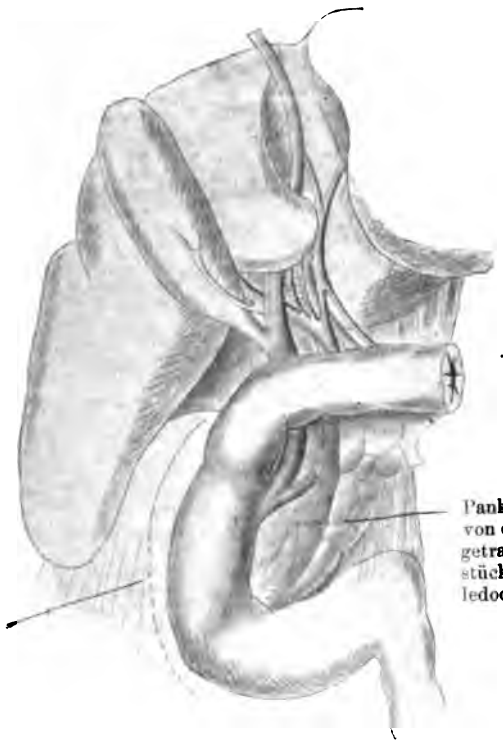

Normale Verhältnisse.

Fig. 1.

Aus „Zuckerkandl, Atlas der topograph. Anatomie des Menschen".

ihn, Vena portae und die Arteria hepatica umgebenden Venenplexus besonders schwierig. Weder im Hepaticus noch im Choledochus lassen sich Konkremente fühlen; wohl aber lassen verschiedene Palpationsversuche ein etwa haselnußgroßes Konkrement in der Gegend der Vaterschen Papille fühlen.

Der Ductus choledochus wird in seinem supraduodenalen Anteil eröffnet, durch seine Wände zwei Fadenzügel gelegt, es strömt massenhafte, schwarze, mit weißlichgelben Schleimflocken vermischte Galle, die eine Unzahl ganz kleiner, bisweilen etwas Facettierung zeigender Konkremente enthält. Einige etwas größere Steine von Erbsengröße finden sich später im

Inhalt der Gallenblase. Die Galle wird sorgfältig entfernt und nun versucht, durch verschiedene Manipulationen von der Choledochusöffnung aus des Steines habhaft zu werden; diese Versuche führten jedoch zu keinem Ergebnis. Deshalb beschloß ich, das Duodenum, wie Kocher es für die Gastro-Duodenostomia lateralis empfohlen hatte, zu mobilisieren, um an den retroduodenalen Teil des Gallenganges zu kommen. Ich beabsichtigte dabei die retroduodenale Choledochotomie zu machen. Die Ablösung wurde in der Weise ausgeführt, daß ca. 1 cm vom Außenrande des Duodenums ein 12—15 cm langer Schnitt das Peritoneum bogenförmig und

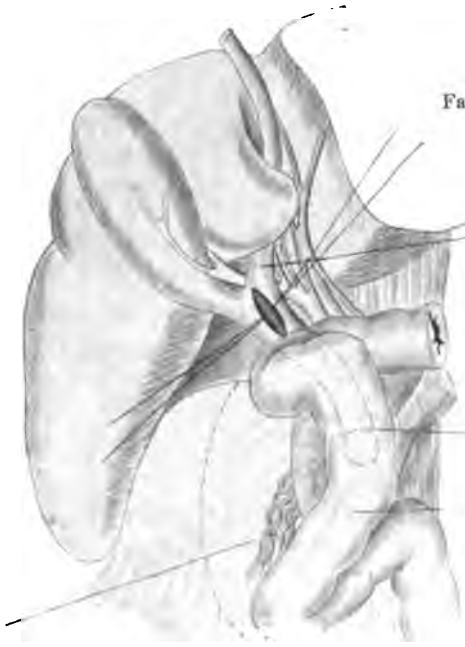

Operationsbefund.

Fig. 2.

rechts convex durchtrennte. Das Duodenum wird ohne besondere Schwierigkeiten mit Gazestücken und Fingern weit medialwärts zurückgeschoben, bis der Pankreaskopf erscheint und man es um seine Längsachse nach links umdrehen kann (s. Fig. 2). Ich fand, etwa der unteren Hälfte der Pars descendens duodeni entsprechend, einen stärkeren Venenplexus, aus dem es heftig blutete und dessen Versorgung ziemlich viele Ligaturen erheischte. Man konnte nun leicht den Stein mit dem Finger von der Hinterwand des Duodenums aus fühlen — er war in diesem Falle nicht von Pankreasgewebe bedeckt — und ich wollte den Choledochus incidieren. Vorerst versuchte ich aber, den Stein mit den Fingern zu lockern und in den weiten

supraduodenalen Abschnitt zu drücken. Dies gelang wider Erwarten leicht, und ich konnte ohne viel Mühe ihn von der im supraduodenalen Teil angelegten Öffnung mit einer Kornzange extrahieren. Er hatte die Größe einer Haselnuß.

Das Duodenum wird nun zurückgelagert; Hepaticusdrainage; Schleiertampon auf das übrige Operationsgebiet; Wundverlauf vollkommen afebril und ohne irgendwelche Komplikationen. Leider ging der hochbetagte und geschwächte Kranke ca. 6 Wochen post operationem marastisch zu Grunde.

Nach dem, was man der Literatur, sowie der dem Kraskeschen Vortrage folgenden Diskussion entnimmt, kann man sagen, daß zur Zeit die Erfahrungen über die in den retroduodenalen Anteilen des Ductus choledochus sitzenden Steine bezw. deren Entfernung noch nicht zu völlig abgeklärten und einheitlichen Anschauungen geführt haben.

Die transduodenale Entfernung des Steines ist die weitaus meist geübte Methode. Kehr [1]) allein hat sich ihrer 20 mal bedient. Mac Burney [2]) und Kocher [3]) haben sie unabhängig voneinander ersonnen. Eine Reihe von Chirurgen haben den Eingriff mit bestem Erfolg ausgeführt; erst kürzlich hat Ohl [4]) über vier von Sprengel [5]) operierte Fälle berichtet, Lefmann [6]) über solche aus der Czernyschen Klinik.

Eine Reihe von technischen Modifikationen haben sich bei öfterer Ausführung dieses Eingriffes ergeben; dieselben betreffen die Art der Eröffnung des Duodenums durch Quer- und Längsschnitte, das Einschneiden auf den Stein entweder direkt oder mit vorheriger Aufsuchung der Papille, endlich die Versorgung der an der Hinterwand des Duodenums oder im Ductus choledochus gesetzten Wunde durch Nahtmethoden oder ohne Vernähung.

Es muß hier erwähnt werden, daß in sehr vielen, auch schwierigen Fällen die Entfernung des Steines ohne Eröffnung des Duodenums vom supraduodenalen Anteil des Choledochus aus gelingt, oder aber durch teilweise Freilegung seines retroduodenalen Abschnittes, eines Vorganges, dessen sich Kehr häufig zu bedienen scheint. Riedel [7]) bemerkte in der Diskussion zum Kraskeschen

1) Kehr, Diskussionsbemerkungen zum Vortrage Kraskes. Zentralbl. f. Chirurgie. 1904. Nr. 27. S. 107.

2) MacBurney, International Med. Magazine. 1892. No. 3 und Read befor the New-York Surgical Society. May 1898.

3) Kocher, Ein Fall von Choledochoduodenostomia interna wegen Gallensteines. Korrespondenzblatt für Schweizer Ärzte. 1895. Nr. 7. S. 193.

4) Ohl, Beitrag zur Frage der Choledocho-duodenostomia interna. Deutsche Zeitschr. f. Chirurgie. 72. Bd. S. 83.

5) Sprengel, s. Ohl.

6) Lefmann, Über Duodenotomie zur Entfernung von Gallensteinen. Beitr. z. klin. Chir. Bd. 42. p. 346.

7) Riedel, Diskussion zum Vortrage Kraskes am 33. Chirurgenkongreß. Zentralbl. f. Chirurgie. 1904. Nr. 27. S. 106.

Vortrag, daß er unter 100 Choledochotomien nur einmal Schwierigkeiten mit der Entfernung des Steines hatte, im übrigen sich aber nie zu einer Anschneidung des Zwölffingerdarmes genötigt sah. Angesichts einer solchen Zahl von Fällen geht es doch nicht an, anzunehmen, daß keine retroduodenal gelegenen oder an der Papille festsitzenden darunter gewesen seien.

Eine weitere und, wie es scheint, noch nicht häufig ausgeführte, jedoch gewiß sehr leistungsfähige Methode ist die retroduodenale Choledochotomie. Wie schon der Name des Eingriffes sagt, findet die Eröffnung des Gallenganges hinter dem Zwölffingerdarm statt, und es ist nun eine nicht ganz unwesentliche Frage, wie man zu diesem Teil desselben gelangt.

Es ist selbstverständlich, daß, um zu diesem Teil des Ductus choledochus zu gelangen, das denselben bedeckende Duodenum beiseite geschafft werden muß. Derartige Eingriffe sind — allerdings in sehr verschiedenem Ausmaße und in geringer Zahl — bereits ausgeführt worden.

Die ersten derartigen Operationen stammen von Lane[1]) und Kocher[2]). Ersterer löste zu Untersuchungszwecken den obersten Teil des Duodenums von der hinteren Bauchwand ab, letzterer suchte ebenfalls durch dessen Ablösung von hinten an den Choledochus zu gelangen, mußte aber sein Vorhaben wegen einer stärkeren Blutung aus dem Pankreaskopf aufgeben.

Andere, wie Montprofit[3]) und Rochard[4]), Kehr, Czerny[5]) haben das Duodenum mehr oder weniger weit abgelöst und sind durch diese präparatorischen Eingriffe in die Lage versetzt worden, die Steinentfernung mit Erfolg auszuführen.

Jourdan[6]) und Wiart[7]) beschrieben gleichsfalls die Ablösung des Duodenums; letzterer insbesonders gibt auf Grund von Leichenversuchen genaue Regeln und verlangt für retroduodenale Steine nur Ablösung des Anfangsteiles des Duodenums, für intrapankreatisch

1) Arbuthnot Lane, Large stones in the commun. bileduct, producing complete obstruction etc. Clinical transactions. Vol. 27. 1894.

2) Kocher l. c.

3) Monprofit-Jeanty, Quelques considerations sur le manuel opératoire de la cholédocotomie. Thèse de Paris. 1900.

4) Rochard, Cholédocotomie rétro-duodénale. Bull. et mem. de la soc. de chir. de Paris. 1902. Nr. 29.

5) Czerny, s. de Quervain, Zentralbl. f. Chirurgie. 1903.

6) Jourdan, De la cholédocotomie. Thèse de Paris. 1895.

7) Wiart, Recherches sur l'anatomie topographique et les voies d'accès du cholédoque. Thèse de Paris. 1899.

gelegene Steine die Ablösung des absteigenden Duodenumschenkels und endlich für in der Papille sitzende den transduodenalen Weg.

Als nun Kocher im Jahre 1903 die Mobilisierung des Duodenums empfahl, um auf bequeme Weise eine seitliche Anastomose zwischen Magen und Zwölffingerdarm auszuführen, folgten seinem Vorschlage, der jedoch der Verwendung für die Chirurgie der Gallenwege nicht gedachte, einige Aufsätze, die sich mit der Verwendbarkeit der Duodenalmobilisierung für gewisse Aufgaben der Gallenwegchirurgie — allerdings nur auf Grund von Leichenversuchen — beschäftigten. Diese Mitteilungen stammen von Berg [1]) und Lorenz [2]). Beide empfahlen auf Grund ihrer Leichenversuche die Ablösung des Duodenum im Kocherschen Sinne auf das angelegentlichste für alle Operationen an den retroduodenalen Abschnitten des Ductus choledochus, sowie an der Papille.

Kure Zeit nachher erschien ein kurzer Aufsatz von de Quervain [3]), einem Schüler Kochers, in dem er selbst einen Fall von retroduodenaler Choledochotomie, die mit großen Schwierigkeiten wegen zahlreicher vorhandener Verwachsungen verbunden war, mitteilte. Der Eingriff wurde mit bestem Erfolg zu Ende geführt. De Quervain teilt in seiner Arbeit des weiteren mit, daß Mobilisierungen des Duodenum schon einigemale vor dem Vorschlag Bergs erfolgreich ausgeführt worden seien.

Wenn dies auch nicht angezweifelt werden kann, so scheint es mir doch, daß jene Mobilisierungen des Duodenum, die sich im jeweiligen Fall bei der Freilegung eines Steine beherbergenden Ductus choledochus ergaben, sich doch nicht vollständig mit jenen decken, welche genau nach den Vorschriften Kochers ausgeführt werden. Jene vor Kochers Mitteilungen ausgeführten Mobilisierungen bestanden, soweit sich aus den oft nicht sonderlich genauen Beschreibungen der gemachten Eingriffe entnehmen läßt, meist in teilweiser Ablösung, besonders des unteren Duodenalwinkels, während gerade der der ganzen Konvexität des Duodenum entlang geführte Peritonealschnitt mit der Mobilisierung der ganzen Pars descendens und der möglichst weit gehenden Verziehung des Zwölffingerdarmes nach

---

1) Berg, Retroduodenale Choledochotomie zur Entfernung von eingekeilten Gallensteinen aus dem retroduodenalen und papillären Teil des Ductus communis. Zentralbl. f. Chirurgie. 1903. Nr. 27. S. 713.

2) Lorenz, Mobilisierung des Duodenums und Eingriffe am Gallensystem. Zentralbl. f. Chirurgie. 1902. Nr. 21. S. 554.

3) de Quervain, Zur Frage der retroduodenalen Choledochotomie. Zentralblatt f. Chirurgie. 1903. Nr. 40. S. 1089.

einwärts das wesentlich vorteilbringende für die Gallenwegchirurgie darstellt.

Ich bin daher der Meinung, daß de Quervain zuerst im vollen Umfang Gebrauch von dem neuen technischen Verfahren gemacht hat. Kraske scheint ebenfalls diesen Weg mit Erfolg betreten zu haben. Damit aber ist, soweit ich die Literatur übersehe, die bisherige Kasuistik dieses technischen Verfahrens erschöpft.

Aus diesem Grunde erlaubte ich mir auch, die von mir vor genommene Mobilisierung des Duodenum mitzuteilen.

Ich möchte hier, gerade so wie de Quervain, betonen, daß einem einzelnen Falle selbstverständlich keine zu große Bedeutung zugewiesen werden darf; aber angesichts eines noch so wenig betretenen und doch so aussichtsreichen Weges verlohnt es sich gewiß, wenn die ersten auf ihm gewonnenen Erfahrungen mitgeteilt werden, um den Nachfolgenden dadurch manches Lehrgeld ersparen zu können.

Was mir nun aber einer besonderen Erwähnung wert erscheint, ist, daß ich in meinem Falle die beabsichtigte retroduodenale Choledochotomie nicht auszuführen brauchte.

Dazu natürlich bedarf es gewisser Voraussetzungen. Vor allem muß es durch die Ablösung des Duodenum gelingen, den Ductus choledochus bis zu seinem Eintritt in das Duodenum freizulegen; ferner muß das Duodenum so weit beweglich gemacht sein, daß man an dessen mediale Seite von hinten her gelangt und daselbst auf den vor oder an der Papille sitzenden Stein einen Druck ausüben kann.

Wenn es auf diese Weise gelingt, den Stein im Choledochus oder an der Papille zu lockern, so ist dies allerdings sehr angenehm, da man sich dadurch die retroduodenale Eröffnung des Choledochus erspart, sowie die darauf folgende Naht, und bloß den Ductus choledochus im Ligamentum hepatoduodenale zu eröffnen braucht, um des Steines habhaft zu werden.

Da sind nun natürlich auch die topographischen Verhältnisse, unter denen sich der Stein befindet, sehr maßgebend. Es gibt ja bekanntlich im intrapankreatischen Teile des Choledochus, ferner in der Papille eingeklemmte, sogenannte Divertikelsteine; sogar sackartige Ausbuchtungen des Choledochus können Steine beherbergen (Murchison)[1]; besonders für letztere erscheint es mir fraglich, ob auch bei weitgehender Mobilisierung des Duodenum und völliger Freilegung

1) Murchison, Transactions of the path. Soc. 1868, vol. 22 u. 1869, p. 209.

des Ductus choledochus die Entfernung durch Verlagerung in den supraduodenalen Anteil ermöglicht wird.

Die intrapankreatisch gelegenen bedürfen unter Umständen einer Durchtrennung des bedeckenden Pankreasgewebes (Körte[1]), Kehr[2]), Terrier[3]) u. a.). Ferner ist es ja bekannt, daß bei der nun schon ziemlich oft geübten transduodenalen Choledochotomie, durch die die Papille direkt freigelegt wird, sich kleinere und größere Schwierigkeiten der Entfernung des Steines entgegenstellen können.

Aber trotz weitgehender Würdigung dieser gegebenen Falles unüberwindlichen Hindernisse, meine ich doch, daß man es bei in retroduodenalen Anteilen des Choledochus steckenden Steinen versuchen soll, nach ausgeführter Mobilisierung des Duodenum den Stein in seinem Sitze zu lockern und in den leicht erreichbaren supraduodenalen Anteil zu schieben, da dieses Verfahren den kleineren Eingriff im Vergleich zur retroduodenalen Choledochotomie darstellt. Es ist klar, daß die transduodenale Entfernung der Divertikelsteine dadurch nicht überflüssig gemacht ist; es wird auch wohl öfters Fälle geben, in denen die Ablösung des Duodenum von der hinteren Bauchwand wegen schwerer vorausgegangener Entzündungsprozesse auf größere Schwierigkeiten stößt (de Quervain); es gibt endlich Fälle, in denen man heftigere Blutungen bekommt; wie schon erwähnt, sah sich Kocher durch eine solche aus dem Pankreas veranlaßt, den transduodenalen Weg einzuschlagen; eine analoge Erfahrung ist von Hoffmann[4]) mitgeteilt.

Dies führt uns zu einer ebenfalls hier sehr ins Gewicht fallenden Frage nach dem Verhalten des Ductus choledochus in seinem Endteil zum Kopf der Bauchspeicheldrüse.

Es ist jedenfalls nicht ganz gleichgültig für die technischen Vorgänge am Endteil des Choledochus, ob sich derselbe, wie vielfach angenommen wird, an der Hinterseite des Pankreaskopfes in einer mehr oder minder tiefen Rinne befindet, in der er ohne jede Schwierigkeit durch Beiseiteschieben des dieselbe überbrückenden Bindegewebes

---

1) Körte, Über die Chirurgie der Gallenwege. Sammlung klin. Vorträge. Nr. 40. Leipzig 1892, und zitiert bei Kehr, Beiträge zur Bauchchirurgie. Berlin 1902. Fischer.

2) Kehr, Zur Kasuistik der Gallensteinoperationen; neue Folge der Beiträge zur Bauchchirurgie. Berlin 1902. S. 103 u. 104.

3) Terrier, Zitiert bei Kehr, Beiträge zur Bauchchirurgie. 1902.

4) Hoffmann, Beiträge zur Behandlung der Choledochussteine. Basel 1900.

freigelegt werden kann, oder ob er auf eine größere oder geringere Strecke im Pankreaskopf verläuft und eventuell nur unter Zuhilfenahme des Messers oder des Paquelins freigelegt werden kann. Es ist eigentümlich, daß eine anscheinend so einfach zu lösende Frage erst in allerneuester Zeit eine annähernd befriedigende Beantwortung gefunden hat. Die älteren anatomischen Werke differieren in ihren Angaben sehr bedeutend.

Zuckerkandl[1]) hat im Jahre 1898 in seiner für die Oserschen[2]) Bearbeitung der Pankreaserkrankungen geschriebenen anatomischen Einleitung die Tatsache niedergelegt, daß sich der Ductus choledochus am Dorsum des Pankreas in eine Rinne einbettet, die sich jedoch in der Regel bald zu einem Kanale schließt; hiedurch wird ein der Länge nach zwischen ½ bis 3 cm variierendes Stück des gemeinsamen Gallenganges in Drüsengewebe versenkt; dieselbe Bemerkung über das Umschlossenwerden des gemeinschaftlichen Gallenganges finden wir im Handatlas von Spalteholz[3]), sowie in mehrfachen neueren Werken anatomischen Inhaltes. In seinem topographisch-anatomischen Atlas bildet Zuckerkandl[4]) vier verschiedene Befunde vom Verhalten des Choledochus zur dorsalen Pankreasfläche ab — von der seichten, den Gallengang hinten völlig freilassenden Rinne bis zum über 2 cm langen Kanal. Von chirurgischer Seite beschäftigte sich mit der Frage im Jahre 1899 (Archiv f. klin. Chirurgie 58) Haasler; er stellte an 20 Leichen Untersuchungen über das Verhalten des Ductus choledochus zum Pankreas an und fand gleichfalls, daß der Gallengang sehr häufig, wenn auch in wechselnder Ausdehnung, vom Pankreasgewebe umschlossen wird.

Die in allerneuester Zeit von v. Büngner[5]) vorgenommenen Untersuchungen über denselben Gegenstand an 58 Leichen bringen im ganzen eine Bestätigung der Zuckerkandlschen und Haaslerschen Angaben. Auch v. Büngner fand, daß in zirka 95 Prozent der Fälle der Ductus choledochus durch einen Teil des Pankreaskopfes verläuft, und zwar auf durchschnittlich 2 cm. Die ihn bedeckende

1) Zuckerkandl, Anatomische Einleitung zu Oser: Die Erkrankungen des Pankreas.

2) Oser, Die Erkrankungen des Pankreas; aus Nothnagels spezieller Pathologie und Therapie. Wien 1898. Hölder.

3) W. Spalteholz, Handatlas der Anatomie des Menschen. Leipzig 1903. Hirzel.

4) Zuckerkandl, Atlas der topographischen Anatomie des Menschen. Wien 1901—1904. Braumüller.

5) v. Büngner, Zur Anatomie und Pathologie der Gallenwege und des Pankreas. Beiträge z. klin. Chirurgie. 39. Bd. S. 131.

Schichte von Pankreasgewebe besitzt durchschnittlich die Dicke von 0,5 cm.

Etwas auffallend ist es, daß die Leichenuntersuchungen von O. Wyß[1]), die genau zu demselben Zwecke, allerdings vor einer Reihe von Jahren, angestellt wurden, das entgegengesetzte Resultat ergaben. Unter 22 Fällen verläuft der Ductus choledochus nur 5 mal durch Pankreassubstanz, die anderen Male außerhalb derselben. Im Zusammenhang mit den oben geschilderten Befunden dürfte man aber doch zur Annahme berechtigt sein, daß der Ductus choledochus sehr häufig auf eine gewisse Strecke durch Drüsensubstanz verläuft, wenn auch die Länge des Kanales oft sehr gering und die bedeckende Pankreasgewebsschichte sehr dünn ist und sich der Choledochus häufig ohne große Schwierigkeiten in seinem retroduodenalen Verlauf freilegen läßt. Allerdings muß man im Auge behalten, daß in manchen Fällen bei tiefer Einbettung dieser Akt auf erhebliche Schwierigkeiten stoßen kann: einmal durch Blutungen aus dem Pankreas, andererseits aber durch die immerhin unangenehme Notwendigkeit, mehr oder minder ausgedehnte Partien von Pankreasgewebe zu durchtrennen.

Nicht allzu selten gibt der Ductus Wirsungianus im Caput pankreatis einen Seitenzweig (Ductus accessorius Santorini) ab, der bei seinem atypischen Verlauf beim Eröffnen des Ductus choledochus mit verletzt werden kann (siehe Spalteholz, Handatlas der Anatomie, Fig. 584). Etwas derartiges dürfte sich in dem Falle von Kraske ereignet haben, bei dem einige Tage nach durchs Pankreas gehender Excision eines Divertikelsteines massenhafter Pankreassekretfluß mit verdauender Wirkung auf die Wundhöhle eintrat und zum Exitus führte.

Man sieht daraus, daß die bei der Mobilisierung des Duodenum vorzufindenden topographischen Verhältnisse des Endteiles des Ductus choledochus keineswegs irgendwie typische sind, und daß man neben Fällen, in denen man überraschend leicht zum Ziele gelangt, auch auf solche gefaßt sein muß, die sehr ernste Verlegenheiten bereiten können.

Die Mobilisierung des Duodenum ist von Kocher in ihrer Technik genau beschrieben worden. Ich möchte nur einiges, was ich selbst beobachten konnte, hinzufügen. Ich habe den Schnitt nicht — wie Kocher — zwei Querfinger weit vom konvexen Duo-

1) O. Wyß, Zur Ätiologie des Stauungsikterus. Virchows Archiv. 36. Bd. S. 454 u. 455.

denalrande entfernt gemacht, sondern etwa 1 cm nach außen von demselben (siehe Fig. 1). Bei der Gastroduodenostomia lateralis nach Kocher dient der durch die größere Entfernung des Vertikalschnittes entstandene Peritoneallappen zur Bedeckung der Hinterfläche des Zwölffingerdarmes. Bei der Mobilisierung für die Zwecke der Gallenweg- und Pankreaschirurgie ist dies nicht nötig, da ja das Duodenum in seine alte Lage zurückversetzt wird und es eher darauf ankommt, die retroduodenale Wundfläche möglichst klein zu gestalten.

Auch in meinem Falle ging die Ablösung sehr glatt mittelst der mit den Zwirnhandschuhen bekleideten Finger und einer sogenannten Tupferzange. Der Peritonealschnitt hatte leicht bogenförmige Gestalt. Auch in einem vorher von mir operierten Falle von Gastroduodenostomia lateralis hatte ich keine Schwierigkeiten bei der Ablösung.

Eine kleine Unannehmlichkeit erlebte ich jedoch bei dem Falle von Choledochusstein. Es zeigte sich nämlich lateral vom Pankreaskopf hinter dem unteren Ende der Pars descendens duodeni ein ziemlich mächtiger Venenplexus (siehe Fig. 2), der mehrfache Unterbindungen nötig machte. Das Auffinden eines solchen Plexus stellt doch einen kleinen Zeitverlust bei der Ausführung der Mobilisierung dar; allerdings ist diese Komplikation viel weniger hoch einzuschätzen, als das Vorhandensein von Verwachsungen, die die Ablösung sehr schwierig, ja unmöglich erscheinen lassen.

Ich kann mich nur dem Urteil de Quervains anschließen, daß die Mobilisierung des Duodenum für die Eingriffe an den retroduodenalen Abschnitten des Ductus choledochus zu den typischen Operationen an diesem gerechnet werden muß.

Die Vorteile für die Gallenwegchirurgie scheinen mir zweifacher Art zu sein:

1. Für diagnostische Zwecke; man hat viel leichter Gelegenheit, sich über Zahl und Sitz von Choledochus- und Divertikelsteinen zu informieren, und die Gefahr, tiefer sitzende nach Entfernung höher gelegener zu übersehen, ist wesentlich geringer. Geschwülste im Ductus choledochus, Kompression desselben durch krankhafte Prozesse am Pankreaskopfe werden viel eher als bisher erkannt werden.

2. Für therapeutische Zwecke; die retroduodenale Choledochotomie wird durch möglichst gut auszunützende Mobilisierung ermöglicht und gefördert. Im intrapankreatischen Teil gelegene Steine können auf diesem Wege weitaus am besten entfernt werden; entweder durch Eröffnung unmittelbar oberhalb des Eintrittes

in die Drüsensubstanz des Pankreas, wie im Falle de Quervain, oder mit Durchtrennung einer gewöhnlich sehr dünnen Partie von Drüsengewebe mit dem Paquelin. Auch für die Steine im intraduodenalen Anteil des Gallenganges bietet sie einen nicht allzuschwierigen Zugang.

Ob sich Divertikelsteine von einer möglichst nahe dem Eintritt des Choledochus in das Duodenum gelegenen Incision mit Vorteil entfernen lassen und somit eine erfolgreiche Konkurrenz gegen die transduodenale Entfernung derselben sich verschaffen werden, läßt sich zur Stunde noch nicht entscheiden. Eine gewisse Gefahr besteht bei der Eröffnung des Duodenum in der immerhin möglichen Fistelbildung; die Gefahren derselben sind groß, Inanition, Infektion; Cackovic[1]), Ohl (l. c.).

Als besonders vorteilhaft muß es bezeichnet werden, wenn durch die Einwärtslagerung des beweglich gemachten Duodenum es gelingt, ohne retroduodenale Eröffnung des Choledochus einen im Endteil sitzenden Stein locker zu machen und in den supraduodenalen Abschnitt zu schieben und von dort zu entfernen.

Ich glaube nach den von mir gemachten Erfahrungen empfehlen zu können, dies in jenen Fällen, in denen man eine retroduodenale Choledochotomie beabsichtigt, vor der Eröffnung des Gallenganges zu versuchen, da dadurch einerseits keine Gefahr, andererseits im günstigen Falle eine Vorteil erwächst; man erspart sich die manchmal nicht ganz leichte Choledochusnaht, und die Wundverhältnisse sind vereinfacht.

Es erscheint mir ferner nicht zweifelhaft, daß auch andere Gebiete, als die Chirurgie der Gallenwege, von der Mobilisierung des Duodenum Vorteile haben werden. Ich denke dabei nur an das Duodenum selbst (Tumoren, Geschwüre, Stenosen) und den Pankreaskopf (chronische indurative Pancreatitis).

---

1) v. Cackovic, Über die Fisteln des Duodenum. Archiv f. klin. Chirurgie. 69. Bd.

II.

Aus der chirurgischen Universitätsklinik zu Leipzig. (Direktor: Geheimrat Prof. Dr. Trendelenburg.)

Über die Beziehungen der Enchondrome zu den multiplen cartilaginären Exostosen.

Von

Dr. A. Läwen.

(Mit 9 Abbildungen.)

Die cartilaginären Exostosen und eine große Gruppe der Knochenenchondrome nehmen unter den Geschwülsten insofern eine Sonderstellung ein, als sie primär multipel und in ganz bestimmter Lokalisation am Knochenskelett auftreten. Dies Verhalten weist auf einen Zusammenhang dieser beiden der Bindesubstanzreihe zugehörigen Geschwulstarten hin, obwohl die eine histologisch und klinisch in der Regel einen absolut gutartigen Charakter trägt, während die andere, vielleicht entsprechend der tieferen Entwicklungsstufe ihrer Formelemente, viel eher Neigung zur malignen Degeneration und Metastasenbildung besitzt.

Den genetischen Zusammenhang zwischen den cartilaginären Exostosen und den Enchondromen hat zuerst Virchow[1]) erkannt. Er hat in präziser Weise darauf hingewiesen, daß diese auf der Höhe ihrer Entwicklung, ihrer äußeren Erscheinung und ihrer Zusammensetzung nach so verschiedenen Bildungen im Anfang gleichartig und zwar knorpelig sind. Auf dieses Verhalten gründete Virchow die Erklärung dafür, daß beide Geschwulstarten an demselben Individuum nebeneinander vorkommen können. Er selbst vermochte diese Tatsache im Laufe der Jahre durch 3 Fälle zu belegen. Die Zahl der später gemachten, hierher gehörigen Beobachtungen ist nur gering geblieben. Es lohnt sich daher wohl, einige neue, in der Leipziger

1) Das Literaturverzeichnis befindet sich am Schluß der Arbeit.

chirurgischen Klinik untersuchte Fälle bekannt zu geben. Die Beziehungen zwischen Exostosen und Enchondromen sind zuletzt von Dietrich Nasse erschöpfend dargestellt worden. Ich werde mich daher auf eine kurze Skizzierung der wesentlichen schwebenden Fragen beschränken, etwas ausführlicher aber auf die Kasuistik der an demselben Individuum coexistierenden Exostosen und Enchondrome eingehen.

Der erste der nachfolgenden Fälle ist von Herrn Geh. Rat Trendelenburg in der Sitzung vom 5. Juli 1904 der medicinischen Gesellschaft zu Leipzig vorgestellt worden.

Die Familienanamnese des 24jährigen Handarbeiters Hermann S. ergab die bekannte Erblichkeit der cartilaginären Exostosen. Der Vater soll an einem Unterschenkel direkt unter dem Knie einen Knochenauswuchs gehabt haben. Ein Bruder des Vaters trägt an derselben Stelle eine etwas kleinere knochenharte Geschwulst. Ein Sohn dieses Mannes hat ebenfalls unter einem Knie eine Exostose. Ein Bruder des Patienten muß einen besonders gearbeiteten Stiefel tragen, weil er am linken Fuß auf der Sohlenfläche des Großzehenballens einen Knochenauswuchs besitzt.

Der Patient bemerkte angeblich zuerst an der Innenseite des rechten Unterschenkels im Alter von 15 Jahren 2 Knochenwucherungen, die sich langsam vergrößerten. 3 Jahre darauf fiel ihm eine harte Geschwulst an der Außenseite des rechten Oberschenkels dicht oberhalb des Knies auf. Die Geschwulst wuchs schnell und erreichte im Laufe etwa eines Jahres ihre jetzige Größe. Seit 5 Jahren sind diese Auswüchse angeblich nicht mehr gewachsen. Vor 4 Jahren überstand Patient eine Rippenfellentzündung. Um diese Zeit bemerkte er, daß das rechte Schulterblatt hinten weiter hervortrat als linkerseits. Auch traten damals Schmerzen in der rechten Schulter auf. Einige Monate später beobachtete Patient auch in der rechten Achselhöhle eine hühnereigroße, harte Geschwulst. Dieselbe soll in der ersten Zeit stark nach rückwärts gewachsen sein und das Schulterblatt immer weiter nach hinten vorgetrieben haben. Das Wachstum nach der Seite, über die Schulter hin und nach vorn soll angeblich erst im letzten Jahre erfolgt sein. Überhaupt sei die Geschwulst im letzten Jahre viel schneller gewachsen als vorher. Patient vermochte bis Mitte Februar 1902 in einer Maschinenfabrik schwere Arbeit zu verrichten. Um diese Zeit mußte er mit der Arbeit aussetzen, angeblich weil er der Geschwulst wegen den rechten Arm nicht mehr in die Höhe heben konnte. Patient ist seitdem dauernd arbeitsunfähig geblieben. Seit 1 1/2 Jahren vermag er die rechte Handfläche nicht mehr nach oben zu drehen. Von Zeit zu Zeit hat er ziehende Schmerzen im rechten Arm. Eine allgemeine Abmagerung hat er nicht beobachtet.

Status praesens: Der Kranke ist ein untermittelgroßer, hagerer Mann (Körperlänge 166 cm). Die inneren Organe sind gesund. Über der rechten Lungenspitze ist das Atemgeräusch etwas verschärft. Rachitische Veränderungen sind nicht nachzuweisen.

Bei der Betrachtung des Patienten fällt sofort ein kolossaler, die rechte Schultergegend und die oberen Teile der rechten Thoraxhälfte einnehmender

etwa 5 mannskopfgroßer rundlicher Tumor in die Augen (Fig. 1—3). Die Geschwulst sitzt hinten seitlich und vorn der Thoraxwand auf. Die rechte Scapula, die proximale Hälfte des Oberarms, das laterale Drittel der Clavicula und der Proc. coracoideus sind in dem Tumor aufgegangen. Vorn reicht die Geschwulst bis an eine 1 cm nach außen vom rechten Sternalrand diesem parallel gezogene Linie, unten an eine durch die Wurzel des Proc. xiphoideus gehende Horizontale, hinten bis an die Dornfortsätze des 1. bis 6. Brustwirbels. Oben überragt sie handbreit das Niveau der linken

Fig. 1.

Fig. 2.

Schulter. Der größte horizontale Umfang der Geschwulst beträgt 90 cm, die Höhe 54 cm. Von hinten her gesehen erinnert die Form des Tumors, abgesehen von seiner gewölbten Oberfläche und seiner Größe, an die dreieckige Form der Scapula. Seitlich und hinten hängt die Geschwulst etwas über, während sie sich vorn ungefähr halbkugelig aus dem Thoraxniveau erhebt. Die Oberfläche ist im allgemeinen glatt, doch ragen hier uud da flache platte Höcker etwas hervor. Die Konsistenz zeigt die eigentümlich federnde Beschaffenheit, wie man sie bei Knorpelgeschwülsten findet. Namentlich am unteren Pole sind aber auch knochenharte Bezirke zu palpieren. Die stark verdünnte Haut liegt dem Tumor unmittelbar auf und sieht gespannt und glänzend aus. Vorn, wo die Geschwulst die Pectoralis-

muskulatur mit aufgehoben hat, zeigt die Haut ihre normale Beschaffenheit. Die rechte Mamilla ist mit abgehoben und handbreit nach unten verdrängt worden. Besonders an der Rück- und Außenseite wird die Haut von enorm dilatierten Venen durchzogen, die in tiefen scharfkantigen Rinnen der Geschwulstmasse verlaufen. Aus dem Tumor ragen oben die medianen zwei Drittel der Clavicula und seitlich die distale Hälfte des Oberarmes hervor. Die Scapula ist völlig in ihm aufgegangen. Die Palpation des Tumors ist nicht mit Schmerzen verbunden. Nur am Übergang der Clavicula in die Geschwulst und am untersten Pol des Tumors werden bei der Betastung

Fig. 3.

lebhafte Schmerzen angegeben. Der rechte Oberarm steht in einer Abduction und Elevation von ungefähr 45 Grad. Der Vorderarm wird von dem Patienten gewöhnlich spitzwinklig gebeugt und in Pronationsstellung in die rechte Thoraxseite gestemmt gehalten, so daß der schwere Tumor von dem Arm mitgetragen wird. Eine Verschieblichkeit der Geschwulst gegen den Thorax ist nicht sicher nachzuweisen, scheint aber vorhanden zu sein. Excursionen des rechten Armes in der Schulter sind weder aktiv noch passiv auszuführen. Die Muskulatur des rechten Armes ist atrophisch. Der Oberarmumfang beträgt in der Mitte rechts 22 links 24 cm, der Vorderarmumfang im oberen Drittel rechts 21 links 24 cm. Der rechte Vorderarm steht mit der Hand in Pronation und kann weder aktiv

noch passiv supiniert werden. Die Streckung ist dagegen auszuführen. Paresen und Sensibilitätsstörungen bestehen nicht. Der rechte Radialispuls ist erheblich kleiner als links. Die Muskelkraft der rechten Hand ist stark herabgesetzt. Die Finger der rechten Hand sind jedoch frei beweglich.

An der Wirbelsäule findet sich eine leichte links konvexe Dorsalskoliose.

Von dem übrigen Befund müssen die zahlreichen dem Skelett aufsitzenden Exostosen, sowie die augenfälligen als Wachstumsstörungen zu deutenden Mißverhältnisse in den Proportionen, namentlich der unteren Extremitäten, besonders hervorgehoben werden. Die Exostosen will ich an der Hand der z. T. beigefügten Röntgenbilder besprechen.

Die Röntgenaufnahme des großen rechtseitigen Scapulatumors hatte zu keinem Ergebnis geführt. An der linken Scapula wird der Margo axillaris in der Mitte von einer kleinen Exostose überragt.

Fig. 4.

Das Collum chirurgicum des linken Humerus ist dicker und plumper als gewöhnlich. Am unteren Drittel des rechten Humerus springt der Margo medialis als eine palpable scharfkantige Leiste vor, die nach der Fossa coronoidea hinzieht. Die Crista musculi supinatoris und die Tuberositas der rechten Ulna sind ebenfalls in eine starke nach vorn und radialwärts ragende Knochenkante verwandelt. Das Collum radii hat seine schlanke Gestalt verloren und bildet mit der Tuberositas radii eine an die Ulna stoßende Auftreibung des Knochens. Durch diese Configuration der beiden Vorderarmknochen findet die Bewegungsstörung im Radioulnargelenk ihre Erklärung. Die Rotation des in Pronation stehenden Radius wird durch die starken, einander zugewandten, leistenartigen Vorsprünge beider Knochen gehemmt. Von Epiphysenlinien ist weder am Humerus noch am Radius oder an der Ulna etwas zu sehen. Am linken Ellbogengelenk springt nur die Crista musculi supinatoris ulnae etwas stärker vor als gewöhnlich, aber nicht in dem Grade wie rechterseits.

Die Veränderungen der Handknochen lassen sich an einem von der linken Hand genommenen Röntgogramm studieren. Die Metacarpalia zeigen eine leichte Auftreibung ihres Körpers und in der Nähe der Basis und des

Capitulum zum Teil kleine knopfförmige Exostosen. Viel erheblicher sind die Auftreibungen an den Grund- und Mittelphalangen. Dieselben erhalten hierdurch ein plumpes, walzenförmiges Aussehen. Auch an ihnen sind flache Exostosen erkennbar. Die Epiphysenlinien sind an einigen Stellen angedeutet, meist aber nicht mehr zu erkennen.

Der ganze rechte Unterarm ist etwas kürzer als der linke. Die Entfernung vom Epicondylus externus humeri bis zum Proc. styloideus radii beträgt rechts 23,5, links 24,5 cm.

An der Wirbelsäule, den Rippen und am Sternum sind keine Exostosen nachweisbar. Dagegen findet sich an der Rückseite der linken Darmbeinschaufel etwa 3 cm unterhalb der Crista iliaca und ebensoweit von der Spina anterior superior entfernt eine haselnußgroße Knochenwucherung.

An den Unterextremitäten fällt zunächst ein in nachstehenden Maßzahlen zum Ausdruck kommendes Mißverhältnis in der Entwicklung auf. Die Länge der rechten unteren Extremität beträgt vom Trochanter major bis zum Malleolus externus gemessen 81,5 cm, die der linken 83 cm. Die Verkürzung des rechten Beins um 1,5 cm kommt auf Rechnung des Unterschenkels. Während nämlich beide Oberschenkel gleich lang sind (43,5 cm), mißt der rechte Unterschenkel 38,0 cm der linke 39,5 cm. Die Muskulatur ist an beiden Beinen gleich kräftig entwickelt. Wie auf nebenstehender Abbildung gut zu erkennen ist (Fig. 4), sind auch die Füße verschieden ausgebildet. Der rechte Fuß ist länger und schlanker als der linke, der einen mehr gedrungenen Eindruck macht. Die Länge des rechten Fußes beträgt 26, die des linken 25 cm; die größte Breite des Fußrückens macht rechts 9 links 10 cm aus; der größte Umfang beträgt rechts 22 links 23 cm. Beiderseits besteht hochgradiger Plattfuß. Die Abduktionsstellung des Fußes ist dabei rechts ausgesprochener wie links. Schon bei bloßer Betrachtung fällt auf, daß die linke 2. Zehe erheblich kürzer ist als die entsprechende rechte (4 und 6 cm). Ja sie ist noch kleiner als die linke 5. Zehe. Dies Mißverhältnis soll seit der Geburt bestehen.

Fig. 5.

Auf den Röntgenbildern präsentieren sich die Exostosen und Knochenwachstumsstörungen an den unteren Extremitäten in folgender Weise:

Am rechten Femur findet sich an der Außenseite handbreit oberhalb der Kniegelenksspalte eine apfelgroße, stark prominente, pilzförmig aufsitzende, nach oben gerichtete Exostose (Fig. 5). Mehrere kleinere Knochenvorsprünge sind am Femur mehr nach dem Kniegelenk zu nachzuweisen.

An der Fibula finden sich unterhalb des Capitulum je 2 nach außen und nach innen gerichtete, flach aufsitzende, haselnußgroße Exostosen. An der Tibia ragen nach innen 2 kantige, bis welschnußgroße, deutlich palpable Knochenauswüchse vor (Fig. 5). Daumenbreit über dem Malleolus internus

Fig. 6.

sitzt eine kirschgroße, spitz zulaufende Exostose. Am linken Femur ragt etwa 15 cm über dem Kniegelenksspalt eine kleinere griffelförmige Knochenwucherung nach innen. Von der Fibula aus ist 2 cm unterhalb des Köpfchens eine apfelgroße Exostose nach hinten unter die Wadenmuskulatur entwickelt. An derselben Stelle ist auch an der Tibia eine nach hinten ragende kleinere Exostose erkennbar.

Besonders interessant sind die Veränderungen an beiden Füßen. Während die Metatarsalia bis auf einige erbsengroße Exostosen und eine Wachstumsstörung am rechten Os metatarsale II nur wenig verändert sind, zeigen die Phalangen eine weitgehende Verunstaltung. Die Körper der Grundphalangen sind relativ schmal, Capitulum und Basis dagegen verbreitert, unregelmäßig höckrig gestaltet und gegen das Mittelstück abgebogen, so daß die Knochen die Form von Hanteln angenommen haben. Die Mittel- und Endphalangen sind verkürzt und verdickt und haben eine plumpe, fast würfelförmige Gestalt. End- und Mittelphalange der beiden 5. Zehen sind synostotisch verwachsen. Höchst eigentümlich ist die isolierte Wachstumsstörung an der linken 2. Zehe (vgl. Fig. 6). Der Metatarsalknochen ist nur etwa $^2/_3$ so lang als der entsprechende rechte. Die Verkürzung kommt auf Rechnung der distalen Partie des Knochens. Das Capitulum ist wenig entwickelt. Der Knochen zeigt an dieser Stelle eine dorsalgelegene tellerförmige scharfkantige Abschrägung. Die 3 Phalangen sind vorhanden aber wesentlich verkürzt und besitzen eine plumpe unförmliche Gestalt. Die ganze Zehe ist leicht nach dem Fußrücken zu gezogen. Auch an den Fußknochen ist von Epiphysenlinien nichts mehr zu erkennen. An dem in starker Abduction stehenden rechten Fuße überragt der Malleolus externus die Linie des Talocruralgelenks um ein kleineres Stück als links, ist also kürzer als der linke äußere Knöchel.

Mit Rücksicht auf das in der letzten Zeit besonders rasch erfolgte Wachstum des rechtseitigen großen Scapulatumors wurde dem Patienten die operative Entfernung der Geschwulst und des nahezu funktionsunfähig gewordenen rechten Armes vorgeschlagen. Der Kranke ging darauf nicht ein und wurde auf seinen Wunsch aus der stationären Behandlung entlassen.

Die in der Anamnese festgestellte Heredität der Erkrankung, die Form der zahlreichen Knochenauswüchse, sowie ihr Sitz in der Gegend der Intermediärknorpel sichern ohne weiteres die Diagnose: multiple cartilaginäre Exostosen. Das Krankheitsbild wird vervollständigt durch die an den Knochen und Gelenken nachweisbaren Wachstumsstörungen. Hierher gehören die geringe Körperhöhe des Kranken, die verschiedenen Proportionen der Extremitäten, namentlich der Füße, die zurückgebliebene Entwicklung der Knochen der rechten 2. Zehe, endlich die in der Plattfußstellung zum Ausdruck kommenden Gelenkveränderungen. Auf diese zum Bilde der multiplen cartilaginären Exostosen gehörigen Hemmungen des physiologischen Längenwachstums der Knochen, auf die zuerst v. Volkmann hingewiesen hat und deren Verständnis uns namentlich Helferich und Bessel-Hagen erschlossen haben, will ich hier nicht eingehen. Unser besonderes Interesse erregt vielmehr der mächtige, im Bereich der rechten Schulter zur Entwicklung gekommene Tumor. Da die histologische Untersuchung der Geschwulst nicht vorzunehmen war, sind der Deutung des Tumors gewisse Grenzen gezogen. Die Geschwulst wird von dem Kranken seit 4 Jahren beobachtet. Sie ist stetig ge-

wachsen, zuerst nur langsam, von der Gegend der Scapula her nach der Axilla hin und um den Thorax herum nach vorn. Im letzten Jahre erfolgte das Wachstum erheblich rascher. Diese anamnestischen Daten, dann der Umstand, daß die Scapula völlig in dem Tumor aufgegangen ist, die Geschwulst aber noch jetzt an die Form des Schulterblattes erinnert, endlich die angedeutete Verschieblichkeit des Tumors auf der Thoraxwand lassen es im höchsten Grade wahrscheinlich erscheinen, daß die rechte Scapula der Ausgangspunkt der Neubildung ist. Wie die Konsistenz des Tumors beweist, handelt es sich um eine knorpelige Geschwulst. Dafür sprechen auch das in der ersten Zeit recht langsame Wachstum, sowie die Anpassung der Neubildung an die Configuration des Thorax und die Gebilde der rechten Schulter. Ob die palpablen harten Bezirke Verkalkungsherden oder neugebildeten Knochenmassen entsprechen, läßt sich nicht entscheiden. Die Diagnose ist auf ein von der rechten Scapula ausgegangenes Enchondrom gestellt worden. Da sich im letzten Jahre die Geschwulst schneller vergrößert haben soll, kann eine in dieser Zeit eingetretene sarcomatöse Entartung des Tumors nicht ganz von der Hand gewiesen werden. Bekanntlich ist es oft außerordentlich schwierig, klinisch zu entscheiden, ob man es mit einem histologisch als Enchondrom anzusprechenden Tumor oder einer malignen Übergangsform, Chondrosarcom, zu tun hat. Die sarcomatöse Degeneration einer bestehenden Exostose kann ausgeschlossen werden. Sie müßte schon vor 4 Jahren eingetreten sein, und es ist recht wenig wahrscheinlich, daß ein Sarcom so lange bestehen kann, ohne zu metastasieren oder wenigstens schwere Veränderungen in den anliegenden Weichteilen hervorzurufen. Dagegen ist es gerade für ein Chondrom sehr charakteristisch, daß es sich zu einer Zeit noch vergrößert, wo das Wachstum der Exostosen bereits aufgehört hat. Über die Beziehungen des großen Enchondroms zu den Nachbargebilden kann so viel gesagt werden, daß es sich in der Hauptsache um eine Verdrängung oder Umwachsung der anliegenden Gewebe handelt. Die Muskulatur ist mit in die Höhe gehoben worden. Der Plexus brachialis und die Nervenstämme der Axilla sind noch nicht alteriert. Nur auf die Art. axillaris wird ein mäßiger Druck ausgeübt, wie der kleinere Radialpuls auf der rechten Seite beweist. Die Vena axillaris scheint gar nicht comprimiert zu werden. Die Scapula mit dem Acromion und dem Proc. coracoideus, fast die ganze proximale Humerushälfte und das laterale Drittel der Clavicula sind mit in das Chondrom einbezogen. Ob es sich bei dem Humerus und der Clavicula um ein völliges Aufgehen der Knochensubstanz in dem Tumor

oder nur um eine Verwachsung dieser Knochen handelt, kann nicht sicher entschieden werden. Letzteres erscheint wahrscheinlicher im Hinblick auf das Verhalten des Tumors zu den Rippen. Hier ist es trotz des langen Bestehens der Geschwulst noch zu keiner festen Verwachsung, sicher aber nicht zu einem Aufgehen der Rippen in dem Tumor gekommen. Die an der Übergangsstelle der Clavicula in die Geschwulst sowie an dem unteren Pole des Tumors bestehende Druckempfindlichkeit ist auf hier sich abspielende periostitische Prozesse zu beziehen.

Das Auftreten eines großen Enchondroms an der Scapula ist kein häufiger Befund. Walder konnte im Jahre 1880 aus der Literatur 25 Fälle von Scapulachondromen zusammenstellen und so eine Monographie des Krankheitsbildes geben. Zu seinen Fällen rechnete Walder dabei noch die als ossificierende Ecchondrosen bezeichneten knorpeligen Exostosen, die die häufigste Form der Scapulachondrome darstellen sollten. Viel seltener findet sich nach Walder das reine Enchondrom der Scapula, das in der Häufigkeitsskala der Enchondrome aller Knochen als eines der letzten rangiert und sich hauptsächlich am inneren Rande der Scapula entwickeln soll. Charakteristisch ist jedenfalls, daß Walder die cartilaginären Exostosen an der Scapula mit unter seine Chondromfälle einreihen konnte. Es sprechen sich hierin die engen klinischen Beziehungen aus, die zwischen den in der Wachstumsperiode zur Entwicklung gekommenen Knochen- und Knorpelgeschwülsten bestehen. Eine große Ähnlichkeit hat meine Beobachtung mit dem von von Eiselsberg beschriebenen Falle von Scapulaenchondrom bei einer 51jährigen Frau. Nur fehlten in diesem Falle die Exostosen. Die Geschwulst wurde von Billroth unter Erhaltung des Armes exstirpiert, nachdem alle Seitenäste der Art. axillaris und die Vene unterbunden worden waren. Die Kranke ging septisch zu grunde.

Der nächste Fall wurde im Jahre 1895 in der hiesigen chirurgischen Klinik beobachtet. Die Krankengeschichte ist von dem damaligen Assistenzarzte Dr. Perthes geführt worden.

Der 37 Jahre alte Patient R. D. gab an, als Kind an Krämpfen, aber nicht an Rachitis gelitten zu haben. Sonst sei er niemals krank gewesen. Multiple Exostosen trägt er, solange er sich erinnern kann. Die Mutter des Patienten ist sehr klein, noch kleiner als er selbst. Sie trägt ebenfalls an den Epiphysen der Vorderarmknochen Exostosen. Im Jahre 1883 bemerkte Patient bereits ein kleines Knötchen unter der Haut unterhalb des rechten äußeren Knöchels. Dasselbe soll nicht oder doch nicht sehr beweglich gewesen sein. Das Knötchen vergrößerte sich ganz allmählich. Vor 8 Tagen entstand auf der Haut, die den inzwischen herangewachsenen Tumor bedeckte, eine ganz kleine Ulceration. In der Umgebung des Ge-

schwürs traten entzündliche Erscheinungen auf, so daß Patient ärztliche Hülfe aufsucht.

Fig. 7.

Status praesens (26. Oktober 1895): Sehr kleiner Patient (Vergl. Fig. 7) Körperhöhe 154 cm. Der Rumpf erscheint unverhältnismäßig lang im Verhältnis zu den Extremitäten. Länge des linken Beins von der Spina ant. sup. bis zum Mall. ext. 73 cm, der linken Tibia 35 cm. Länge des linken Armes (Acromion bis Proc. styloid. ulnae) 43 cm, des rechten 45 cm. Länge der linken Ulna 18 cm, der rechten 20 1/2 cm; Länge des linken Radius 19 cm, des rechten 21 cm.

Der linke Vorderarm ist mithin 2 cm kürzer als der rechte. Beide Kniegelenke stehen in leichter Valgusstellung links von etwa 30°, rechts von etwa 20°. Exostosen finden sich links oberhalb beider Malleolen, am Condylus internus tibiae und Condylus internus femoris, also an der Convexität des Genu valgum. Ferner finden sich Exostosen an den Proc. styloidei radii et ulnae beiderseits. Am rechten Bein bestehen Exostosen oberhalb beider Malleolen.

Unterhalb des rechten Malleolus externus findet sich ein gänseeigroßer, pilzförmig aufsitzender, runder Tumor von blauroter, an einzelnen linsengroßen Stellen ulcerierter Haut bedeckt (vergl. Fig. 8). Der Tumor ist gegen die Unterlage etwas beweglich und hat eine knollig höckerige Oberfläche. An derselben lassen sich deutlich härtere Knollen und weichere Partien palpieren. Aus den eiternden geschwürigen Stellen entleeren sich Krümel von kohlensaurem Kalk. Nach Entkalkung der Krümel erkennt

man, daß sie aus sehr großen einkernigen Zellen bestehen, die z. T. konzentrierte Schichtung aufweisen.

Operation: In Äthernarkose wird der Tumor am rechten äußeren Knöchel umschnitten. Die Geschwulst zeigt sich überall gut abgekapselt bez. von der Umgebung gut abgegrenzt. An der Stelle, wo der pilzförmige Tumor aufsitzt, scheint es, als ob er von einer an der lateralen Seite des Calcaneus sitzenden Exostose ausgeht. Dieselbe wird abgemeißelt. Jetzt gelingt es leicht den Tumor zu entfernen.

Der fünfmarkstückgroße Hautdefect, auf dessen Grunde der Calcaneus und die Peroneussehnen sichtbar sind, wird secundär durch Thierschsche Transplantationen zur Heilung gebracht. Bei makroskopischer Betrachtung

Fig. 8.

des exstirpierten Tumors erkennt man, daß derselbe in keinem organischen Zusammenhang mit der abgemeißelten Exostose steht.

Die von der Geschwulst seiner Zeit angefertigten mikroskopischen Präparate sind mir von Herrn Prof. Perthes in liebenswürdigster Weise zur Durchsicht überlassen worden. Es handelte sich um ein unter der schwielig verdickten, teilweise ulcerierten Haut liegendes Enchondrom. Die Grundsubstanz des zellreichen Tumors bestand aus hyalinem Knorpel. Auch das in der Umgebung der Knorpelgeschwulst liegende Bindegewebe befindet sich im Zustand der Wucherung, und zwar scheint es sich, soweit man das nach den Präparaten noch beurteilen kann, um eine fibromatöse Proliferation zu handeln.

Diesen beiden Fällen reihe ich eine Beobachtung an, die vor Jahren in der Leipziger Klinik unter Thierschs Leitung gemacht

worden ist. Wie das Studium der Krankengeschichte ergibt, handelt es sich auch in diesem bisher noch nicht publizierten Falle um das kombinierte Auftreten von multiplen Exostosen und einem großen Enchondrom. Das Krankheitsbild war als Osteoma multiplex bezeichnet worden.

Der 34 Jahre alte Handarbeiter August R. gab bei seiner Aufnahme ins Krankenhaus (26. Oktober 1878) an, als Kind an englischer Krankheit gelitten zu haben. Im Anschluß an diese Krankheit sollen sich am linken und später auch am rechten Unterschenkel schmerzlos harte Geschwülste ge-

Fig. 9.

bildet haben, die mit dem Knochen zusammenhingen, nur langsam größer wurden und seit Jahren schon stationär geblieben sind.

Vor etwa 6 oder 7 Jahren soll sich an der Innenseite des rechten Oberschenkels nahe der Schenkelbeuge eine gleiche Geschwulst gebildet haben, die erst nur allmählich, in der letzten Zeit aber rasch größer wurde. Der Tumor hat sich spontan ohne Schmerzen entwickelt. Seit etwa 2 Jahren fing die Geschwulst, die sich nach aufwärts und nach der Perinealgegend hin vergrößerte, an, dem Patienten beschwerlich zu fallen. Jetzt vermag der Kranke nur noch kurze Zeit mit gespreizten Beinen zu gehen.

Hereditär ist nichts nachweisbar; ähnliche Neubildungen sollen in der Familie nicht vorhanden gewesen sein.

Status praesens: Mittelgroßer Mann von hagerer Statur. In der

rechten Schenkelbeuge findet sich eine vom Schambein und Sitzbein ausgehende, über mannskopfgroße, mit der Haut nirgends verlötete, in der Gegend der Pubes mehrere haselnuß- bis eigroße Protuberanzen zeigende, überall leeren Schall gebende Geschwulst, deren Circumferenz vom Tuber ischii bis zum Pecten ossis pubis 41 cm, von der Symphyse bis in die Gegend des Trochanter minor 30 cm beträgt. Dieselbe scheint hauptsächlich nach innen und oben gewuchert zu sein und hat die Genitalien stark nach links gedrängt. Der Oberschenkel ist im Hüftgelenk frei beweglich; die Geschwulst macht seine Bewegungen nicht mit. Eine ähnliche hühnereigroße Geschwulst findet sich an der Innen- und Hinterseite des Condylus internus femoris dextri. Ein weiterer gleich beschaffener Tumor ist am Condylus internus tibiae derselben Seite nachzuweisen. Am linken Condylus internus femoris befinden sich 2 erbsen- bis kirschgroße, harte unbeweglich am Knochen festsitzende Geschwülste, von deren unterer ein knöcherner schwach beweglicher Zapfen etwa 3 cm nach aufwärts ragt. Ähnliche Tumoren finden sich noch am Condylus internus tibiae sinistrae und am Capitulum fibulae derselben Seite. Die linken Femoral- und Inguinaldrüsen sind geschwollen.

Weitere Exostosen finden sich am linken Malleolus externus und an den Basalphalangen beider Daumen. Am 2. linken Metacarpalköpfchen findet sich eine walnußgroße harte Geschwulst und darüber eine Hautnarbe. Die Geschwulst ragt nach dem Daumen zu. Es gewinnt den Anschein, als ob hier ein überzähliger Finger entfernt worden sei. Endlich findet sich noch eine Exostose am Angulus der linken 3. Rippe. (Vergl. Fig. 9).

Operation: In Narkose wird der große Beckentumor entsprechend seiner größten Circumferenz umschnitten. Die Weichteile werden losgelöst. Die aus Knorpel und spongiöser Rindensubstanz bestehende, zum Teil Cavernen enthaltende Neubildung wird mit Hammer und Meißel bis ins Niveau des Foramen ovale abgetragen. Der Tumor hatte von der Symphyse aus gerechnet etwa zwei Drittel der Circumferenz des Foramen ovale eingenommen. Der Kranke ging wenige Stunden nach der Operation unter Collapserscheinungen zugrunde.

Nach der Art der Entstehung, dem klinischen Bilde und den kurzen Bemerkungen über die Zusammensetzung des Beckentumors scheint es mir außer allem Zweifel, daß es sich hier um ein großes centrales Beckenenchondrom gehandelt hat. Durch partielle Erweichung desselben ist es offenbar zur Kavernenbildung gekommen. Bei Exostosen ist eine derartige centrale Degeneration meines Wissens noch nicht beobachtet worden.

Die wesentlichen Punkte, die auf einen nahen Zusammenhang zwischen den cartilaginären Exostosen und einer großen Zahl von Enchondromen hinweisen, sind die bei beiden Geschwulstformen in analoger Weise beobachteten hereditären Verhältnisse, ihre gleichartige Lokalisation an den Skelettknochen, weiter die Tatsache der Coexistenz beider Tumoren an demselben Individuum und endlich die bei Exostosen und Enchondromen festgestellten Wachstumsstörungen der Knochen.

Was zunächst die hereditären Verhältnisse betrifft, so sind, wie

schon Nasse hervorgehoben hat, so ziemlich alle hier in Betracht kommenden Vererbungsmöglichkeiten aus der Kasuistik durch Fälle zu belegen. Bei beiden Geschwulstarten sind angeborene und vererbte Fälle beobachtet worden. Eine angeborene etwa stecknadelkopfgroße Exostose wurde von Drescher an einem neugeborenen Kind unterhalb des Humeruskopfes beobachtet. Das Auftreten von Exostosen durch ganze Generationen hindurch ist eine lange bekannte Tatsache. Herr Geh. Rat Trendelenburg konnte schon im Jahre 1886 durch Roberg Stammbäume von Exostosenträgern in 24 betroffenen Familien aufstellen lassen. Angeborene Chondrome wurden an den Händen und Füßen von Murchison und von Syme beobachtet; ihre erbliche Übertragung ist bereits von C. O. Weber und von Paget festgestellt worden. Die hereditären Beziehungen zwischen Exostosen und Enchondromen gehen aber noch weiter. So können die Träger von Exostosen Enchondrome vererben. Hierher gehört die Beobachtung von H. Fischer. Der Vater eines 11jährigen Knaben trug 2 Exostosen an der rechten Tibia. Der Sohn hatte an den Fingern der rechten Hand 6, der linken 7 bewegliche, offenbar von den Sehnen ausgegangene Enchondrome. Ferner können die Träger von Exostosen auf ihre Nachkommen gleichzeitig Exostosen und Enchondrome vererben. Dies beweisen die Fälle von Sonnenschein und von Drescher. Die Kombination von Exostosen und Enchondromen kann von ihren Trägern auch als solche weiter vererbt werden. In den von C. O. Weber beschriebenen Fällen übertrug ein an zahlreichen Skelettexostosen und einem Enchondrom am rechten Humerus leidender Mann auf einen seiner Söhne außer zahlreichen Exostosen auch Enchondrome am Becken, den Wirbeln, Rippen und der linken Scapula. Ein anderer Sohn und eine Tochter trugen wiederum nur Exostosen, so daß also die Träger von Exostosen und Enchondromen auch wiederum nur Exostosen vererben können. Aus diesen ineinander übergreifenden hereditären Beziehungen geht hervor, daß die Entstehung beider Geschwulstarten einheitlich sein muß. Auf die hierüber aufgestellten Hypothesen werde ich später zurückkommen.

Die cartilaginären Exostosen entstehen bekanntlich an den Stellen der Knochen, wo vorher Knorpel gewesen ist, an den Röhrenknochen in der Gegend der Intermediärknorpel, an den platten Knochen, wie am Schulterblatt und an der Darmbeinschaufel, an den Rändern, an den Becken und Schädelknochen in der Nähe der Knorpelfugen. Dieser Satz gilt auch von einer großen Zahl der Knochenenchondrome. Daß diese dieselben Praedilectionsstellen bevorzugen wie die Exostosen, beweisen die Beobachtung von Steudel, wo sich die multipel auf-

tretenden Enchondrome als Auftreibungen der in der Nachbarschaft der Epiphysen gelegenen Knochenteile mit Freilassung der mittleren Partien des Diaphysenschaftes präsentierten, ferner die Fälle von von Recklinghausen (Enchondrom am oberen Tibiaende), Virchow (Enchodrom an der Crista ossis ilei), Huber (Chondrome an den Epiphysen der Fingerknochen) und von Kryger (Enchondrom an den Epiphysen der Finger- und Zehenknochen). Infolge des Längenwachstums der Röhrenknochen entfernen sich die in einer früheren Entwicklungsperiode entstandenen Knochen oder Knorpelgeschwülste zuweilen von den Epiphysenlinien und werden dann an den Diaphysen gefunden. Aus der Entfernung der Exostose oder des Enchondroms vom Intermediärknorpel kann dann umgekehrt ein Schluß auf das Alter der Geschwulst gezogen werden. Von den Enchondromen demonstriert dies Verhalten besonders gut der eine Fall Virchows, wo ein centrales Enchondrom an einer Humerusdiaphyse beobachtet wurde. Auch in der Lokalisation finden sich also bei den cartilaginären Exostosen und vielen Enchondromen durchaus gleichartige Verhältnisse.

Eine weitere Stütze für die Theorie der genetischen Zusammengehörigkeit von Exostosen und Enchondromen findet sich fernerhin in der Tatsache, daß beide Geschwulstarten vergesellschaftet an demselben Individuum ja an demselben Knochen auftreten können. Der Besprechung dieser Verhältnisse lege ich nachstehende tabellarische Zusammenstellung der in der Literatur niedergelegten Fälle der an einem Individuum koexistierenden Exostosen und Enchondromen zugrunde.

Autor	Alter und Geschlecht d. Kranken	Sitz der Exostosen	Sitz der Enchondrome
C. O. Weber, 1866.	25, ♂	Schädelbasis, Sternum, fast alle Rippen, Schlüsselbeine, rechte Scapula, Röhrenknochen der Extremitäten.	Kolossales, knolliges, z. T. erweichtes Enchondrom, das das ganze linke Becken einnahm, oben bis zur 8. Rippe reichte, unten ins Hüftgelenk eingebrochen war und die Gegend des Scham- und Sitzbeines eingenommen hatte. — Wirbelsäule und linke Scapula (Fossa subscapularis); das linke Schulterblatt war an einzelnen Stellen vom Knorpel perforiert. — Rippen (knöcherner, knorpeliger Bestandteil).
Derselbe, 1866.	62, ♂, Vater des vorig.	Lange Röhrenknochen, 8. rechte Rippe neben der Wirbelsäule.	Kindskopfgroßes Enchondrom am rechten Oberarm, 1852 von Chelius operiert. Der Tumor saß an einem knöchernen Stiel am Humerus. Dieser Stiel erstreckte sich durch die Mitte der Knorpelmasse bis gegen die Oberfläche. Knorpel in großen knolligen Massen angeordnet, teils erweicht, teils verkalkt. — Knorpelansätze sämtlicher Rippen unregelmäßig knotig.

Autor	Alter und Geschlecht d. Kranken	Sitz der Exostosen	Sitz der Enchondrome
v. Recklinghausen, 1866.	28, ♂,	Extremitätenknochen, Rippen, Scapulae, Beckenknochen und 1. Brustwirbel.	Zahlreiche bis linsengroße Ecchondrosen an den Rippenknorpeln in der Nähe des Übergangs in den Knochen. — Eine ganz aus Knorpel bestehende Excreszenz von $^1/_2$ Zoll Höhe am oberen Ende der rechten Tibia $1^1/_2$ Zoll unterhalb der Gelenkfläche, die in die Substanz des Knochens eindrang. Im rechten Hüftgelenk umfangreiche Knorpelmassen in Form gestielter oder ganz freier Gelenkkörper.
Sonnenschein, 1873.	18, ♂.	Stirnbein u. Schläfenbein, Rippen, Schlüsselbeine, Sternum, Kreuzbein, Extremitätenknochen, besonders untere Epiphysen beider Femura und obere beider Tibien.	Knorpelige Auswüchse an der Verbindungslinie zwischen Keilbein und Hinterhauptsbein, an den Rippen und Rippenknorpeln.
Virchow, 1875.	20, ♀.	Alle langen Knochen der Extremitäten, kleine Knochen der Hände und Füße, Rippen, Schulterblätter und Beckenknochen.	Mannskopfgroßes Chondrom der rechten Crista ossis ilii mit massiger Verkalkung der centralen Teile.
Derselbe, 1878.	28, ♀.	Schädelbasis, linker Humerus, rechte Scapula, linkes Femur, linke Tibia.	Großes, z. T. cavernöses Enchondrom der rechten VI. Rippe. Dasselbe erstreckte sich durch die Brustwand hindurch, füllte die ganze rechte Brusthöhle, drang durch das tief herabgedrückte Zwerchfell gegen die Bauchhöhle und verschob die linke Lunge und das Herz beträchtlich nach links.
Huber, 1882.	59, ♂.	Rippen und besonders Hand- und Fußknochen. In geringerer Größe fanden sich Exostosen am rechten Scheitelbein, an den Wirbeln, an den langen Röhrenknochen der beiden oberen Extremitäten, am rechten Femur, der rechten Tibia und Fibula.	Das obere Ende des rechten Femur, sowie die rechte Beckenhälfte durch ein großes Enchondrom eingenommen. Weitere Enchondrome in der unteren interphysären Zone der 1. Phalanx des rechten 2. und 5. Fingers, an den Epiphysen mehrerer Phalangen des 2. bis 4. Fingers, an den interphysären Partien resp. Epiphysen des 2., 4. und 5. Metacarpalknochens, an einigen Phalangen der 1. bis 4. Zehe, an Os naviculare, cuneiforme usw. Epiphysen in der Regel difform, kolbig, spindlig aufgetrieben.
Braune (Cholewa), 1882.	45, ♂.	Rippen, linker Humerus, 1. Phalanx des linken Zeigefingers, rechter Radius, beide Femura, linke Unterschenkelknochen.	Am rechten Unterschenkel fand sich ein verkalktes, ulceriertes Enchondrom, das mit beiden Knochen zusammenhing.

Autor	Alter und Geschlecht d. Kranken	Sitz der Exostosen	Sitz der Enchondrome
Drescher, 1889.	30, ♀.	Schädel, Wirbel, Rippen, Schlüsselbeine, Brustbein, Extremitätenknochen, Kreuzbein.	Enchondrome von etwa Erbsengröße, z. T. im Innern erweicht, sind in die Substanz der Rippenknorpel hineingewachsen und prominieren nur wenig. Dem oberen Teile der Kreuzbeinexostose liegt ein hühnereigroßes, plattgedrücktes, bewegliches, z. T. verkaltes Enchondrom auf.
Virchow, 1891.	22, ♂.	Eine cartilaginäre Exostose dicht unter dem Caput humeri.	Ein corticales Enchondrom in der Diaphyse desselben Knochens.
Richter, 1894.	28, ♂.	Extremitätenknochen, Schlüsselbeine, Schulterblätter, Beckenknochen.	An den Rippen finden sich knorpelige Excrescenzen und zwar über dem knöchernen und über dem knorpeligen Bestandteil.
Nasse, 1895.	48, ♂.	Schlüsselbeine, Rippen, Darmbeinkämme, Extremitätenknochen.	Ein fast faustgroßes, höckeriges, teils erweichtes, teils verkalktes Enchondrom, in das der IV. und V. Metacarpus aufgegangen waren, am Kleinfingerballen der linken Hand.
v. Kryger, 1898.	54, ♀.	Rechtes Femur und rechte Tibia.	Epiphysen der Fingerknochen beider Hände, an den Zehen beider Füße, an den Köpfchen der Mittelhand und Mittelfußknochen. Ein kokosnußgroßer Tumor am I. rechten Metatarsus.
Nehrkorn, 1898.	45, ♂.	4. rechter Finger, Ulna, Capitulum radii, linke 7. Rippe, rechte Scapula.	Rechter 5. Finger. Ein über straußeneigroßer, sich bei der mikroskop. Untersuchung als Chondrosarkom erweisender Tumor an der lateralen Seite des rechten Unterschenkels an der oberen Hälfte.

In diesen 17 Fällen sind die Träger der Exostosen und Enchondrome durchweg erwachsene Personen, 13 Männer und 4 Frauen, und zwar ist in der Regel das zweite bis fünfte Dezennium ergriffen. Da von beiden Geschwulstarten feststeht, daß sie entweder angeboren auftreten oder daß ihre Entwicklung bis in die früheste Jugend zurückreicht, so würde aus der oben berührten Tatsache hervorgehen, daß Exostosen und Enchondrome nur sehr langsam gewachsen sind, oder daß sie in einem gewissen Entwicklungsstadium ihr Wachstum eingestellt haben. Ein wirklich gleichmäßiges langsames Wachstum trifft aber nur für die Exostosen zu. Von den Tumoren, die sich dann als Knorpelgeschwülste herausstellen, wird in der Regel angegeben, daß sie im Vergleich zu den anderen recht rasch sich vergrößert haben und im Verlauf weniger Jahre zur bestehenden Größe herangewachsen seien. So wurden in unserem ersten Falle (24jähriger Mann) die Exostosen seit dem 15. Lebensjahre beobachtet, das Sca-

pulaenchondrom soll sich dagegen erst seit 4 Jahren entwickelt haben. Im ersten Falle C. O. Webers (25jähriger Mann) bestanden die Exostosen seit dem 10. Jahre, das Beckenenchondrom erst seit einigen Jahren. Im Falle Nasses waren die Exostosen bis zum 20. Lebensjahre gewachsen und blieben dann stationär. 18 Jahre später begannen die Enchondrome am Kleinfingerballen zu wachsen. In dem von Huber beschriebenen Falle (59jähriger Mann) bestanden die Exostosen seit dem 3. Lebensjahre. Das große Oberschenkelenchondrom hat sich dagegen im Verlaufe von 3 Jahren entwickelt. Das Wachstum der Exostosen wird also in der Regel mit dem Aufhören des allgemeinen Knochenwachstums abgeschlossen. Bei den Enchondromen tritt dagegen noch nach dieser Zeit, nachdem sie jahrelang nur ganz allmählich sich vergrößert haben, vielfach sogar unter den Exostosen ihrem Träger völlig unbemerkt geblieben sind, plötzlich eine auffallende Wachstumsenergie zutage. Dieses Verhalten scheidet die Enchondrome auch klinisch ziemlich scharf von den Exostosen. Bei der raschen Vergrößerung der Enchondrome braucht es sich keineswegs immer um eine maligne Degeneration zu handeln. So ist bei den riesigen Knorpelgeschwülsten, die C. O. Weber und Virchow beschrieben haben, von einer sarkomatösen Entartung nichts erwähnt. Daß freilich auch in reinen Fällen von knorpeligen Exostosen sich die eine oder andere plötzlich erheblich zu vergrößern vermag, beweist ein von mir beschriebener Fall einer excessiv großen, relativ rasch entstandenen Femurexostose bei einem 18jährigen Mädchen [1]). Das erneute Wachstum einer Exostose im höheren Alter dürfte ein seltenes Ereignis sein. Eine bei der Zusammensetzung der Exostosen leicht verständliche sarcomatöse Entartung scheint in Wirklichkeit recht selten aufzutreten. Mir ist aus der Literatur nur der von Starck citierte Fall von Chiari bekannt, bei dem sich an einem jungen Mädchen, dessen Skelett mit Exostosen übersät war, ein durch Metastasen zum Exitus führendes Rundzellensarkom vermutlich aus einer Humerusexostose entwickelt hatte.

Über den Sitz und die Zahl der vergesellschaftet auftretenden Exostosen und Enchondrome kann soviel ausgesagt werden, daß zwar beide Geschwulstarten in der Regel multipel und am ganzen Skelettsystem auftreten, daß sich aber die Enchondrome doch durch eine Vorliebe für gewisse Praedilectionsstellen von den Exostosen unterscheiden. In der Hälfte der oben zusammengestellten Fälle werden knorpelige Excreszenzen an den Rippen und zwar am knorpeligen

1) Münchener med. Wochenschr. 1901. S. 440.

und knöchernen Bestandteil derselben beschrieben. In der Regel sitzen sie in der Nähe der Übergangsstelle vom Rippenknochen in den Knorpel. Eine andere von den Enchondromen bevorzugte Stelle bilden die kleinen Extremitätenknochen. In vier Fällen (Huber, Nasse, von Kryger, Nehrkorn) saßen die Knorpelgeschwülste an den Fingern oder Zehen. Relativ oft scheinen auch die Beckenknochen der Sitz von Enchondromen zu sein. Die Zahl der Exostosen ist gewöhnlich größer als die der Enchondrome. In den Fällen von Virchow (1875 und 1878), Braune und Nasse traten die Knorpelgeschwülste solitär auf, ein Verhalten, das bei den Exostosen nie zu beobachten war.

Eine Sonderstellung nehmen diejenigen Fälle ein, wo Exostosen und Enchondrome zwar an demselben Individuum auftreten, wo aber die Knorpelgeschwülste nicht als centrale oder periphere Enchondrome im Knochen oder in seiner unmittelbaren Nachbarschaft lokalisiert sind, sondern isoliert in den Weichteilen liegen und in Beziehungen zu einer Exostose stehen. Hierher gehört der zweite von mir beschriebene Fall und die Beobachtung Dreschers. In meinem Falle fand sich ein Chondrom über einer Calcaneusexostose. Drescher beschreibt ein hühnereigroßes, plattgedrücktes, bewegliches, zum Teil verkalktes Enchondrom, das über dem oberen Teile einer Kreuzbeinexostose lag und mit derselben durch eine Art von Gelenkkapsel verbunden war. Möglicherweise handelt es sich in solchen Fällen um Wucherungen von Knorpelpartikeln, die von dem Knorpelüberzug der Exostose abgesprengt sind. In beiden Fällen war eine echte Neubildung zu beobachten. Entzündliche Wucherungen kamen im Bereich des Knorpels nicht in Frage. Es ist der Gedanke nicht von der Hand zu weisen, daß ein dauernd auf die Exostose ausgeübter Druck in dem abgesprengten Knorpelstück Wachstumsvorgänge ausgelöst hat.

Aus einigen Tatsachen geht hervor, daß in manchen Fällen eine gesteigerte Wachstumsenergie nicht nur dem Intermediärknorpel und von ihm abstammenden Knorpelpartikeln, sondern auch dem Gelenkknorpel innewohnt. v. Recklinghausen fand in seinem Falle von Exostosen und Enchondromen im rechten Hüftgelenk umfangreiche Knorpelmassen in Form von gestielten oder ganz freien Gelenkkörpern ausgebildet. In einem später von demselben Autor [1]) beschriebenen Falle von multiplen Knochenenchondromen und kleinen Randexostosen an den Handwurzelknochen und am Capitulum der rechten Ulna fand

1) Virchows Archiv. 118. Bd.

sich auch eine Beteiligung der überknorpelten Gelenkenden der Metacarpalia an der Enchondrombildung.

Die innigen Beziehungen zwischen den multiplen Exostosen und Enchondromen sprechen sich endlich in gewissermaßen sekundären Veränderungen am Knochensystem aus, die bei beiden Geschwulstarten, mögen sie jede für sich oder vergesellschaftet auftreten, beobachtet worden sind, in den Wachstumsstörungen, die besonders markant an den langen Röhrenknochen sich kenntlich machen. Die Bedeutung der Wachstumshemmungen wurde am exostotischen Knochen von Helferich und Bessel-Hagen erkannt. Der Sitz der diese Wachstumsstörungen zur Folge habenden Veränderungen ist an den Röhrenknochen im Intermediärknorpel zu suchen, also in derselben Zone, wo Exostosen und viele Enchondrome entstehen. In den meisten Fällen von Exostosen sind Hemmungen des physiologischen Knochenwachstums in der Regel in Form von Asymmetrien der Extremitäten, geringem Gesamtlängenwachstum und Gelenkveränderungen beschrieben worden. Auch bei reinen multiplen Enchondromen finden sich derartige Veränderungen. Steudel fand in einem solchen Falle zahlreiche Anomalien an den Knochen, die ein abnormes Wachstum derselben erkennen ließen, so zahlreiche Verkrümmungen der Extremitäten und des Thorax sowie große Längendifferenzen der erkrankten und der gesunden Knochen. Ähnliche Wachstumsstörungen wurden endlich auch in den Fällen von koexistierenden Exostosen und Enchondromen beobachtet (Nasse, v. Kryger, Nehrkorn, Richter zwei meiner Fälle), so daß also auch hier bei beiden Geschwulstarten ein durchaus gleichartiges Verhalten zu konstatieren ist.

Auf die im Vorstehenden erörterten, zwischen Exostosen und vielen Enchondromen bestehenden Beziehungen, namentlich aber auf die Tatsache der Koexistenz beider Geschwulstarten an demselben Individuum hat Virchow seine Lehre von der gemeinsamen Genese von Exostosen und Knochenenchondromen gegründet. Beide Knochen- und Knorpelgeschwülste sind nach seiner Ansicht auf Verhältnisse zurückzuführen, wo in früher Zeit der Knochenentwicklung kleine Knorpelmassen sich von dem Bildungsknorpel isolierten. Die wachsenden Knorpelpartikel können zu wirklichem Knochen werden und knöcherne Exostosen mit Knorpelüberzug bilden, oder sie können sich als Knorpel weiter entwickeln und zu Enchondromen werden. Diese zunächst supponierte Abschnürung von Knorpelpartikeln vermochte Virchow später an Erwachsenen tatsächlich zu beobachten. Er konnte in der Knochenspongiosa und Corticalis persistierende wuchernde Knorpelinseln auffinden. Hierdurch erlangte seine Hypothese

Anspruch auf große Wahrscheinlichkeit. Sie erklärt nur noch nicht, warum die Abschnürung von Knorpelteilen am ganzen Skelettsystem erfolgt, da ja Exostosen und Enchondrome zumeist multipel auftreten; sie läßt auch noch die Frage offen, unter was für Umständen die Knorpelinseln mehr oder weniger gleichzeitig am ganzen Skelett zu wuchern beginnen und warum sie in dem einen Falle Knorpel bleiben und in dem andern zu Knochen werden. Diese Fragen und die für letztere von v. Recklinghausen gegebene Erklärung, die die ausbleibende Verknöcherung auf eine zurückbleibende Entwicklung der Blutgefäße zurückführt, sind zuletzt von Dietrich Nasse eingehend diskutiert worden. Zur Erklärung der multiplen Knorpelabsprengung im Knochen sind von Virchow zwei Möglichkeiten herangezogen worden, einmal im postfötalen Leben aufgetretene Knochenerkrankungen, vor allem Rachitis, und andererseits während des Embryonallebens oder auch nach Abschluß desselben zur Entwicklung gekommene, auf Vererbung beruhende Störungen. Dietrich Nasse warnt vor einer Überschätzung der Rachitis als ursächliches Moment zur Entstehung der Exostosen und Enchondrome. Auch in zwei unserer Fälle war weder anamnestisch noch objektiv etwas von Rachitis nachzuweisen. In letzter Zeit ist man namentlich im Hinblick auf die weitgehende, beiden Geschwulstarten gemeinsame Vererbungsfähigkeit von der Annahme einer zur Tumorbildung prädisponierenden Rachitis mehr und mehr zurückgekommen.

Wenn wir also wie bei den übrigen Geschwülsten die letzten Fragen ihrer Entstehung auch bei den multiplen cartilaginären Exostosen und den Kuochenenchondromen nicht beantworten können, so ist doch durch die vielen zwischen ihnen bestehenden Beziehungen sehr wahrscheinlich gemacht, daß beide Geschwulstarten auf ein gemeinsames Entwicklungsstadium zurückzuführen sind.

Literaturverzeichnis.

1) Bessel-Hagen, Über Knochen- und Gelenkanomalien, insbesondere bei partiellem Riesenwuchs und bei multiplen cartilaginären Exostosen. Langenbecks Archiv. 41. Bd.

2) Braune, Über hereditäre multiple Exostosenbildung. Dissertation. Halle 1882.

3) Brenner, Beitrag zur Kasuistik der multiplen Exostosenbildung und deren Einfluß auf das Knochenwachstum. Dissertat. München 1884.

4) Chiari, Sitzungsbericht der Sommer-Generalversammlung des Zentralvereins Deutscher Ärzte in Böhmen. Bodenbach, 10. Juli 1892 (zit. nach Starck).

5) Drescher, Zur Kasuistik der hereditären multiplen Exostosen. Dissert. Gießen 1889.

6) v. Eiselsberg, Wiener klin. Wochenschr. 1889 S. 302.
7) H. Fischer, Über hereditäre multiple Exostosenbildung. Deutsche Zeitschr. f. Chirurgie. 12. Bd. 1880.
8) Huber, Ein seltener Fall von multiplen cartilaginären Exostosen. Virchows Archiv. 88. Bd. 1882.
9) v. Kryger, Multiple Knochen- und Knorpelgeschwülste. Langenbecks Archiv. 57. Bd. 1898.
10) Läwen, Münchener med. Wochenschr. 1901. S. 440.
11) Meyer, Über Knochen- und Gelenkdeformitäten nach multiplen Exostosen. Dissert. München 1882.
12) Murchison, Edinb. monthly journ. 1852. p. 49.
13) Nasse, Über multiple cartilaginäre Exostosen und multiple Enchondrome. Klin. Vorträge. N. F. Nr. 124. 1895.
14) Nast, De osteophytis et exostosibus. Dissert. Berlin 1857.
15) Nehrkorn, Multiple Enchondrome der Knochen in Verbindung mit multiplen subcutanen Teleangiectasien. Bruns' Beiträge. 22. Bd. 1898.
16) Paget, Lectures II. p. 207.
17) v. Recklinghausen, Ein Fall von multiplen Exostosen. Virchows Archiv. 35. Bd. 1866.
18) Kast und v. Recklinghausen, Virchows Archiv. 118. Bd.
19) Reich, Ein Beitrag zur Lehre über die multiplen Exostosen. Deutsche Zeitschr. f. Chirurgie 43. Bd.
20) Richter, Beitrag zur Lehre von den multiplen Exostosen. Diss. Jena 1894.
21) Roberg, Beiträge zur Kenntnis der Exostosen. Dissert. Bonn 1886.
22) Starck, Über multiple cartilaginäre Exostosen und deren klinische Bedeutung. Bruns' Beiträge. 34. Bd. 1902.
23) Steudel, Multiple Enchondrome der Knochen in Verbindung mit venösen Angiomen der Weichteile. Bruns' Beiträge. 8. Bd. 1892.
24) Sonnenschein, Ein Fall von multipler Exostosis cartilaginea. Dissert. Berlin 1873.
25) Syme, The Lancet. 1855. p. 116.
26) Virchow, Über die Entstehung des Enchondroma und seine Beziehungen zu der Ecchondrosis und Exostosis cartilaginea. Monatsber. der Königl. Preuß. Akademie der Wissenschaften (1875). Berlin 1876.
27) Derselbe, Enchondroma malignum mit multiplen knorpligen Exostosen. Charité-Annalen. V. Jahrgang (1878). 1880.
28) Derselbe, Verhandl. der Naturforscherversammlung zu Halle. 1891.
29) Volkmann, Beitr. z. Chirurgie. Leipzig 1875.
30) Walder, Über Chondrom der Scapula. Deutsche Zeitschr. f. Chirurgie. 14. Bd. 1881.
31) C. O. Weber, Die Knochengeschwülste. 1. Abtlg. Bonn 1856.
32) Derselbe, Zur Geschichte des Enchondroms, namentlich in bezug auf dessen hereditäres Vorkommen und secundäre Verbreitung in inneren Organen durch Embolie. Virchows Archiv. 35. Bd. 1866.

III.

Aus dem städtischen Krankenhause zu Rixdorf-Berlin
(Prof. Dr. G. Sultan).

Über Stauungsblutungen nach Rumpfkompression.

Von

Dr. med. **H. Wienecke,**
Assistenzarzt.

(Mit Tafel I.)

Seit Perthes (1)*) und Braun (2) im Jahre 1899 die Aufmerksamkeit auf die nach Kompression des Thorax und Abdomens auftretenden Stauungsblutungen gelenkt haben, sind zwar eine ganze Reihe analoger Fälle mitgeteilt worden; doch sind unsere Erfahrungen darüber noch nicht als so abgeschlossen zu betrachten, daß es sich nicht verlohnte, einen charakteristischen und genau beobachteten Fall zu publizieren. Trägt doch jeder neue Fall dazu bei, das Gesamtbild zu vervollständigen und noch bestehende Streitfragen zu klären. Da wir überdies in der Lage sind, eine naturgetreue farbige Abbildung unserer Mitteilung beizufügen, so ist damit vielleicht denjenigen, welche die seltene Verletzung noch nicht zu sehen Gelegenheit hatten, ein Dienst erwiesen.

Bevor ich die bisher bekannten Fälle einer knappen, zusammenfassenden Übersicht unterziehe, sei es mir gestattet, die Krankengeschichte des im hiesigen städtischen Krankenhause behandelten Patienten zu bringen:

Willy K. 5 Jahr alt, geriet am 23. April d. J. unter einen Wagen der elektrischen Straßenbahn. Er wollte hinter einem Arbeitswagen über die Straße laufen, als aus entgegengesetzter Richtung ein elektrischer Wagen kam, den er nicht sah. Er wurde, indem er gegen die Schutzvorrichtung anprallte, zu Boden geworfen und ca. 10 m fortgeschoben bis endlich der Wagen zum Stehen gebracht werden konnte. Patient lag dabei so, daß

*) Die mit Klammern versehenen Ziffern beziehen sich auf das am Schlusse angefügte Literaturverzeichnis.

der Kopf, das Gesicht nach oben, außerhalb des Schienenweges sich befand, während Brust und Bauch von der Schutzvorrichtung, deren Abstand vom Boden ca. Handbreite beträgt, gegen die Erde gedrückt wurden. Die Dauer der Quetschung mag etwa 10 Sekunden betragen haben. Das Kind war, als es aufgehoben wurde, bewußtlos und hatte Blut vor Mund und Nase, außerdem zahlreiche Hautabschürfungen. In der Wohnung eines nahe wohnenden Arztes kam es wieder zum Bewußtsein; erbrochen hatte es bis dahin nicht.

Der Befund bei seiner etwa ½ Stunde später erfolgten Aufnahme ins Krankenhaus war folgender: An der Stirn oberhalb des rechten Auges eine markstückgroße Abschürfung, weitere kleinere und oberflächliche an der übrigen Stirn, linker Schläfe, behaartem Schädel und Kinn. Die linke Clavicula ist im medialen Drittel gebrochen; am Rücken, von der Kreuzbeingegend aufwärts bis zum unteren Scapulawinkel, eine ausgedehnte Hautabschürfung, kleine an beiden Armen und Beinen. Innere Verletzungen waren nicht nachzuweisen, Atmung beschleunigt.

Das Gesicht war tiefdunkelrot, gedunsen, mit zahlreichen punkt- bis stecknadelkopfgroßen, ganz dicht stehenden Blutpunkten bedeckt. Sie verschwanden nicht auf Fingerdruck. Die Ecchymosen gingen auf die Schleimhaut der Nase und des Mundes über. Es bestand eine scharfe Grenze zirkulär um den Hals herum von der Mitte des Nackens bis zum Brustbein, entsprechend dem Hemdkragen. Beide Conjunctiven waren blutunterlaufen. Die Pupillen reagierten, keine Sehstörung, keine Protrusio bulbi. Dagegen zeigte die Augenspiegeluntersuchung rechts 2 kleine frische Netzhautblutungen im äußern oberen Quadranten.

Am folgenden Morgen war die Atmung noch beschleunigt; starkes Erbrechen; Patient macht etwas benommenen Eindruck und schläft viel. — Darnach normaler Krankheitsverlauf.

Am 26. April begannen die Blutpunkte abzublassen; die Conjunctivalblutungen sind etwas größer geworden.

Am 30. April sind keine Stauungsblutungen mehr sichtbar; Blutungen in den Conjunctiven und Retina noch vorhanden.

Am 16. Mai geheilt entlassen.

Im vorliegenden Falle hat die Einwirkung des Traumas nur wenige Sekunden gedauert, aber dieser kurze Augenblick genügte schon, um das typische Bild der Stauungsblutungen hervorzurufen. Die Kompression hat in diesem Falle Thorax und Abdomen betroffen; der Kopf befand sich außerhalb der Schienen. Die an demselben befindlichen Hautabschürfungen sind durch sein Schleifen auf der Erde entstanden. Als der Patient von seinem Vater ½ Stunde nach dem Unfall zu uns gebracht wurde, machte er nicht den Eindruck eines Schwerkranken. Seine Hauptbeschwerden wurden von den mehr oder weniger ausgedehnten Hautabschürfungen gebildet, die ihm sehr schmerzhaft waren, während die Frakturstelle der linken Clavicula sehr wenig druckempfindlich war. Im übrigen hatte der Kranke über nichts zu klagen, weder über Brust- noch Kopfschmerzen. Innere

Verletzungen fanden sich nicht. Merkwürdig war nur, daß erst am folgenden Morgen reichliches Erbrechen mit leichtem Benommensein auftrat. Dies ging jedoch wieder vorüber, so daß von einer schweren Läsion des Gehirns nicht die Rede sein konnte. Daß auch bei zwei im Anschluß an die Verletzung gestorbenen Patienten Gehirnverletzungen fehlten, beweisen die Sektionsbefunde Brauns (3) und v. Recklinghausens (6, 7). Man geht wohl nicht fehl, wenn man das Erbrechen und die Benommenheit in unserem Fall als eine Nachwirkung einer Commotio cerebri auffaßt Ob die Blutung aus Nase und Mund auf eine gleichzeitig vorhandene Schädelverletzung zurückzuführen ist, kann nicht mit Gewißheit angegeben werden, da sonstige Anzeichen hierfür nicht vorhanden waren.

In Übereinstimmung mit anderen Befunden fand sich auch in unserm Fall Ödem der Haut im Bereiche der Blutextravasate; das Gesicht und der Hals waren gedunsen. Das Bewußtsein war für kurze Zeit geschwunden, kehrte aber nach einigen Minuten wieder zurück. Der Puls zeigte keine Abnormitäten, während die Atmung wesentlich beschleunigt war und bis zum nächsten Morgen so blieb. Der Urin war frei von Eiweiß und Zucker.

Die auf Tafel I wiedergegebene Abbildung unseres Falles bringt das Charakteristische einer solchen Verletzung deutlich zur Anschauung. Wir sehen hier die blaurote Verfärbung, die mit Ausnahme der Nasenspitze und Ohrmuscheln sich über das ganze Gesicht, den Hals und Nacken erstreckt, und in derselben überall dicht nebeneinanderstehende kleinste bis stecknadelkopfgroße Blutpunkte von dunklerer Farbe. Die größeren Flecken an der linken Schläfengegend und Stirnmitte sind Hautabschürfungen. Die Rötung auf der linken Schulter rührt von der dort befindlichen Claviculafraktur her. Gut ist die untere Abgrenzung der Ecchymosen zirkulär um den Hals herum erkennbar, vorn tiefer bis an das Brustbein reichend, nach hinten zu bis zur mittleren Höhe des Nackens verlaufend. Die Grenzlinie entspricht genau dem Rande des Hemdkragens. Auf der behaarten Kopfhaut fanden sich wenige Ecchymosen. Die zahlreichen Blutpunkte waren bereits am 7. Tage schon wieder völlig verschwunden.

Von längerer Dauer waren die Conjunctivalblutungen. Diese traten hier nicht in gleicher Form, sondern wie auch in anderen Fällen flächenhaft auf und zeigten sich am Bulbus nur in der Lidspalte. Diese Blutungen nahmen, wie wohl meistens, in der ersten Zeit an Intensität zu und blieben 3 ½ Wochen bestehen.

Im Gegensatz zu den meisten Fällen bestand hier keine Sehstörung und keine Protrusio bulbi; die Pupillen reagierten. Dagegen

wies die Augelspiegeluntersuchung auf der Retina des rechten Auges 2 kleine frische flächenartige Blutungen auf, die im äußeren oberen Quadranten nahe bei einander lagen; auch sie waren ohne Einfluß auf die Sehkraft.

Die bisher gegebene Erklärung über das Zustandekommen der Ecchymosen ist ohne weiteres anzuerkennen. Durch die Kompression des Rumpfes wird der Luftdruck im Innern des Thorax gesteigert, und es kommt dadurch zu einer Kompression der großen Venen, wodurch eine Stauungswelle entsteht, die eine dem Blutstrom entgegengesetzte Richtung hat. Dadurch bleibt der Zufluß des venösen Blutes zum rechten Vorhof aus, d. h. der Vorhof ist kollabiert; dieser Befund ergab sich auch bei den zwei Sektionen von Braun und v. Recklinghausen. Durch solche venöse Rückstauung des Blutes nun wird der Druck in den kleinsten Venen und Capillaren derartig gesteigert, daß dieselben, falls ihnen kein genügender Gegendruck entgegensteht, platzen. Daß gerade nur bestimmte Venengebiete, nämlich die am Kopf, Hals, oft auch an Brust, Schultern, Armen den Sitz für die Stauungsblutungen abgeben, dafür sind die Klappenverhältnisse dieser Venen verantwortlich. Das Gesamtgebiet der Ven. jug. int. hat keine Klappen, das der Ven. jug. ext. nur einige insuffiziente, wodurch also der Rückfluß des Blutes bei erhöhtem Druck unbehindert ist. Die Ven. subclavia und axillaris haben wohl Klappen, aber diese werden im Moment des überstarken Druckes ebenfalls insuffizient, so. daß die Blutungen sich auch auf Brust und Arm ausdehnen können.

Wenngleich die Literaturangaben über diese Verletzung sehr spärlich sind,*) so ist doch wahrscheinlich, daß sie so gar selten nicht ist, sondern daß sie bisher nur oft übersehen wurde. Dies ist um so leichter möglich, als die Ecchymosen nach einigen Tagen schon wieder gänzlich verschwunden sein können und die Prognose der Verletzung im ganzen eine gute ist. Jetzt, wo unser Augenmerk darauf gerichtet ist, werden auch die Beobachtungen häufiger werden. Schon früher sind entsprechende Fälle bekannt geworden, die sich zerstreut in der älteren Literatur finden, bei denen aber das Typische, Gesetzmäßige noch nicht genügend erkannt war und bei denen Ursache und Wirkung den Autoren noch nicht zum Bewußtsein gekommen war. So hat,

*) Während der Drucklegung vorliegender Arbeit erschienen noch Publikationen von Braun (21) über einen und von Milner (22) über 5 Fälle von Stauungsblutungen, so daß jetzt also in der Literatur zusammen 28 Fälle verzeichnet sind. Leider konnten diese beiden letzten Mitteilungen hier nicht mehr Berücksichtigung finden, weshalb auf ihre Originale verwiesen werden muß.

wie Pichler (16) mitteilt, Ollivier d'Angers 1837 23 Leichen von Personen gesehen, die im Gedränge auf dem Marsfeld umgekommen sind. Bei ihnen zeigte die Haut des Gesichtes, Halses, bei einigen auch die obere Brustgegend eine einheitliche violette Farbe mit einer Menge punktförmiger Ecchymosen. Hardy (16) hat 1848 unter 21 Frauen, welche als Opfer eines blinden Feuerlärmes in einer Schneiderwerkstatt an den Ausgängen sich gedrängt hatten, 8 mal diese Hautblutungen im Gesicht, Augenbindehaut, einmal auch am Halse und einmal mit zahlreichen rotbraunen Ecchymosen am Halse und in den Oberschlüsselbeingruben beobachtet. Im Jahre 1866 sah Tardieu (16) 9 Tote und 30 Verletzte, welche am Napoleonstage im Menschengewühl zu Schaden gekommen waren. Elf wiesen punktförmige Blutungen im Gesicht, Hals, oberer Brustgegend, mehrfach auch an den Armen auf. Zweimal fanden sich scharfe Abgrenzungen dieser Extravasate nach unten zu, entsprechend den Kleidungsstücken. Es wird hierbei ausdrücklich ihre Verschiedenheit von den anderen Kontusionsblutungen am Körper hervorgehoben. Wie Generalarzt Stahr (15) gelegentlich berichtet, war im Jahre 1871 eine ganze Anzahl solcher Fälle in der v. Bardelebenschen Klinik zur Beobachtung gekommen; die Patienten hatten ihre eigenartige Verletzung im Menschengedränge beim königlichen Schloß aus Anlaß der damaligen Einzugsfeierlichkeiten für die Krieger davongetragen.

Dieser Gruppe schließen sich die Mitteilungen aus der neueren Literatur an, die schon genauer untersucht und beobachtet wurden, und bei denen als Ursache der Erscheinungen bereits eine Rumpfkompression erkannt wurde. Sie beginnen mit der Inaug.-Dissertation von Willers (8) im Jahre 1873; dieselbe enthält je einen Fall von Voigt (1871) und Hueter (1873) aus der Greifswalder Klinik, die jedoch erst durch Braun später bekannter wurden. Erst 26 Jahre nach Willers begegnet uns die 2. Publikation, diejenige von Perthes(1) im Jahre 1899, welcher sich in demselben Jahre Braun (2) anschließt. Im folgenden Jahre stellt Neck (9) bereits 9 Fälle inkl. seiner zwei zusammen, und jetzt sind es 21 Fälle, denen wir einen weiteren hinzugefügt haben, also im ganzen 22.

Außerdem gibt es eine Anzahl Fälle von Stauungsblutungen, die nicht durch eine traumatische Rumpfkompression erzeugt worden sind, die aber von einigen auch mit in obige Gruppe hineinbezogen wurden, obwohl sie streng genommen nicht hierher gehören. Den Fall von Wagenmann (17) möchte ich aus diesem Grunde hier ausschließen. Bei ihm ist die Stauungsblutung nicht die Folge eines auf zwei Seiten einwirkenden Traumas, sondern beruht auf der Wirkung der

willkürlich angetriebenen Bauchpresse und starken Thoraxexspiration, womit der Verletzte sich gegen den herabfahrenden Fahrstuhl stemmte und ihn aufzuhalten suchte. Somit ähnelt er wohl jenen Fällen, gehört aber ebenso wie ein zweiter Fall von Pichler (16), der Fall von Hoppe (18) und anderen (19) eigentlich in die Kategorie der längst bekannten Stauungsblutungen bei Brechreiz, Keuchhusten, epileptischem Anfall,*) der sogenannten „inneren" Fälle, auf die auch Perthes in seiner ersten Publikation schon hingewiesen hat. Man könnte sonst ja auch Fälle hierher rechnen, wie sie z. B. Tardieu (16) und Casper Liman (16) anführen, welche gleiche Hautblutungen im Gesicht nach schweren Entbindungen beobachtet haben.

So bleiben für die Beurteilung der uns interessierenden Verletzung nur die Fälle aus der zweiten Gruppe übrig. Es sind, wie gesagt, einschließlich des von uns hinzugefügten Falles, 21. Der Übersicht halber will ich ihre Krankengeschichten in einer kurzen Tabelle (S. 44 u. 45) zusammenstellen, aus der die Hauptmomente leicht zu ersehen sind.

Bisher war man der Ansicht, daß das Zustandekommen dieser Stauungsblutungen nur bei jüngeren Individuen möglich sei, die noch einen elastischen Knochenbau und ebensolche Gefäße haben. Dieser Schluß schien sehr wohl berechtigt und hatte seine Begründung darin, daß die veröffentlichten Fälle nur das jugendliche Alter betrafen. Selbst Pichler und noch Niemann, obwohl er Brauns letzten Fall offenbar schon kannte, vertreten diese Ansicht, daß im Alter Stauungsblutungen nicht mehr auftreten, da durch die größere Brüchigkeit der Knochen wie der Gehirngefäße sofort der Tod eintrete, ohne daß es zu unserem Symptomenbild käme. Dieser Schluß ist ein trügerischer, und wir wissen jetzt, daß nicht nur das jugendliche Alter davon betroffen wird. Denn Braun hat durch die Sektion des 45jährigen Verletzten bewiesen, daß einerseits die Gehirngefäße absolut unbeteiligt bei dem Vorgang waren, andrerseits diese Extravasate trotz ausgedehnter innerer Verletzungen aufgetreten waren. Aus den uns bekannten Fällen ergiebt sich, daß 4 Verletzte das Alter von 5—10 Jahren, 5 von 11—20 Jahren, 5 von 21—30 Jahren, je 2 von 30—40 und 40—45 Jahren hatten.

Wie vom Alter so ist das Zustandekommen dieser Blutungen

*) Anm. bei der Korrektur: Ein am 14. X. 04 in das hiesige Krankenhaus aufgenommener Patient R. F., 38 Jahre alt, der im epileptischen Anfall sich eine Weichteilwunde des Schädels zugezogen hatte, wies solche Stauungsblutungen auf, die aber auffallenderweise fast ausschließlich auf die Stirngegend und die wenig behaarte Schädeldecke beschränkt blieben.

wohl auch vom Geschlecht unabhängig. Wenngleich die bei weitem größte Mehrzahl der Fälle von dem männlichen Geschlecht gebildet wird und nur 3 Frauen betroffen waren, so findet dies Zahlenverhältnis meiner Meinung nach seine Erklärung einfach darin, daß die Männer durch ihren Beruf den Gefahren in viel höherem Maße ausgesetzt sind, als die Frauen.

Eine Meinungsverschiedenheit, ob dieser Symptomenkomplex auch bei isolierter Thorax- oder Abdominalkompression vorkommen kann, ist jetzt nicht mehr möglich. Durch die Fälle von Voigt (8) und Hueter (8) war bereits bewiesen, daß eine Quetschung des Unterleibes allein zur Erzeugung der Extravasate ausreicht. Der von Braun (2) zuerst veröffentlichte Fall aus der Heidelberger Klinik bestätigt dies. Es liegen also 3 Fälle von isolierter Unterleibskompression vor, außerdem noch experimentelle Untersuchungen von Willers (8) und Braun (2).

Letzterer hatte früher Zweifel erhoben, ob eine Thoraxkompression allein zur Erzeugung der Extravasate genügt, und die beiden Fälle von Perthes (1) (Tab. Nr. 3 und 5) für nicht ganz einwandsfrei gehalten. Beide Verletzungen waren in gleicher Weise dadurch zustande gekommen, daß die Patienten in einer Spinnerei zwischen einen mit Maschinengewalt getriebenen Wagen und eine sogenannte Cylinderbank in Brusthöhe eingeklemmt wurden. Aber Braun (3) selbst bringt schon den Beweis hierfür durch seinen letzten Fall (Tab. Nr. 8), dem sich andere anreihen lassen. Sein Patient war mit dem Oberkörper „in Höhe der Brustwarzen" zwischen einem Fahrstuhl und eisernem Träger eingeklemmt worden; er hatte schwere innere Verletzungen erlitten, die seinen Tod alsbald zur Folge hatten. Gückel (13) (Tab. Nr. 10) und Wegner (15) (Tab. Nr. 14) haben je einen Fall gesehen, bei dem sie eine Kompression des Unterleibes sicher ausschließen konnten; und zwar handelte es sich bei ersterem um einen achtjährigen Knaben, der in einer 1 m tiefen Grube stand, als er von einem umstürzenden Baumstamm gegen die Brust getroffen und gegen die hintere Grubenwand angedrückt wurde. Wenn wir das Alter des Kindes und die Tiefe der Grube berücksichtigen, so kann tatsächlich doch nur die Brust getroffen worden sein, zumal der obere Grubenrand der mittleren Höhe der Brust des Knaben entsprach. Im Falle Wegner war der Verunglückte unter einen elektrischen Straßenbahnwagen geraten und hatte eine schwere Kopfverletzung erlitten, die diesen Fall etwas kompliziert. Der Unterleib war hier nicht beteiligt, die ausgiebigen Verletzungen betrafen nur den Brustkorb. Ferner gehört hierher der Fall Nr. 16 unsrer Tabelle aus

Nr.	Autor	Alter und Geschlecht des Verletzten	Art der Quetschung und ihre Dauer	Ausdehnung der Ecchymosen und ihre Dauer	Gehirnerscheinungen	Augenbefund	Andere Komplicationen	Puls und Temperatur, Ausgang
1.	Vogt (8).	5, m.	Unterleib. Wenige Sekd.	Gesicht bis Mitte des Halses. ?	Bewußtlos.	?	—	? Geheilt.
2.	Hueter (8).	15, m.	do.	Gesicht bis Mitte des Halses. 5 Tage.	?	?	Penetrierende Bauchwunde. Nasenbluten.	? Geheilt.
3.	Perthes (1).	14, m.	Brust. ca. 1 Min.	Gesicht. 4 Tage.	Bewußtlos.	Conjunct.-Blutung Protrusio bulbi. Sehstörung.	Frakturen der linken Clavicula und rechten 3. und 4 Rippe.	Normal. Geheilt.
4.	Derselbe (1).	36, m.	Brust und Unterleib. Mehrere Min.	Gesicht und oberer Hals. 4 Tage.	—	Conjunct.-Blutung. Protrusio bulbi. Sehstörung.	Links kompl. Radiusfraktur. Pneumonie.	Puls klein und frequent. Temp. 38,9°. Geheilt.
5.	Derselbe (5).	27, w.	Brust. ca. ½ Min.	Kopf, Gesicht bis Mitte des Halses, Schultergegend, Gaumen- und Mundschleimhaut. 8 Tage.	—	Conjunct.-Blutung. Protrusio bulbi. Augenhintergrund normal.	Frakturen der linken Clavicula und rechten 7. und 8. Rippe.	Puls klein, 104. Geheilt.
6.	Braun (2).	20, m.	Bauch. ½ Std.	Gesicht, Hals, Nacken, linker Arm. 4 Tage.	—	Conjunct.-Blutung. Protrusio bulbi. Pupillenstarre. Augenhintergrund normal.	Albuminurie.	Geheilt.
7.	Derselbe (4).	27, m.	Brust und Bauch. ¼ Std.	Gesicht bis Halsmitte, Schlüsselbeingruben, linke Brust, Bauch, Schulterblätter, Rücken, beide Arme.	—	Conjunct.-Blutung. Protrusio bulbi. Sehstörung. Augenhintergrund normal.	Basisfraktur?	do.
8.	Derselbe (3).	45, m.	Brust.	Gesicht bis Halsmitte. Bei der Sektion außerdem: intramuskulöses Halsbindegewebe, Mundschleimhaut, Mm. temporales, orbitales Fettgewebe, Oberkiefer- und Stirnbeinhöhle.	—	Conjunct.-Blutung. Protrusio bulbi. Pupillenstarre. Sehstörung. Augenhintergrund normal.	Hautabschürfungen. Bei der Sektion ausserdem: Haematothorax. Frakturen der rechten 5. bis 11. und linken 4. bis 9. Rippen. Zwerchfell-, Leber-, Milzruptur.	Puls klein und frequent. Letal.
9.	v. Recklinghausen (6) und Niemann (7).	15, m.	Brust und Bauch. ½ Std.	Kopf, Gesicht bis Halsmitte, rechte Schulter, obere Brustgegend, rech-	—	Conjunct.-Blutung. Protrusio bulbi.	Links Haematothorax. Fraktur der linken 7. bis 11. Rippe. Vesikatorien	Letal.

				haut. Bei der Sektion: l. Mm. pectorales und deltoides.			und 1. bis 3. Lendenwirbels. Fettembolie.	
10.	Glückel (13).	8, m.	Brust. Mehrere Min.	Gesicht, Hals. 8 Tage.	Bewußtlos.	do.	Harnverhaltung.	Geheilt.
11.	Kossobudzki (14).	?	Brust.	?	?	?	?	?
12.	Neck (9).	38, m.	Brust. ?	Kopf, Gesicht bis Halsmitte. 7 Tage.	—	Conjunct.-Blutung. Retinalblutung Glaskörperblutung.	Fraktur der rechten 7. bis 10. Rippe.	Normal. Geheilt.
13.	Derselbe (9).	27, m.	Brust und Bauch. ?	Kopf, Gesicht, Hals, vordere und hintere Thoraxgegend, Rachen- und Gaumenschleimhaut. 8 Tage.	Bewußtlos.	Conjunct.-Blutung. Keine Sehstörung.	Kompl. Fraktur des linken Oberarmes. Basisfraktur?	do.
14.	Wegner (15).	23, m.	Brust, Kopf. Einige Sekd.	Gesicht, Hals. ca. 14 Tage.	do.	Conjunct.-Blutung. Augenhintergrund normal.	Basisfraktur. Fraktur der rechten 5. Rippe. Haematopericard. Lungenverletzung.	Puls klein, 116. Geheilt.
15.	Morian (10).	42, m.	Brust und Bauch. 2 Min.	Schädel, Gesicht, Nakken, Hals, obere Brust, Schultern, linker Arm, Wangen- und Gaumenschleimhaut. Mehrere Tage.	do.	Conjunct.-Blutung. Protrusio bulbi.	Urinverhaltung (19 Tage). Verletzung von 2 Brustwirbeln.	Geheilt.
16.	Völcker (11).	? w.	Brust.	Gesicht, Hals.	?	Conjunct.-Blutung.	Fraktur rechts sämtlicher, links 3 Rippen. Pneumonie.	Letal.
17.	Derselbe (11).	?	?	Gesicht bis Halsmitte. 8—14 Tage.	?	Conjunct.-Blutung. Augenhintergrund normal.	Knöchelfraktur.	Geheilt.
18.	Derselbe (11).	?	?	Gesicht, Hals.	?	do.	Fraktur von Fibula und Rippen.	do.
19.	Derselbe (11).	?	?	Gesicht, Hals.	?	do.	Rippenbruch. Rückenmarksquetschung.	do.
20.	Pichler (12).	10, m.	Brust.	Schädel, Gesicht bis Unterkieferrand. Brustbein. 7 Tage.	Bewußtlos.	do.	Hautabschürfungen.	do.
21.	Borchardt.	26, w.	Brust und Bauch. 1 Min.	Gesicht bis Halsmitte. Brust. Rücken.	—	Conjunct.-Blutung. Augenhintergrund normal.	Kontusion d. Wirbelsäule.	do.
22.	Wienecke.	5, m.	Brust und Bauch. ca. 10 Sekd.	Gesicht, Hals, Nasen- und Lippenschleimhaut. 7 Tage.	Bewußtlos, später Erbrechen.	Conjunct.-Blutung. Keine Sehstörung. Retinalblutungen.	Hautabschürfungen. Links Claviculafraktur.	do.

dem Heidelberger Eisenbahnunglück, über das Völcker (11) berichtet hat. Die Annahme einer isolierten Brustquetschung fand auch hier ihre Bestätigung durch den objektiven Befund. Auf der rechten Brustseite waren sämtliche, auf der linken 3 Rippen und außerdem das Sternum frakturiert, während das Abdomen keine Besonderheiten bot; die Patientin erlag nach 10 Tagen einer Pneumonie. Auch in Pichlers (12) Fall (Tab. Nr. 20), bei dem das Kind zwischen einen Lastwagen und dessen Rad mit Brust und Rücken eingeklemmt gewesen war und Hautabschürfungen an Brust, Rücken, Schultern und rechtem Oberarm erlitten hatte, eine Kompression des Unterleibes als höchst unwahrscheinlich auszuschließen. Endlich ist ein Fall von Neck (9) (Tab. Nr. 12) zu erwähnen, bei dem durch eine plötzlich losgehende Wasserpumpe einem Arbeiter die Brust von vorn nach hinten derartig zusammengedrückt wurde, daß er meinte, er würde zu Muß gequetscht werden; er trug Frakturen der rechten 7. bis 10. Rippe davon. Die Beobachtung von Kossobudzki (14) (Tab. Nr. 11), welche mir nur in einem kurzen Referat zugänglich war, muß ich wegen der allzu spärlichen Angaben hierüber außer Beachtung lassen; auch bei ihm soll es sich um eine isolierte Brustquetschung gehandelt haben.

Diese 8 Fälle liefern den Beweis dafür, daß die typischen Stauungsblutungen auch nach isolierter Thoraxkompression auftreten, ohne daß der Unterleib gleichzeitig mitbetroffen ist.

Die dritte Möglichkeit unseres Symptomenbildes, nämlich die bei gleichzeitiger Brust- und Unterleibsquetschung, führen uns die übrigen Fälle vor Augen; sie lassen eine strenge Trennung nach der einen oder der andern Richtung nicht zu. Demnach haben wir bis jetzt in der Literatur 3 Fälle von isolierter Kompression des Unterleibes, 8 von einer solchen der Brust und 11, in denen beides gleichzeitig vorlag.

Die Dauer der Quetschung betrug fast stets nur wenige Sekunden bis ½ Minute, selten mehr. Sie ist ohne Einfluß auf das Zustandekommen und die Intensität der Stauungsblutungen. Diese zeigen hinsichtlich ihrer Ausdehnung eine große Gleichmäßigkeit. Bei den allermeisten sind die beschriebenen Hautveränderungen auf den Kopf und Hals beschränkt geblieben, und zwar waren am Hals meist nur die oberen Partien betroffen. In wenigen Fällen griffen sie auch auf den Rumpf über und teilweise auch auf die oberen Extremitäten, wie aus den Fällen Braun, v. Recklinghausen, Morian und Neck hervorgeht. Aber diese Ecchymosen finden sich nicht allein an der Körperoberfläche, der Haut und Schleimhaut, sondern, wie die zwei zur Sektion gekommenen Fälle dartun, auch in den tieferen Muskel-

schichten und Bezirken der eingangs erwähnten Venen. So reichten sie z. B. in das intramuskulöse Bindegewebe des Halses, in das Fettgewebe der Orbita, in die Mm. temporales, pectorales und deltoides, sowie in die Oberkiefer- und Stirnbeinhöhle. Eine scharfe Abgrenzung der Ecchymosen findet sich wohl in allen Fällen und liegt stets ungefähr in der Mitte des Halses, um den sie zirkulär herumläuft. Dies hat seine Ursache in dem an dieser Stelle anliegenden Kleidungsstück, Hemdkragen oder ähnlichem. Der durch das betreffende Kleidungsstück bedingte Gegendruck genügt, um die entsprechenden Teile vor Blutaustritten zu schützen. Bei nicht eng anschließenden Kleidungsstücken nahmen die Ecchymosen einen größeren Umfang an, und es zeigte sich dann, daß mitten in ihrem Bezirk weiße scharf begrenzte Streifen und Linien verliefen, die genau den Nähten und Falten des Gewandes oder z. B. dem Hosenträger entsprachen. So zahlreich und so intensiv diese Stauungsblutungen auch auftreten, so sind sie doch nur von verhältnismäßig kurzer Dauer; in einem Zeitraum von 4—8 Tagen sind sie in der Regel verschwunden und hinterlassen keinerlei Spuren. Daraus ergibt sich, daß gerade das Hauptsymptom unsrer Erkrankung sehr gutartiger Natur ist und weit an Bedeutung zurücktritt hinter die mit jedem Einzelfall verbundenen, mehr oder weniger ausgedehnten Komplikationen.

Von diesen interessieren uns vor allem die Erscheinungen von seiten des Gehirns und der Augen. Von unsern 22 Verletzten waren 8 bewußtlos, und zwar sofort beim Eintritt des Traumas; sie blieben es jedoch nur sehr kurze Zeit. Worauf die Bewußtlosigkeit beruht, ist nicht ganz leicht zu sagen. Es kann sich sowohl um Shockwirkung, wie auch um die Folge einer Commotio cerebri oder der plötzlichen Druckschwankung handeln, oder um mehreres zusammen. Obgleich bisher nicht beobachtet, wäre es doch immerhin möglich, daß es auch einmal zu Hirnblutungen kommen kann. Die bisherigen Sektionsergebnisse haben allerdings keinen Anhalt dafür gegeben. Braun nimmt an, daß durch einen Gegendruck des Gehirns auf die Gefäße das Zustandekommen von Blutungen verhindert wird.

Dasselbe glaubte man von dem intraokularen Druck im Augapfel annehmen zu können. Wohl hatte man bei fast allen Fällen Sehstörung gefunden, die mit Protrusio bulbi und Pupillenstarre verbunden war. Aber in den Fällen, wo eine Augenspiegeluntersuchung vorgenommen war, hatte sie ein negatives Resultat gehabt; das Augeninnere, die Retina zeigte ein normales Bild. Diesen Umstand führte man auf den bestehenden intraokularen Druck zurück, der ähnlich dem Gehirndruck das Vorkommen von Blutungen verhindern soll,

eine Ansicht, die noch in letzter Zeit von Braun, Wessely (20) und anderen stark vertreten wurde. Und es schien, als ob diese Annahme ihre Bestätigung in den beiden erwähnten Sektionsbefunden fand, die im Augeninnern keine Besonderheiten aufwiesen, aber doch eine Erklärung für die Sehstörung gaben. Das orbitale Fettgewebe nämlich zeigte sich beide Male stark blutig infiltriert, und es ist somit leicht erklärlich, daß durch diese Blutung in die Orbita der N. opticus und N. oculomotorius zeitweise komprimiert wurden, was zu der vorübergehenden Sehstörung und Pupillenstarre führte. Denn nach kurzer Zeit, zuweilen erst nach stattgehabter Resorption des Ergusses war die Sehkraft wieder intakt; die Protrusio bulbi war hierdurch gleichfalls erklärt. Aber die aus jenem negativen Befund im Bulbus gezogenen Folgerungen stimmen nicht für alle Fälle, denn im Falle Neck (2) (Tab. Nr. 12) und in dem unsrigen (Tab. Nr. 21) fanden sich in der Tat frische kleine Blutungen von flächenhafter Ausdehnung, die in Necks Beobachtung den Glaskörper und die Retina, bei uns nur die letztere betrafen. Diese Blutungen sind in beiden Fällen einer mehrtägigen, ja wochenlangen Kontrolle ausgesetzt gewesen, und ihr Zusammenhang mit dem Unfall ist außer Zweifel gesetzt. Eine Prädilektionsstelle für sie läßt sich aus diesen beiden Befunden nicht feststellen, da einmal die Macula, das andre Mal der äußere obere Quadrant der Retina befallen war. Diesem Befunde entsprachen auch die Beschwerden der Verletzten. Necks Patient litt an Sehstörung, die in der Lokalisation der Blutung in der Macula lutea begründet war; sie wurde eine dauernde, da es nicht zur Resorption sondern zu einer Umwandlung der Hämorrhagien in weiße Plaques kam. Unser Patient klagte nicht über Sehstörung; seine Sehkraft wurde durch die peripher sitzenden Blutungen nicht tangiert, wie es ja auch bekannt ist, daß kleinere und peripher sitzende Blutergüsse fast gar keine Störungen verursachen; sie entgehen den Patienten meist vollständig.

Hiernach kann also die Sehstörung durch zwei Möglichkeiten bedingt sein, erstens durch ein orbitales Haematom, wobei sie dann nur von kurzer Dauer sein wird, und zweitens durch Haemorrhagien ins Augeninnere, in welchem Falle sie unter Umständen einen bleibenden Charakter annehmen kann. Da dies die beiden einzigen Beobachtungen von Retinalblutungen bei Rumpfkompression sind, so dürften weitere Beiträge von Interesse sein.[1])

1) Retinalblutungen wurden auch im Falle Wagenmann beobachtet welchen ich jedoch aus den obenangeführten Gründen hier unberücksichtigt gelassen habe.

Was die übrigen Komplikationen betrifft, so können sie natürlich sehr verschiedenartig sein; vornehmlich sind es Knochenbrüche, unter denen die der Rippen die Mehrzahl bilden. Daneben finden wir Schädelbrüche, Verletzungen innerer Organe, der Lungen, und in 3 Fällen auch eine Beteiligung des Harnapparates. Braun hat einmal (Tab. Nr. 6) Albuminurie beobachtet, die nur einige Tage bestanden hat und, da es sich um eine Bauchquetschung gehandelt hat, vielleicht auf eine Kontusion der Nieren zurückzuführen war. Im Falle Gückel (13) (Tab. Nr. 10) und Morian (10) (Tab. Nr. 15) trat nach dem Unfall Harnverhaltung auf, die bei letzterem sogar 19 Tage gedauert hat. Eine Erklärung für sie ist nicht leicht zu finden. In erster Linie werden diese Komplikationen natürlich von der Lokalisation der Gewalteinwirkung abhängig sein. Sie haben für uns nur Bedeutung bezüglich ihres Einflusses auf den Ausgang der Erkrankung, auf die Prognose. Und da kommen weniger die Knochenbrüche, als vielmehr die Verletzung innerer Organe, besonders der Lungen in betracht.

Aus alledem ersehen wir, daß der Ausgang der Stauungsblutungen nach Rumpfkompression in der Regel ein günstiger ist und daß die Patienten gewöhnlich in wenigen Tagen genesen. Der in Fall 8, 9 und 16 eingetretene Tod war die Folge der ausgedehnten schweren inneren Verletzungen. Auf Grund der bisher bekannten 22 Fälle mit 3 Todesfällen beträgt die Mortalität der Verletzung also 13,63%.

Zum Schlusse sei es mir gestattet, auch an dieser Stelle meinem hochgeehrten Chef, Herrn Prof. Dr. Sultan, meinen verbindlichsten Dank für die liebenswürdige Überlassung des Themas, sowie für die freundliche Unterstützung bei dieser Arbeit auszusprechen.

Literaturverzeichnis.

1) Perthes, Über ausgedehnte Blutextravasate am Kopf infolge von Kompression des Thorax. Deutsche Zeitschr. f. Chirurgie. 1899. 50. Bd.
2) Braun, Über ausgedehnte Blutextravasate an Kopf, Hals, Nacken und linkem Arm infolge von Kompression des Unterleibes. Deutsche Zeitschr. f. Chirurgie. 1899. 51. Bd.
3) Derselbe, Stauungsblutungen nach Rumpfkompression. Deutsche Zeitschr. f. Chirurgie. 1900. 56. Bd.
4) Derselbe, Stauungsblutungen nach Rumpfkompression. Deutsche med. Wochenschr. 1901. Nr. 2.
5) Perthes, Über Druckstauung. Deutsche Zeitschr. f. Chirurgie. 1900. 55. Bd.
6) v. Recklinghausen, Vortrag im unterelsässischen Ärzteverein. Straßburg, 23. Juni 1900. Deutsche med. Wochenschr. 1900. 5. Bd. Nr. 2.

7) Niemann, Über Druckstauung (Perthes) oder Stauungsblutungen nach Rumpfkompression (Braun). Inaug.-Diss. Straßburg 1903.
8) Willers, Über die Dilatation der Blutgefäße des Kopfes bei schweren Verletzungen des Unterleibes. Inaug.-Diss. Greifswald 1873.
9) Neck, Über Stauungsblutungen nach Rumpfkompression. Deutsche Zeitschr. f. Chirurgie. 1900. 57. Bd.
10) Morian, Über einen Fall von Druckstauung. Deutsche med. Wochenschr. 5. Bd. Nr. 40. S. 243. 1900. Münchener med. Wochensehr. 1901. Nr. 2. Vortrag, Naturforscher- und Ärzteversammlung. Aachen 1900.
11) Völcker, Vorläufiger Bericht über die Verletzungen bei der Heidelberger Eisenbahnkatastrophe vom 7. Oktober 1900. Deutsche med. Wochenschr. 1900. Nr. 49 u. 50.
12) Pichler, Ein neuer Fall von multiplen Blutungen der Kopfhaut und des Auges nach Kompression des Brustkorbes. Zeitschr. f. Augenheilkunde. 1901. 6. Bd. Heft 2. S. 135.
13) Gückel, Ein Fall von Druckstauung, Zentralbl. f. Chirurgie. 1901. Nr. 11.
14) Kossobudzki, Hildebrands Jahresbericht. 1902. S. 564.
15) Wegner, Ein Fall von Quetschung des Thorax mit venöser Stauung. Berliner klin. Wzchenschr. 1902. Nr. 38. Charité-Annalen. 1903. Hildebrandts Jahresberichte. 1902. S. 564.
16) Pichler, Bemerkungen über „Stauungsblutungen", insbesondere infolge eines epileptischen Anfalles. Zentralbl. f. innere Medizin. 1903. Nr. 4.
17) Wagenmann, Multiple Blutungen der äußeren Haut und Bindehaut, kombiniert mit einer Netzhautblutung, nach schwerer Verletzung, Kompression des Körpers durch einen Fahrstuhl. Graefes Archiv. 1900. 51. Bd. Heft 3. S. 550.
18) Hoppe, Über multiple Gesichts- und Bindehautblutungen (nach Brechreiz). Deutsche med. Wochenschr. 1901. Nr. 30. S. 505.
19) Berger, Klinische Beiträge zur Lehre von der Epilepsie. Deutsche Zeitschr. f. prakt. Medizin. 1878. 5. Bd. Heft 21—24.
20) Borchardt, Vortrag, gehalten in der Berliner med. Gesellschaft am 8. Juni 1904. Berliner klin. Wochenschr. 1904. Nr. 25. S. 683.
21) Braun, Weiterer Beitrag zur Kenntnis der Stauungsblutungen nach Rumpfkompression. Deutsche Zeitschr. f. Chirurgie 1904. 74. Band 5.—6. Heft.
22) Milner, Über zirkulatorische Störungen nach Kompression des Thorax. Vortrag gehalten in der Gesellschaft der Charitéeärzte am 14. Juli 1904. Berliner klin. Wochenschr. 1904. Nr. 38 S. 1014.

IV.

Aus dem chirurgischen Stadtlazarett zu Danzig (Oberarzt Prof. Barth).

Pyonephrose bei Verdoppelung der rechten Niere.

Von

Dr. med. **Alfred Linck,**
Assistenzarzt.

(Mit 1 Abbildung.)

Mit der fortschreitenden Erkenntnis der Nierenkrankheiten und dem Ausbau ihrer chirurgischen Behandlungsmethoden ist die Aufmerksamkeit der Chirurgen auch auf die kongenitalen Doppelmißbildungen der Nieren hingelenkt, deren Anlage in ein frühes Embryonalstadium fällt, und deren klinische Erkennung später im fertigen Organismus zu den schwierigsten Aufgaben chirurgischer Diagnostik gehört. Diese Mißbildungen, wo die Niere, ein- oder doppelseitig, zwei von Parenchym bis zum Harnleiterende vollkommen getrennte Sekretionssysteme darstellt, haben fast stets schwere Veränderungen des einen oder anderen überzähligen Abschnittes zur Folge, weil der obere Teil einer Doppelniere wohl niemals normale Ausmündungsbedingungen vorfindet. Häufig endet der betreffende Harnleiter blind oder in einem soliden Strang; oft ist die Mündung des oberen Harnleiters auch verlagert in diesen oder jenen Teil des Harn- und Geschlechtsapparats, wie Uterus, Scheide, Harnröhre, Prostata. Je nach der Art und Leichtigkeit der Urinabfuhr werden diese mannigfaltigen Mündungsanomalien gar keine, leichte oder sehr schwere Symptome zur Folge haben. Die richtige klinische Beurteilung dieser Krankheitserscheinungen ist nun, so schwer sie mitunter sein mag, von der größten praktischen Wichtigkeit, weil die Doppelmißbildung einer Niere, einmal diagnostiziert und als Krankheitsursache erkannt, in erfolgreichster Weise chirurgisch angegriffen werden kann. Dies illustriert außerordentlich anschaulich ein Fall, welcher im Frühjahr 1903 im chirurgischen Stadtlazarett hier beobachtet und operiert wurde. —

Lotte W. hatte angeblich bereits als kleines Kind häufig Anfälle von Schmerzen im Unterleib gehabt, verbunden mit mehr oder weniger starkem Erbrechen. Die Anfälle wechselten an Häufigkeit und Intensität. Im August 1902 — das Kind war damals 7 Jahre alt — trat eine akute, fieberhafte Erkrankung hinzu, die von dem behandelnden Arzte für eine Blinddarmentzündung gehalten wurde. Die kleine Patientin genas verhältnismäßig schnell, erholte sich vollkommen und war dann längere Zeit ganz beschwerdefrei. Erst nach weiteren drei Monaten — Weihnachten 1902 — traten wieder die Schmerzen im Unterleib auf. Diesmal hielten sie lange an; bald waren sie außerordentlich heftig und mit Erbrechen nach jeglicher Nahrungsaufnahme verbunden, bald ließen sie in ihrer Stärke etwas nach. Dies Nachlassen der Schmerzanfälle zeigte sich fast stets, wenn vorher aus der Scheide Eiter in größeren oder kleineren Mengen entleert war. — Das Kind kam unter diesen Umständen außerordentlich herunter und wurde schließlich, als die Schmerzen und das Erbrechen einmal eine ganze Woche hindurch anhielten, von den Eltern ins chirurgische Krankenhaus gebracht. (7. Februar 1903.) —

Befund bei der Aufnahme (Auszug): Zart und schwächlich aussehendes Kind; Haut blaß, ohne Ausschlag. Keine Ödeme. — An Herz und Lungen nichts von der Norm Abweichendes nachzuweisen. Leib weich, ohne abnorme Dämpfungsbezirke. Die linke Bauchseite, vom Schambein bis zum Rippenbogen druckempfindlich. — Urin sehr spärlich (110 in den letzten 24 Stunden), trübe und eiweißreich. Im reichlichen Sediment zahlreiche Eiterkörperchen, Blasen- oder Scheiden-Epithelien und massenhafte Fäulnisbakterien. Temperatur normal.

Krankheitsverlauf: Die Urinentleerung bleibt minimal. Beim ersten Versuch zu katheterisieren, wurde eine Menge graugelben, dicken Eiters ausgestoßen und damit die anscheinend verlegt gewesene Passage für den Urin wieder frei. Denn von jetzt ab wurde mehr und ziemlich klarer Urin spontan entleert. Steril aufgefangen und auf schrägen Agar übergeimpft, ließ der Urin keine Kultur pathogener Mikroorganismen aufgehen. — Nach dieser Eiterentleerung trat schnelle, auffallende Besserung ein. Schmerzen und Erbrechen hörten auf; der Urin blieb klar und wurde in genügender Menge abgesondert. — Am 17. Februar zeigten sich nach vorübergehender leichter Temperatursteigerung im Stuhl ziemlich reichliche, dicke Eitermassen. Die Eiterabsonderung per anum hielt dann noch längere Zeit an, ohne daß bei rectaler Untersuchung etwas Abnormes nachgewiesen werden konnte. Das Allgemeinbefinden der kleinen Patientin besserte sich indessen zusehends weiter, und eine schnell vorübergehende scharlachartige Exanthemeruption dunkler Herkunft hatte außer linksseitiger Otitis externa mit geringer Eiterung keine schlimmen Folgen für sie. — Währenddem hatte sich unter den Händen des täglich palpierenden Untersuchers in der rechten Bauchseite eine schlaffe cystenartige Resistenz gebildet. Dieselbe ließ sich auch von der Scheide und dem Mastdarm aus nachweisen; und da sie als die Veranlassung und Quelle der hartnäckigen Eiterung angesehen wurde, erfolgte am 2. März ihre Eröffnung. Von der vorher erweiterten Scheide aus, durch seitlichen Schnitt ins Gewölbe, gelangte man mit Leichtigkeit in eine Eiterhöhle, aus der beim Einschnitt reichlich angesammelter Eiter hervorbrach. Die Incisionswunde wurde durch Doppeldrains offen

gehalten. Trotzdem war der Eiterabfluß augenscheinlich noch kein genügender, denn unter erneutem Fieberanstieg bildete sich bald darauf in der Mitte des Leibes rechts vom Nabel eine wachsende, prall cystische Geschwulst. Deshalb wurde am 3. April in der Höhe des Nabels, 2—3 cm nach rechts von der Medianlinie die Bauchhöhle eröffnet, worauf sich der cystische Tumor von rechts und hinten her vordrängte; er war augenscheinlich retroperitoneal gelegen, wurde daher sorgfältigst in die Bauchwunde eingenäht und in zweiter Sitzung nach 3 Tagen eröffnet. Dabei entleerte sich massenhafter dicker grüngelber Eiter von wenig intensivem, fadem Geruch. Nach Entleerung und Ausspülung blieb ein dickwandiger Sack übrig, der sich retroperitoneal noch ziemlich weit nach rechts oben und unten erstreckte.

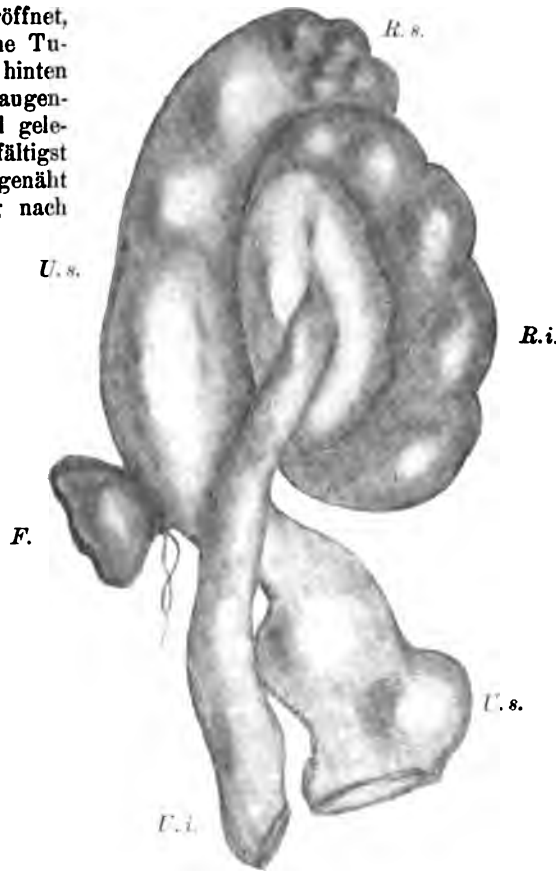

Congenitale rechtsseitige Doppelniere; 3/4 natürliche Größe. Ansicht von hinten. (Zeichenerklärung: *R. s.* Reste der oberen Niere; *R. i.* unterer Nierenabschnitt mit dilatiertem Nierenbecken; *U. s.* oberer sackartiger Ureter, den exstirpierten Eitersack bildend; *F.* die durch Einnähen in die Bauchdecken angelegte Fistel des Eitersacks; *U. i.* Harnleiter der unteren Niere, ebenfalls erweitert.)

Von diesem Tage an blieb das Kind absolut beschwerdefrei und erholte sich vorzüglich. Die Bauchwunde verkleinerte sich zwar, heilte aber nicht zu; es entleerte sich vielmehr dauernd eitriges Sekret in wechselnder Menge aus der Fistel und es wurde bald klar, daß ohne völlige Entfernung des Eitersacks eine Dauerheilung überhaupt nicht erzielt werden konnte. Es wurde daher, nachdem die Kleine wieder ordentlich zu Kräften gekommen war, am 26. Mai die totale Exstirpation des Sackes vorgenommen. Während der Operation stellte es sich heraus, daß sich der Sack bis zur rechten Niere hin erstreckte und, allmählich enger werdend, nach dem kleinen Becken zu hinabzog. Die betreffende Niere mußte als

nicht isolierbar mit entfernt werden. Der Eitergang wurde mit einiger Mühe möglichst weit nach unten freigemacht, zusammen mit dem Ureter doppelt unterbunden und durchschnitten. Ein Jodoformdrain wurde dann darauf gestopft und zum unteren Wundwinkel herausgeleitet, und die übrige Bauchwunde exakt zugenäht.

Jetzt ging es, nachdem der ziemlich große Shock des Eingriffs glücklich überwunden war, mit Riesenschritten zur völligen Genesung. Die Wunde heilte nach Tamponentfernung prompt zu, und am 17. Juni 1903, genau 4 Wochen nach der letzten Operation, konnte Lotte W. in vorzüglichem Allgemeinzustande, von allen ihren Beschwerden geheilt, aus dem Krankenhause entlassen werden.

Das durch die Operation gewonnene Präparat bot einen überraschenden und interessanten Befund (s. Fig.). Der exstirpierte dickwandige Eitersack stand, wie schon erwähnt, in fester Verbindung mit der rechten Niere, und zwar so, daß er wie eine Haube den oberen Nierenpol umfaßte und sich als weiter, wurstförmig geschlängelter Schlauch über den Nierenhilus hinweg nach unten zog, zusammen mit dem Harnleiter. Die Niere selbst war klein, ihre Oberfläche glatt, fötal gelappt und ihr Nierenbecken cystisch erweitert. Der Ureter war ebenfalls dilatiert. Auf dem Durchschnitt konstatierte man, daß die Niere fast ganz in einen klaren, wasserhelle Flüssigkeit enthaltenden Hohlraum umgewandelt war, und daß das Parenchyn bis auf eine schmale, kaum 1 cm breite Zone reduziert war. Dieser Parenchymrest zeigte sich sehr konsistent, mäßig blutreich, von rotbrauner Farbe; sein ganzes Aussehen war eigentümlich glasig, und die Zeichnung von Mark und Rinde war verwischt. Die Wand des Eitersackes war 1—2 mm dick, sehr derb, innen mit Fibrinniederschlägen bedeckt. Mit dem Nierenparenchym war sie am oberen Pol unlösbar verwachsen, hob sich aber von dessen dunkelbrauner Farbe als weißgelber Streif scharf ab. An der obersten Wandkuppe fanden sich kleine, unregelmäßige Höcker von brauner Farbe, welche in ihrem ganzen Aussehen eine gewisse Ähnlichkeit mit Nierengewebe darboten. An diesem einen, ca. 10pfennigstückgroßen Bezirk erreichte die Wand die Dicke von ca. 5 mm. — Um die Untersuchung zu vervollständigen, wurden aus dem Gewebe der Cystenniere und aus der Wand des Eitersacks verschiedene Stückchen in Paraffin eingebettet. Unter dem Mikroskop zeigte sich nun, daß das secernierende Parenchym der Niere stark reduziert war, dafür waren die Bindegewebssepten stark verdickt und ziemlich zellreich; an vielen Stellen fanden sich die Glomeruli verödet und die Harnkanälchen dilatiert oder zusammengepreßt: Alles in allem das Bild einer sekundären Schrumpfniere, wie man es bei reiner Hydronephrose zu finden

pflegt. — Überraschend und für die anatomische Deutung des Falls ausschlaggebend waren dann die Befunde in der Wand des benachbarten Eitersacks. Im wesentlichen bestand sie aus derbem, kernarmem Bindegewebe, das hier und da von Leukocytenhaufen durchsetzt war. Die Innenfläche zeigte einen gut erhaltenen Belag von geschichtetem, teils stark abgeflachtem, teils wieder relativ hohem Übergangsepithel, wie es auch im erweiterten Becken der kleinen Cystenniere gefunden wurde. Außerdem aber ließen sich dort, wo die kleinen bräunlichen Höckerchen schon makroskopisch eine gewisse Ähnlichkeit mit Nierengewebe bedingten, spärliche und zum Teil stark veränderte, aber unzweifelhafte Reste von Nierensubstanz nachweisen: Glomeruli, klein und meist völlig verödet, und Reste von Harnkanälchen, hier zu Epithelsträngen zusammengepreßt und obliteriert, dort dilatiert zu kleinen unregelmäßigen Hohlräumen. — Nach diesen Befunden konnte es keinem Zweifel unterliegen, daß wir es bei dem vorliegenden Präparat mit einer rechtsseitigen Doppelniere zu tun hatten, welche in ihren beiden Abschnitten ein verschiedenes Schicksal erfahren. Der obere Harnleiter hatte wohl von Anfang an unzureichende Ausmündungsbedingungen gehabt, so daß die betreffende Nierenhälfte frühzeitig in eine totale Sackniere verwandelt worden war, in deren Wand nur kleine verkümmerte Parenchymreste auf die frühere Gewebszusammensetzung hinwiesen. Genaueres darüber festzustellen, wo der obere Harnleiter ursprünglich geendet habe, war leider nicht möglich. Die Eiterentleerungen in den Mastdarm waren wohl sicherlich als Folge einer entzündlichen Perforation aufzufassen. Die anamnestische Angabe von dem zeitweiligen Eiterabfluß durch die Scheide könnte aber dafür sprechen, daß eine ursprüngliche Kommunikation zwischen Vagina und oberem Harnleiter bestanden habe. Ebensogut jedoch kann es sich dabei gleichfalls um eine entzündliche Perforationsöffnung gehandelt haben. Auch der Umstand, daß beim ersten Versuch zu katheterisieren dicker Eiter aus der Urethra sich entleerte, war nicht eindeutig zu verwerten. Zwar aus der Blase konnte der Eiter nicht hergekommen sein, weil der Urin unmittelbar darauf, noch während derselben Entleerung, wieder völlig klar wurde und sich auch in der späteren Behandlungszeit nicht wieder wesentlich trübte. Aber man konnte aus dem Eiterpfropf in der Urethra wohl darauf schließen, daß eine Kommunikation des oberen Harnleiters mit dem Blasenhals oder der Urethra bestanden habe, daß diese Ausmündung den dicken Eiterpfropf in die Harnröhre entleert und sich dann gleich wieder verstopft habe. Natürlich ist auch diese Annahme vollkommen hypothetisch; denn schließlich konnte sich der Eiter ebensogut von

der Vulva aus rückwärts in die Urethra hinein entwickelt haben. Am wahrscheinlichsten bleibt doch wohl die Annahme, daß der obere Harnleiter überhaupt keinen natürlichen Abfluß gehabt habe, und daß sämtliche Ausmündungen sekundär durch die eitrige Entzündung und Einschmelzung bewirkt wurden. Nur so ist es verständlich, daß es zu der totalen sackartigen Umwandlung des oberen Nierenabschnitts kommen konnte, wie wir sie oben beschrieben haben. — Mit der Ausdehnung des Urinsackes nach dem Becken zu und mit der zunehmenden Erweiterung des oberen Ureters wurde dann allmählich auch der untere Harnleiter bedrängt, was nun auch zu Urinstauung und langsamem Parenchymschwund in dem unteren bisher normalen Nierenabschnitt führte. — So ungefähr lagen die anatomischen Verhältnisse im Abdomen und kleinen Becken, als die 7jährige Lotte W. im August 1892 fieberhaft erkrankte. Ob diese damalige Affektion wirklich eine Blinddarmentzündung war oder nicht, muß heute dahingestellt bleiben. Der rechtsseitige Bauchsitus war durch die pathologisch veränderte Doppelniere zu sehr verschoben, als daß dem damaligen Untersucher, der doch von diesen Verhältnissen nichts wußte, nicht hätte ein diagnostischer Irrtum unterlaufen können. Sichergestellt ist wohl nur, daß es sich damals um eine akute, fieberhafte Erkrankung handelte, mit lokalisierten Schmerzen in der rechten Bauchseite, und mit einer bakteriellen Infektion im Vordergrunde. Auf alle Fälle aber wurde bei dieser Gelegenheit auch der große, völlig stagnierende obere Urinsack mitinficiert und allmählich zu totaler Vereiterung gebracht. Die untere Nierenhälfte, aus welcher der Urin noch abfließen konnte, blieb von der Infektion verschont. Der eitrigen Entzündung in der Wand des Eitersackes gelang es dann, durch Verklebung, Verwachsung und Perforation in Mastdarm und Scheide den angesammelten großen Urin-Eitermengen zeitweise Abfluß zu verschaffen. Selbstverständlich verstopften sich diese sicherlich nicht großen Notausgänge immer wieder, die Anfälle wiederholten sich häufiger und schwerer und veranlaßten die palliative Drainage und die schließliche radikale Entfernung des ganzen Sacks mitsamt der unbrauchbar gewordenen Niere.

Zum Schluß noch einige Worte über die Literatur. Küster würdigt die Doppelmißbildung der Niere in seinem Handbuche der Nierenchirurgie einer eingehenden Besprechung, sowohl bezüglich der Anatomie und Entwickelung als auch hinsichtlich der bisherigen Kasuistik. In seiner Literatur handelt es sich um einseitige und beiderseitige Doppelmißbildungen, welche Harnleiter, Nierenbecken und die Nieren selbst betrafen. Fast immer war es infolge schlechter

Ausmündungsbedingungen des oberen Harnleiters zu cystischer Verödung des betreffenden oberen Nierenabschnitts gekommen und mitunter auch zu sekundärer Hydronephrose des unteren Nierensystems. Von einer Vereiterung eines solchen Urinsackes und über die dadurch bedingte Symptomatologie wird bei Küster nichts berichtet. Auch in der späteren und jüngsten Literatur findet sich darüber nichts, so daß der oben geschilderte Fall gewissermaßen ein Unikum der Nierenpathologie darstellte und deshalb seine Veröffentlichung verdiente.

V.

Aus der chirurgischen Privatklinik des Privatdozenten
Dr. N. Trinkler zu Charkow.

Zur Diagnose der syphilitischen Affektionen des Pankreas.

Von

Privatdozent Dr. **N. Trinkler.**

Selbständige syphilitische Affektionen des Pankreas werden in Form von chirurgischen Erkrankungen außerordentlich selten angetroffen. Außerdem ist eine genaue Diagnose der syphilitischen Pankreaserkrankungen bei weitem nicht leicht, da diese mit solchen Symptomen einhergehen, die eine Verwechslung mit einer Erkrankung der benachbarten, hauptsächlich parenchymatösen Organe leicht zustande kommen lassen. Wenn die Diagnose kompakter maligner Pankreastumoren mit großen Schwierigkeiten verknüpft ist und eine zuverlässige Diagnose in diesem Falle, wie Martynow sagt, am häufigsten eine Art tour de force ist, so kann man in Bezug auf die syphilitischen Erkrankungen des Pankreas, wenn sie überhaupt diagnosticiert werden, behaupten, daß sie der Diagnose unvergleichlich größere Schwierigkeiten entgegenstellen. In dem Falle der gummösen Pankreasaffektion, über den ich im Nachstehenden berichten werde, wurde die Affektion vor der Operation nicht erkannt; die betreffende Patientin wurde wegen mutmaßlicher heftiger Cholelithiasis operiert, und erst die Laparotomie ergab, daß die Gallenblase mit ihren sämtlichen Ausführungsgängen auch nicht im geringsten erkrankt ist, und daß die Erkrankung d. h. die Geschwulst, welche bei der Palpation gleichsam Steine hat fühlen lassen, vollständig dem Prankreas angehörte und sämtliche klinischen Erscheinungen bedingte, welche das Vorhandensein von Gallensteinen vortäuschten.

Die Pathologie des Pankreas ist namentlich im letzten Jahrzehnt der Gegenstand besonders sorgfältiger Forschung geworden. Besonderes Interesse hat bei den Physiologen und Klinikern die von

einer Erkrankung des Pankreas abhängende allgemeine Erkrankung wachgerufen, die bei mit einer Pankreasaffektion behafteten Patienten beobachtet wird und sich: zunächst lokal, im Fettzellgewebe, welches die Drüse umgiebt, dann sich auf das Fettgewebe der ganzen Bauchhöhle ausbreitet und zu der sogenannten Fettnekrose führt.

Bis jetzt ist es jedoch nicht gelungen, klarzulegen, was als Ursache und was als Folge gedeutet werden muß, mit anderen Worten, ob jede Affektion des Pankreas die unter dem Namen Fettnekrose bekannten Veränderungen hervorruft, oder die letztere Erscheinung die Ursache ist, welche vielleicht schon „sekundär" auch das Pankreas affiziert.

Das experimentelle Studium der pathologischen Zustände des Pankreas stößt wegen der komplizierten physiologischen Funktion dieses Organs (Produktion von dreierlei Fermenten) auf nicht geringe Schwierigkeiten. In seinem umfangreichem Werk „Über chirurgische und traumatische Erkrankungen des Pankreas" sagt Körte (1)[1]), daß Pankreaserkrankungen relativ selten vorkommen. Auf 3018 Sektionen fand sich nur in 79 Fällen eine Affektion des Pankreas, was einen Prozentsatz von 2,6 ausmacht. In der letzten Zeit werden immer häufiger entweder einzelne kasuistische Mitteilungen oder mehr oder minder ausführliche Arbeiten über die Frage der Erkrankungen dieser im pathologisch-anatomischer Beziehung interessanten Drüse veröffentlicht. Schließlich ist auch von Seiten der Chirurgen, namentlich seit der Einführung der Aseptik in die Abdominalchirurgie, kein geringer Fortschritt in dem Bestreben gemacht worden, einige Erkrankungen des Pankreas zu erobern und sie der chirurgischen Intervention zugänglich zu machen. Die Arbeiten von Martynow, Rasumowski, Treuberg, Bobrow und vielen anderen Autoren geben ein in dieser Richtung sehr wertvolles und interessantes Material.

Die ersten Versuche einer chirurgischen Behandlung der Pankreaserkrankungen sind nicht früher als in den 80er Jahren des vorigen Jahrhunderts gemacht worden, wobei sie sich hauptsächlich auf cystenartige Geschwülste dieses Organs erstreckte. Hierauf begegnen wir mit der fortschreitenden Vervollkommnung der chirurgischen Technik für einzelne Organe Mitteilungen über Entfernung von kompakten Pankreastumoren, über partielle oder sogar fast vollständige Resektion des Pankreas, über Eröffnung von Prankreasabscessen, über Operationen bei Blutergüssen etc. So rasch aber in

1) Die in Klammern befindlichen Ziffern beziehen sich auf das am Schlusse angefügte Literaturverzeichnis.

dieser Zeit die Operationstechnik fortschritt, so langsam schritt die Diagnose gewisser pathologischer Zustände des Pankreas fort, die keinen ausgeprägten chirurgischen Charakter haben und für die objektive Untersuchung keine bestimmten Stützpunkte geben. Ich spreche hier von den Pankreaserkrankungen constitutioneller Natur, nämlich von Tuberkulose und Syphilis des Pankreas. Nach Martynow (2) gehört die erstere Erkrankung zu den sehr seltenen Erkrankungen. Kudrewetzki fand Tuberkulose des Pankreas in 9,37 Proz. sämtlicher Erkrankungen dieses Organs. Was nun die syphilitische Affektion des Pankreas betrifft, so spricht Martynow nur ganz oberflächlich davon. Wenn man aber die Krankengeschichten, in denen die Diagnose auf chronische indurative Pankreatitis lautete, mehr ins Auge faßt, so kann man annehmen, daß einigen derselben Syphilis zu Grunde lag.

Sowohl die tuberkulösen, wie auch die syphilitischen Erkrankungen des Pankreas können, namentlich bei Erkrankungen des Pankreaskopfes, ziemlich kompakte, höckrige Tumoren entstehen lassen, die maligne Neubildungen, Gallensteine oder sogar die so selten vorkommenden Conglomerate von Pankreassteinen vortäuschen (Martynow Melkich. (3).

Die klinische Kasuistik erweist sich hinsichtlich der syphilitischen Affektionen des Pankreas im Vergleich zum pathologisch-anatomischen Material, welches sich in Bezug auf diese Frage angesammelt hat, als zweifellos spärlicher.

Der Umstand, daß es so selten gelingt, eine syphilitische Affektion des Pankreas genau zu diagnostizieren, kann noch dadurch erklärt werden, daß wir bis auf den heutigen Tag nur drei im Druck erschienene Mitteilungen über Beteiligung der Fettnekrose bei syphilitischen Erkrankungen des Pankreas besitzen; gewöhnlich wurde bei syphilitischer Erkrankung im Gegensatze zu den übrigen Pankreaserkrankungen eine multiple diffuse Nekrose des Fettzellgewebes der Bauchhöhle noch nicht beobachtet (Truhart(4)), so daß eines der wichtigsten pathognomonischen Merkmale der Pankreaserkrankungen bei syphilitischer Affektion der Drüse fehlt.

Ferner kommen die anatomische Lage der Drüse in der Nähe der wichtigen Organe der Bauchhöhle, nämlich des Magens, des Duodenums, der Gallenblase und deren Ausführungsgänge, von denen der Ductus choledochus communis durch den Pankreaskopf geht, dann das fast als Regel bestehende Vorhandensein von zwei Ausführungsgängen, die in das Duodenum münden, schließlich die bereits oben erwähnte dreifache physiologische Funktion, welche die Drüse auszuüben

hat, als Momente in Betracht, welche sowohl die genaue Diagnose der Pankreaserkrankungen in hohem Maße erschweren, wie auch die normalen Funktionen der benachbarten Organe, nämlich der Gallenblase und des Darmkanals, indirekt störend beeinflussen, indem sie an diesen letzteren sekundär Störungen entstehen lassen, die an und für sich als primäre sehr leicht gedeutet werden können.

Durch zahlreiche experimentelle Forschungen ist es erwiesen, daß die Störung der Funktion des Pankreas verschiedene pathologische Symptome herbeiführt, die bei oberflächlicher Betrachtung nicht voll und ganz als solche, die durch pathologische Veränderungen des Pankreas bedingt sind, gedeutet oder verdächtigt werden. Wir wollen hier auf Diabetes, Glykosurie, hochgradige Abmagerung, hartnäckigen Ikterus, sowie auf eine ganze Reihe von Störungen der Darmfunktion, wie Steatorrhoe, Nichtverdauung der Eiweissubstanzen etc. hinweisen. Ein Teil dieser klinischen Erscheinungen steht in direktem Zusammenhang mit dem Schwund und der partiellen Degeneration der Drüse, während der andere Teil auf Mitbeteiligung der benachbarten Organe zurückgeführt werden muß. Das ist der Grund, weshalb bisweilen selbst bei unbedeutenden Affektionen des Pankreas ein so komplizierter Symtomenkomplex in Erscheinung tritt, der bei genauer Analyse leicht auf Erkrankungen anderer Organe zurückgeführt werden kann.

Schließlich muß man im Auge behalten, daß manche Ergebnisse der physiologischen Forschungen mit den Resultaten der klinischen Beobachtungen auseinander gehen. So sind Fälle von Exstirpation der ganzen Drüse, von Vernichtung der gesamten Drüsensubstanz bei cystöser Degeneration und Blutungen bekannt, ohne daß auch nur eines der oben erwähnten klinischen Symptome hervortrat: es waren weder Diabetes noch Atrophie des Fettzellgewebes, noch Steatorrhoe vorhanden. Aus diesem Grunde bemerkt Oser(5) in seiner Arbeit über pathognostische Symptome bei Erkrankungen des Pankreas mit Recht, daß „so viel sich die Physiologie und die experimentelle Pathologie mit dem Pankreas beschäftigt und zur Klarstellung der so mannigfaltigen lebenswichtigen Funktionen dieses Organs geführt haben, so wenig hat eigentlich die praktische Medizin davon Nutzen gezogen."

Wenn wir uns nun den pathologisch-anatomischen Angaben in Bezug auf den Charakter und die Frequenz der syphilitischen Pankreaserkrankungen zuwenden, so stoßen wir auf folgende Tatsache: Man findet auf dem Sektionstisch zweierlei Art Erkrankungen des Pankreas, und zwar entweder solche in Form von interstitiellen indurativen Veränderungen oder in Form von gummöser Affektion (Heubner).

Die erste Form erscheint als das Resultat der Veränderung und Erkrankung (primären) des Gefäßsystems (gummöser Endarteriitis), die schließlich zu interstitiellen indurativen Veränderungen führt, welche sich durch Wucherung des Bindegewebes und allmähliche Verödung und Atrophie der Drüsenelemente äußern. Bei diesen Prozessen, die ebenso wie bei anderen ähnlichen Affektionen der parenchymatösen Organe zu Schrumpfung führen, erscheint das Pankreas gewöhnlich verkleinert. Die zweite Erkrankungsform ist, wie gesagt, das gummöse Syphilid. Die Drüse ist in diesem Falle im Gegenteil stark vergrößert, höckrig, bisweilen knorpelig. Das Stroma ist von gummösen Herden durchsetzt, die verschieden groß sind und sich in verschiedenen Entwickelungsstadien befinden. Bisweilen nimmt die gummöse Affektion den Charakter einer miliaren Eruption an. Die gummösen Knoten des Pankreas lassen sich nicht selten makroskopisch sehr schwer von karzinomatösen Knoten unterscheiden. Schließlich werden die hochgradigen Veränderungen an den äußeren Kontouren der Drüse, sowie die kompakte Konsistenz der letzteren durch das Vorhandensein von verkalkten Herden, bisweilen durch Bildung von wirklichen Steinen bedingt, wenn der Prozeß seit sehr langer Zeit besteht und chronisch verläuft. Die in Rede stehende Krankheit ruft somit im Pankreas ebenso wie in den übrigen parenchymatösen Organen (Leber, Milz, Niere) zwei Erkrankungsformen hervor, die in pathologisch-anatomischer Beziehung sich von einander unterscheiden.

Was die Frage betrifft, in welcher Form (hereditärer oder acquirierter) und in welchem Stadium jede Erkrankungsform am häufigsten angetroffen wird, so gehen die Beobachtungen der Patholog. Anatomen in dieser Richtung etwas auseinander. Diesen Mangel an pathologisch-anatomischem Material kann man nach Oser darauf zurückführen, daß man erst in der letzten Zeit begonnen hat, bei den Sektionen den Veränderungen des Pankreas Aufmerksamkeit entgegen zu bringen, während die Anatomen früher auf diese Drüse wenig geachtet haben. Außerdem stellen sich im Pankreas, eben weil dasselbe an Fermenten sehr reich ist, postmortale Veränderungen und Autodigestion des Organs relativ rascher als in irgend einem anderen Organe ein, so daß das Pankreas ein für pathologisch-anatomische Forschungen wenig geeignetes Objekt abgibt.

Schlesinger ist der Meinung, daß syphilitische Affektionen des Pankreas im allgemeinen seltener angetroffen werden als solche der Leber und der Milz. Bei der hereditären Form wurden Pankreasaffektionen schon im 5. und 6. Monat beobachtet. Nach Truhart

wird das gummöse Syphilid häufiger bei der hereditären Erkrankungsform angetroffen.

Birch-Hirschfeld hat in 124 Fällen von Pankreaserkrankungen nur zweimal gummöse Geschwülste beobachtet. Laup berichtet über 9 Fälle von Affektion des Pankreas im Kindesalter, wobei in drei Fällen miliare Gummata gefunden worden sind. Klebs beschreibt 3 kirschgroße gummöse Tumoren bei einem 6 Monate alten Embryo, Beck miliare Gummata bei einem 8 Monate alten Kinde, Müller zwei Fälle von angeborener syphilitischer interstitieller Pankreatitis, Heubner berichtet über einen dreijährigen Knaben, der eine syphilitisch erkrankte Leber und ein ungeheures, syphilitisch verändertes Pankreas hatte, welches das normale an Umfang vier bis sechsmal übertraf. Andererseits behaupten viele Autoren, daß syphilitische Pankreaserkrankungen am häufigsten sub forma eines gewöhnlichen interstitiellen Prozesses verlaufen.

Der Mangel an pathologisch-anatomischen Beobachtungen und pathologisch-anatomischem Material gewährt somit keineswegs die Möglichkeit, sich positiv hinsichtlich der Frequenz der einen oder der anderen Form des syphilitischen Prozesses auszusprechen bezw. festzustellen, bei welcher der beiden Formen, bei der hereditären oder aquirierten, gummöse Affektionen am häufigsten beobachtet werden.

In neuerer Zeit haben Schlangenhofer, Thorel und Truhart über je einen Fall von Syphilis des Pankreas berichtet, in dem gummöse Knoten mit absoluter Sicherheit diagnosticiert werden konnten. Dieser Bericht über „absolut sicheres" Vorhandensein von gummösen Knoten darf aus dem Grunde nicht wunderlich erscheinen, weil es doch bisweilen selbst mit Hilfe des Mikroskops ziemlich schwer fällt, gummöse Knoten nachzuweisen, namentlich im Pankreas, wo neben den miliaren gummösen Knoten zugleich auch kleine Herde von Fettnekrose bestehen können, welche letztere als gummöser Prozeß gedeutet werden kann (Drozda, Chiari, Virchow).

An der Hand des oben bezeichneten pathologisch-anatomischen Materials ist es nicht schwer, sich ein ungefähres Bild von der syphilitischen Affektion des Pankreas zu machen. Den Symptomen, dem klinischen Verlauf und der Diagnose nach gehört die syphilitische Affektion des Pankreas zum Erkrankungsbild der chronischen indurativen Pankreatitis. Wir wollen nun den klinischen Verlauf und die Differentialdiagnose gerade der chronischen Pankreatitiden, von denen ein Teil in ätiologischer Beziehung zweifellos syphilitischer Natur ist, etwas eingehender betrachten.

Man unterscheidet in pathologisch-anatomischer Beziehung, wie

wir wissen, zweierlei Pankreatitiden: die cirrhotische und die gummöse Form. Schließlich kann die Affektion ebenso wie bei chronischer Pankreatitis entweder einen Teil der Drüse oder die ganze Drüse in Mitleidenschaft ziehen. Dementsprechend müssen wir uns schon a priori gefaßt machen, einen gewissen Unterschied in den klinischen Manifestationen der in Rede stehenden Erkrankungen vorzufinden, wobei dieser Unterschied entweder durch die verschiedene topographisch-anatomische Lage des Herdes (Kopf, Körper oder Schwanz der Drüse) oder durch die Affektion des Ausführungsganges selbst bedingt sein müßte. Leider ist es vorläufig noch schwer, ein mehr oder minder genaues Bild der syphilitischen Pankreasaffektion zu entwerfen. Es mangelt an scharf charakteristischen Zügen, um die in Rede stehende Affektion als solche sui generis schildern zu können.

Diejenige Symptomenreihe, durch welche Martynow die chronische Pankreatitis kennzeichnet, kann teilweise auch auf die syphilitische Affektion des Pankreas übertragen werden. Es können sowohl gummöse wie interstitielle Affektion des Pankreas auch ohne Veränderung des Umfangs und der Conturen der Drüse verlaufen welche letztere auch im normalen Zustande selten palpiert werden kann; im Gegenteil sogar: häufig führen interstitielle Veränderungen in demjenigen Stadium, in dem sie gewisse klinische Manifestationen verursachen können, eher zu Atrophie als zur Vergrößerung des Organs. Aus diesem Grunde kann das ziemlich wichtige und greifbare Symptom, wie Vergrößerung des Umfangs der Drüse, nur in sehr seltenen Fällen als pathognomonisches Erkrankungssymptom dieser Drüse dienen.

Zu den Hauptsymptomen der syphilitischen indurativen Pankreatitiden sind dyspeptische Erscheinungen von verschiedener Intensität zu rechnen, welche gewöhnlich den Beginn der Krankheit charakterisieren. Da die syphilitischen Affektionen in der Mehrzahl der Fälle einen chronischen Verlauf nehmen, so stellen sich auch die Erscheinungen von seiten des Magen-Darm-Traktus nicht so akut wie bei anderen Pankreasaffektionen ein, bei denen das gesammte Parenchym rasch afficiert wird, so daß die benachbarten sekretorischen Darmdrüsen die ihnen zufallende kompensatorische Funktion nicht zu übernehmen vermögen.

Bei der Besprechung der chronischen Pankreatitiden erklärt Martynow, daß bei denselben besondere Verdauungsstörungen, namentlich Fettdiarrhoen bis jetzt nicht beobachtet worden sind. Dagegen sind Erkrankungen der Gallenblase und des Ductus chole-

dochus communis, ferner Erscheinungen von Cholelithiasis, hartnäckiger Ikterus bei syphilitischen Affektionen des Pankreas, namentlich des Pankreaskopfes, bei Kompression und bisweilen vollständigem Verschluß des Ductus choledochus für die Diagnose der syphilitischen Pankreatitis von nicht geringer pathognomonischer Bedeutung.

Wenn eine syphilitische Affektion der benachbarten Organe, beispielsweise gummöse Lebertumoren, syphilitische Periostitiden, gummöse oder andere Hauterkrankungen bestehen, so wird das klinische Bild natürlich klarer. Jedenfalls muß das Auftreten von schwerem Ikterus bei Syphilitikern, wenn positive Merkmale von Cholelithiasis fehlen, unbedingt den Verdacht erwecken, daß auch das Pankreas in Mitleidenschaft gezogen ist.

Tumoren des Pankreas, namentlich solche des Pankreaskopfes können durch ihre Konsistenz und durch ihre höckrige Beschaffenheit leicht das Vorhandensein von Gallenconcrementen vortäuschen. So ist es bei dem von mir beobachteten Patienten, wie auch bei einem Patienten, dessen Krankengeschichte von Melkich beschrieben worden ist, der Fall gewesen.

Es ist eine geringe Anzahl von Fällen von chronischer Pankreatitis beschrieben worden, in denen die Erkrankung des Pankreaskopfes und des Pankreaskörpers einen zweifellos sekundären Charakter hatte und in denen die Ansammlungen von Gallensteinen im Ductus choledochus communis die Ursache der Entzündung bildeten, die bisweilen sogar in subakuter Form verlief. Ich möchte noch auf ein topographisches Merkmal aufmerksam machen, welches als differentialdiagnostisches Merkmal zwischen Cholelithiasis und Tumor des Pankreaskopfes bezw. -Körpers dienen könnte, nämlich auf die Lokalisation der Geschwulst in Bezug auf die Mittellinie des Abdomens. Ist die Geschwulst durch das Vorhandensein von Steinen in der Gallenblase oder in den Ausführungsgängen derselben bedingt, so ist sie rechts von der Mittellinie lokalisiert; dagegen läßt sich das pathologisch veränderte Pankreas in der Mittellinie selbst oder mehr links von derselben nachweisen. In dem von mir beobachteten Falle war ich sowohl wie auch mein Assistent Dr. A. Beltz durch die zu entfernte Lokalisation der Gallenblase (der Geschwulst), welche links von der Mittellinie lag, gewissermaßen überrascht, sodaß wir vor der Operation daran zweifeln mußten, ob wir es tatsächlich mit einer Geschwulst der Gallenblase oder im Gegenteil mit einer solchen des Pankreas zu tun hatten.

Die Diagnose der syphilitischen Pankreatitis geht somit im großen und ganzen auf die Diagnose der chronischen Pankreatitis hinaus,

von welcher letzteren Martynow jedoch sagt, daß sie bis jetzt nicht ein einziges Mal diagnosticiert worden ist.

Was die chirurgischen Maßnahmen bei syphilitischen Erkrankungen des Pankreas betrifft, so steht es außer Zweifel, daß diese Erkrankungen als solche eine operative Intervention nicht erheischen; einen chirurgischen Charakter nimmt die Erkrankung erst dann an, wenn sie eine Erkrankung der benachbarten Organe herbeiführt oder, richtiger gesagt, diese letzteren in Mitleidenschaft zieht. Man hat es infolgedessen am häufigsten mit Symptomen und äußeren klinischen Merkmalen der Cholelithiasis — einer Geschwulst der Gallenblase — als mit dem Resultat einer einfachen Gallenstauung, einer unvollständigen Impermeabilität oder sogar eines vollständigen Verschlusses des Ductus choledechus communis zu tun. Der Grad der Affektion, sowie die infausten Symptome von seiten der Gallensteine stehen in unmittelbarem Zusammenhang mit der Intensität der Affektion des Pankreas, hauptsächlich des Pankreaskopfes. Wenn genaue anamnestische Angaben, sowie objektive, auf Syphilis hinweisende Momente fehlen, so ist es schwer zu entscheiden, ob wir es mit einer syphilitischen Affektion oder mit einem malignen Tumor des Pankreas zu tun haben. Wenn der Chirurg keine sichere Aussicht auf die Möglichkeit einer regressiven Metamorphose der Geschwulst unter dem Einflusse einer eventuellen innerlichen Behandlung hat, namentlich wenn man bei der Operation vollständige Impermeabilität des Duktus choledochus communis vorfindet, so ist die Cholodocho-Enterostomie erwünscht und indiziert. Man muß somit bei der Beurteilung der Frage, ob bei syphilitischen Affektionen des Pankreas eine chirurgische Intervention indiziert ist oder nicht sagen, daß dieselbe insofern indiziert ist, als die Vergrößerung der Drüse sekundär eine Störung der Funktion der benachbarten Organe, und zwar entweder Verschluß des Ductus choledochus oder irgend welche Verwachsungen mit dem Pylorus, mit dem Duodenum, dem Omentum usw. hervorruft. An und für sich kann ein syphilitisch verändertes Pankreas kaum jemals als das Objekt einer chirurgischen Intervention in Betracht kommen. Prof. Bobrow[6]) erwähnt bei der Beschreibung seines Falles, daß zur Beseitigung von Pankreatitiden bisweilen schon die bloße Ausführung der Laparotomie genügt, welche dank den Manipulationen an der entzündeten Drüse einen günstigen und „heilenden" Einfluß ausüben kann, indem sie die Verhältnisse der Blutzirkulation in der Drüse und in den benachbarten Teilen modificiert und dadurch den status quo in anatomischer und physiologischer Beziehung wiederherstellt.

Man darf aber den Umstand nicht außer acht lassen, daß die

Entzündung der Drüse nicht selten eine sekundäre Erscheinung sein kann, und zwar bei primärer Affektion der Gallenblase und des Ductus choledochus, mögen diese auch nicht bacteriell-infektiöser Natur sein. Selbstverständlich kann man nicht in Abrede stellen, daß auch bei Syphilitikern solche Fälle vorkommen können.

Wenn man die vorstehenden Ausführungen einer summarischen Betrachtung unterzieht, kann man folgende Thesen hinsichtlich der Diagnose und des klinischen Verlaufs der syphilitischen Affektion des Pankreas aufstellen: Erstens werden syphilitische Affektionen des Pankreas häufig gleichzeitig mit Erkrankungen anderer parenchymatöser Organe angetroffen, und außerdem erleichtert das Vorhandensein einiger anderer Manifestationen der Syphilis, wie Periostitis, Hautaffektion etc. die genaue Stellung der Diagnose noch mehr. Zweitens läßt das Vorhandensein von hartnäckigem Ikterus und anderen Erscheinungen von Cholelithiasis, wenn zugleich links von der Mittellinie des Abdomens eine Geschwulst vorhanden ist, eine Erkrankung des Pankreas vermuten. Drittens ist die Laparotomie (Probelaparotomie) bei Verdacht auf syphilitische Affektion des Pankreas schon aus dem Grunde indiciert, weil sie die Frage der weiteren Behandlungsmethoden löst, die Stellung der Differentialdiagnose erleichtert und bisweilen, namentlich bei bedeutender Affektion des Pankreaskopfes, die Möglichkeit gewährt, rechtzeitig die Cholecysto-Enterostomie vorzunehmen.

Die syphilitischen Pankreatitiden nähern sich ihrem Verlaufe nach den entzündlichen chronischen Pankreatitiden und geben keine charakteristischen Darmstörungen (Steatorrhoe), die bei anderen Erkrankungen des Pankreas beobachtet werden, desgleichen gehen sie selten mit Diabetes einher.

Nun möchte ich kurz die Krankengeschichte des von mir beobachteten Falles mitteilen.

Die Patientin ist 28 Jahre alt, außerordentlich abgemagert; Panniculus adiposus fehlt fast vollständig. Haut und Skleren zeigen starke ikterische Verfärbung. Verstärktes Exspirium in der rechten Lungenspitze nnd dementsprechend leichte Dämpfung des Tones in der Fossa suprascapularis d., wie auch in der Fossa subscapularis beiderseits. Herztöne rein, wenn auch dumpf, Herzdimensionen nicht vergrößert. In der Gegend der 2. und 3. Rippe links sind in einer Querfingerbreite vom Sternalrand symmetrisch liegende Verdickungen des Periosts zu fühlen, die außerordentlich schmerzhaft sind. Die Leber ist bedeutend vergrößert und ragt ca. 3 Querfingerbreiten über den Rand der falschen Rippen hinaus. An der Mammillarlinie beginnt die relative Leberdämpfung am unteren Rande der 5. Rippe.

Bei der Palpation durch die Bauchdecken fühlt sich der Leberrand etwas uneben an, die Gallenblase wird in Form einer derben, höckrigen,

etwas in der Richtung zur Mittellinie des Abdomens lokalisierten Geschwulst palpiert. An dieser Geschwulst kann man bei aufmerksamer Untersuchung deutlich sogar einzelne Verdickungen, gleichsam Steine fühlen. Die derbe Geschwulst, welche ihrer Lage nach der Gallenblase entspricht, geht über die Mittellinie hinaus und kann in einer Entfernung von einigen Querfingerbreiten in der Richtung von rechts nach links gleichsam zum Fundus ventriculi nach der Richtung der linken Regio hypogastrica verfolgt werden. Die Geschwulst macht den Eindruck, als ob sie etwas beweglich wäre und den Atmungsbewegungen folgte. Das Abdomen erscheint in der Mitte eingefallen, gleichsam in zwei Hälften geteilt; im oberen Teile kann man bei der Besichtigung bei ruhiger Atmung durch die schlaffen Bauchwände deutlich die Contouren der vergrößerten Leber und die Geschwulst der Gallenblase unterscheiden. Letztere erscheint bei der Palpation gleichsam sehr oberflächlich, unmittelbar unter dem Peritoneum liegend. Der untere Abschnitt des Abdomens enthält den leicht aufgetriebenen Darm. Die Patientin weiß nicht anzugeben, an welcher Krankheit ihr Vater gestorben ist; dagegen weiß sie, daß ihre Mutter an Karzinom der Brustdrüse zugrunde gegangen ist. Brüder hat die Patientin nicht; die Schwestern sind gesund. Die Patientin selbst ist stets blutarm gewesen und hat an allgemeinem Kräfteverfall sowie häufigen Kopfschmerzen gelitten. Vor circa 6 Jahren hat die Patientin eine rechtsseitige Pleuritis sicca überstanden. Der Magendarmkanal hat, soweit das Gedächtnis der Patientin zurückreicht, stets schlaff funktioniert. Die Entleerungen fanden einmal in drei Tagen statt, und man mußte häufig zu Abführmitteln und Klystieren greifen. Vor 1½ Jahren hat die Patientin zum ersten Male heftige Schmerzen in der Lebergegend verspürt, die nach der rechten Schulter ausstrahlten. Diese Schmerzen wurden von dem behandelnden Arzte auf Cholelithiasis zurückgeführt und dementsprechend behandelt — mit dem Erfolg, daß die Schmerzen nach einer Woche, nachdem die Patientin 5 Pfund Olivenöl zu sich genommen hatte, vollständig verschwanden. Seitdem wiederholten sich die akuten Leberschmerzen nicht mehr; nur zeitweise klagte die Patientin über vorübergehende Schmerzen in der Schulter, die sie als solche rheumatischen Ursprungs deutete. Seit dem ersten Anfall von Gallensteinkolik bemerkte die Patientin, daß sie rasch abmagere; es gesellte sich leichter Husten hinzu, zeitweise empfand die Patientin leichten Schüttelfrost, und diese Erscheinungen veranlaßten den behandelnden Arzt, die Patientin eine Kumyskur durchmachen zu lassen. Um diese Zeit zeigten sich bei der Patientin zwei Geschwülste periostalen Charakters auf zwei Rippen, die bei Druck außerordentlich schmerzhaft waren und sich bald vergrößerten, bald verringerten.

Von der Kumyskur zurückgekehrt, fühlte sich die Patientin keineswegs gebessert. Nach den ersten Tagen der Kumyskur hatten sich bei der Patientin Schmerzen in der Magengrube, Übelkeit, Erbrechen und Diarrhoen eingestellt, die mehrere Wochen andauerten. Als die Patientin nach Charkow zurückgekehrt war, d. h. 3 Wochen vor der Operation, verschlimmerten sich die Schmerzen in der Lebergegend, und es gesellte sich hochgradiger Ikterus hinzu. Die Anfälle wiederholten sich alle 2—3 Tage. Nach einer gewissen Zeit ließen die Schmerzen nach, der Ikterus blieb aber bestehen, und es kam Jucken an der ganzen Haut hinzu.

Auf Grund der anamnestischen Erhebungen, hauptsächlich der Häufigkeit der Anfälle von Gallensteinkolik, sowie auf Grund der bei der Untersuchung erhobenen Befunde, nämlich der deutlich palpierbaren schmerzhaften Geschwulst in der Gegend der Gallenblase, der vergrößerten Leber, der lehmartigen Entleerungen und des hochgradigen Ikterus, stellte ich die Diagnose auf Gallensteine, event. mit Verschluß des Gallenganges. Einige ergänzende Angaben, die nicht unmittelbar von der Patientin selbst, sondern von deren Angehörigen erst nach der Operation erhoben worden sind, haben zur genaueren Stellung der Diagnose nach der Operation beigetragen. Diese Angaben waren: Das Vorhandensein einer kleinen, nach der Verheiratung acquirierten Wunde in der Genitalsphäre, häufige Periostitiden der Rippen, schließlich macerierte, totgeborene Frucht. Vielleicht hätten wir eine andere Auffassung von der Geschwulst gewonnen, wenn wir diese wenigen, aber wichtigen Angaben früher in Erfahrung gebracht hätten, wenn auch die Geschwulst schon durch ihre Lage in der Mittellinie einerseits und durch ihren ungewöhnlichen Verlauf in der Richtung zum Fundus ventriculi (eine Gallenblasengeschwulst geht selten über diese Grenze hinaus) andererseits einen gewissen Zweifel erregen mußte.

Die Operation bot als Probelaparotomie an und für sich nichts Besonderes. Incision nach Kehr behufs Entfernung der Gallensteine durch den Musculus rectus abdominis dexter. Nach Eröffnung der Bauchhöhle präsentierte sich die vergrößerte Leber, die weich und mit zerstreuten kleinen, narbigen Plaques bedeckt war. Die Gallenblase war mäßig mit Galle gefüllt, ihre Wandungen boten keine Veränderungen dar. Der Ductus choledochus communis war frei. Neben der Gallenblase befand sich gleichsam nach außen gedrängt der Kopf des Pankreas, der verdickt, derb, höckerig war und aus einzelnen kleinen Lobi bestand. Es schimmerten Knoten und Knötchen von gelber Farbe verschiedener Größe (Linsen- bis Erbsengröße) und Konsistenz durch, die nach ihrem äußeren Aussehen als Knoten einer Neubildung oder als Gummata gedeutet werden mußten. Nachdem wir vom Kopfe anfangend in der Richtung nach der Tiefe den Körper der Drüse untersuchten, überzeugten wir uns, daß auch dieser letztere ungleichmäßig verdickt, höckerig und weich war. Die Gegend der Kapsel, des Omentum, der Pfortader, des Ligamentum gastro-duodenale und hepatoduodenale, sowie die übrigen benachbarten Organe waren von jeglichen Eruptionen bezw. von Knoten, wie sie im Pankreas vorhanden waren, vollständig frei. Unter diesen Umständen mußte man annehmen, daß wir es mit einer gummösen Affektion des Pankreas zu tun hatten, wobei jedoch die Eventualität einer diffusen Neubildung nicht ganz von der Hand gewiesen wurde, wenn auch gegen diese letztere das vollständige Fehlen von Dissemination und Metastasen sprach. Die Bauchwunde wurde vernäht.

Postoperativer Verlauf normal. Am 6. Tage nach der Operation begann man der Patientin subkutan benzoesaures Quecksilber zu injicieren, am 10. Tage Jodnatrium innerlich zu verabreichen. Der Ikterus begann gegen Ende der 2. Woche zu verschwinden. Die Schmerzen verschwanden vollkommen, desgleichen die Übelkeit nnd das Erbrechen. Nach 10 Injektionen konnte man eine auffallende Verringerung der Geschwulst des Pankreas feststellen. Als die Patientin nach 2 Monaten Charkow verließ, konnte an Stelle der früheren derben und schmerzhaften Ge-

schwulst mit Mühe eine unbedeutende, bereits schmerzlose Verdichtung palpiert werden.

Literaturverzeichnis.

1) Körte, Die chirurgischen Krankheiten und Verletzungen des Pankreas. Deutsche Chirurgie. Lieferung 45.
2) Martynow, Chirurgie des Pankreas. Moskau 1897.
3) Melkich, 2 Fälle von chronischer indurativer Pankreatitis. Praktitscheski Wratsch. 1902. Nr. 38/39.
4) Truhart, Pankreaspathologie. Wiesbaden 1902.
5) Oser, Die pathognostischen Symptome der Pankreaserkrankungen. Deutsche Klinik v. Leyden. 5. Bd. S. 151.
6) Bobrow, Chirurgija. 1899.

VI.

Aus dem Hafenkrankenhause Hamburg (Oberarzt Dr. C. Lauenstein)

Schufs durch das Ventrikelseptum des Herzens. Herznaht. Heilung.

Von

Dr. W. Schubert,
Assistenzarzt.

(Mit 1 Abbildung.)

Am 23. Juni 1904 früh 3 Uhr 35 Minuten wurde der Schlosser J. mittelst Krankenkarre ins Hafenkrankenhaus eingeliefert. Selbstmordversuch durch Schuß in die Brust vor 1/2 Stunde.

Status: Junger, kräftiger Mensch, besinnungslos, äußerst anämisch. Reagiert weder auf Anrufen noch auf Hautreize. Atmet tief, mühsam, regelmäßig, stöhnt. Augen nicht ganz geschlossen. Pupillen weit, aber noch etwas auf Licht reagierend, gleich. Puls klein, 112 Schläge in der Minute.

Im 4. linken Intercostalraum, 3 cm innerhalb der Mamillarlinie eine linsengroße, runde Wunde. Ränder derselben mit Pulverstaub geschwärzt. Medial von ihr ein etwa 8 cm langer, 4 cm breiter lederartiger Brandschorf, dessen größerer Teil mehr oberhalb der Wunde liegt. Eingetrocknetes Blut in der Umgebung derselben. Aus der nicht mehr blutenden Wunde steigen zuweilen kleine Luftblasen auf. Projektil nicht fühlbar. Ausschußöffnung nicht vorhanden. Herzdämpfung nicht vergrößert, Spitzenstoß etwas lateral von der Wunde fühlbar. Bei horizontaler Rückenlage Dämpfung in der hinteren Partie der linken Brustseite. Auscultation wegen des lauten Stöhnens des Kranken ergebnislos. Untersuchung in sitzender Stellung wird unterlassen. Rippen intakt. Abdomen ziemlich schlaff, nicht aufgetrieben.

Diagnose: Profuse Blutung in die linke Pleurahöhle. Verdacht auf Herzverletzung.

Da der Puls während der Untersuchung schlechter wird, entschließe ich mich in Vertretung meines Chefs zur sofortigen Operation.

Kurze Desinfektion mit Seifenspiritus, Alkohol. Dabei macht der sonst völlig apathisch daliegende Kranke öfter schwache Abwehrbewegungen. Während der Desinfektion und Operation Infusion von physiologischer Kochsalzlösung in beide Oberschenkel (3 Liter). Kampherinjektionen.

Incision längs des 4. Intercostalraumes vom 1. Sternalrand durch die Schußwunde ca. 8 cm nach außen, später noch auf 13½ cm verlängert. Der Schußkanal führt zunächst in die linke Pleurahöhle, aus der sich der vordere Teil der unteren Lungenpartie vordrängt. Da der Kranke jetzt unruhig wird, muß oberflächliche Chloroform-Sauerstoffnarkose eingeleitet werden. Resection eines 6 cm langen Stückes der 4. Rippe, von der Knorpelknochengrenze nach außen. Unterbindung der Intercostalgefäße. Bei jeder Exspirationsbewegung fließt reichlich hellrotes, zum Teil locker geronnenes Blut aus der Pleurahöhle aus. Austupfen der etwa ein Liter messenden Blutmenge mit Compressen.

Am Pericard erkennt man vorn ein hanfkorngroßes Loch (Einschuß), umgeben von einer markstückgroßen Blutsuffusion. Blutung steht. Von hier aus nach außen wird der Herzbeutel eröffnet, 6 cm weit. Am Herzen, das heftig schlägt, vorn, etwa 2 Querfinger über der Spitze, 1 cm rechts von den Gefäßen, ein linsengroßes, scharfrandiges Loch, nicht blutend. Es findet sich ferner eine oberflächliche kleine Schnittwunde am linken Herzrand, ziemlich stark blutend, die offenbar versehentlich bei der Herzbeuteleröffnung beigebracht ist.

Außerdem an der hinteren Herzwand, etwas höher liegend als die vordere Öffnung, ein ebensogroßes ziemlich stark blutendes Loch. Im hinteren Abschnitt des Herzbeutels ca. 100 ccm teilweise geronnenen Blutes. Ausräumung desselben mit Tupfern. Die hintere Schußwunde wird mit 2 Catgutnähten geschlossen. Es ist zuerst schwer anzukommen; erst nachdem die Herzspitze durch Assistentenhand, die mit Gaze armiert ist, an den rechten Rand der Thoraxwunde angedrückt gehalten wird, können die Nähte gelegt werden. 2 Catgutnähte in die Incionsstelle, 1 in die vordere Herzwunde.

An der hinteren Wand des Herzbeutels eine nicht blutende kleine Wunde. Nach weiteren Wunden hinter dem Herzbeutel bez. dem Projectil, wird nicht gesucht, da die Blutung zu stehen scheint. Fortlaufende Naht des Herzbeutels mit Catgut. Brustwand (mit Pleura) durch 12 Seidenknopfnähte durchgreifend genäht. Airol. Verband.

Dauer der Operation ¾ Stunde. Chloroformverbrauch in den ersten 5 Minuten je 30 Tropfen, in den nächsten 8 Minuten je 45 Tropfen, dann ohne Narkose operiert. Der Puls, zu Beginn der Operation sehr klein, frequent, hat während derselben an Frequenz abgenommen, ist nachher gut fühlbar. Im Bett starke Jactation. 0,015 Morphium subc.

Früh 8 Uhr: Ist nach Morphium ruhig geworden, hat aber öfter krampfartige Anfälle gehabt, ballte die Fäuste, beugte die Arme, zog die Beine an. Drückt sich zuweilen auf die Herzgegend und verzieht das Gesicht. Ist noch nicht bei sich, schlägt aber beim Anrufen die Augen auf. Atmung gezwungen, nach der Inspiration lange anhaltend, 11 Respirationen in der Minute. Puls voll, wenig gespannt.

Mittag 12 Uhr: Hat erbrochen, ist noch unbesinnlich, Puls wechselt von 96 bis 120.

Abends 6 Uhr: Krämpfe in den letzten Stunden nicht mehr aufgetreten. Puls setzt zuweilen aus. Temp. 38°. Der Kranke wird klarer, trinkt viel Milch, antwortet auf alle Fragen mit „nein".

24. Juni. Ist nachts nach Morphium ruhig gewesen. Heute morgen

nochmals Erbrechen. Noch nicht ganz klar, nennt aber seine Personalien. Brustschmerzen.

Nachmittags: Hat schmerzhafte Herzkrämpfe. Starke Herzpulsation selbst durch den Verband noch sichtbar. An der Herzspitze hört man öfter, aber nicht bei jedem Herzstoß, ein feines Geräusch, wie wenn mit einem Metallhämmerchen von innen angeschlagen wird. Eisblase auf die Herzgegend. Temperatur früh 36,7°, abends 38,0°, Zunge weißlich belegt, feucht.

26. Juni: Ist vollkommen klar; als Motiv zum Selbstmord gibt er Furcht vor der Militärpflicht an.

In der folgenden Zeit ungestörter Heilungsverlauf. Demarkation des Brandschorfes, sonst prima intentio. Temp. zwischen 37 und 38°. Eine Flüssigkeitsansammlung in der linken Pleurahöhle noch längere Zeit nachweisbar; Punction ohne Ergebnis (Blutgerinnsel?).

18. August: Entlassung. Patient hat keine Beschwerden, will sich aber noch einige Zeit schonen. Führt ausgiebige Körperbewegungen aus, ohne kurzatmig zu werden oder Herzklopfen zu bekommen. Wunde bis auf fingernagelgroßen Epitheldefekt vernarbt.

An Stelle des resecierten Rippenstückes eine fünfmarkstückgroße, 1 cm tiefe Delle, in der die Herzpulsation deutlich sichtbar und gut fühlbar ist. Herz nicht vergrößert, keine abnormen Geräusche.

Nach den Röntgenphotographien liegt die Kugel in der linken Pleurahöhle auf dem Zwerchfell, knapp an der Wirbelsäule.

Es handelt sich also um eine Schußverletzung in der Herzgegend. Der Kranke bietet die deutlichsten Symptome einer größeren inneren Blutung, und diese wird zunächst in der l. Pleurahöhle festgestellt. Der Einschußöffnung ist die Richtung des Schußkanals nicht anzusehen. Die Lage der Hautverbrennung, deren größerer Anteil innen und oben vom Einschuß liegt, deutet zwar auf einen schief von links unten nach rechts oben verlaufenden Wundkanal, indessen ist nicht zu erkennen, wie die Kleider die Wirkung der Pulverflamme beeinflußt haben. Der Gedanke einer Herzverletzung drängt sich zunächst auf. Daß die Blutung noch nicht steht, ist aus dem Kleinerwerden des Pulses zu schließen. Die Blutung muß also operativ gestillt werden. Auf die Verletzung des Herzens soll weiter unten noch eingegangen sein.

Unter den bisher bekannt gewordenen 51 Fällen von Naht des Herzens, von denen Wolff 42 (Deutsche Zeitschrift f. Chirurgie 69) Rotter noch 4 in der Literatur zusammenstellte (Münchner med. Woch. 04 p. 683) und denen sich dann noch die Fälle von Bufnoir (cit. Lancet 02), Renon (ref. Centr. Bl. f. Chir. 04 p. 752), Vogel (ref. ebenda p. 683) und Stude (ref. daselbst p. 434) anreihen, befinden sich 46 Stichverletzungen und 5 Schußverletzungen (Fälle von Marion (bei Wolff), Noll (bei Rotter), Bufnoir, Launay, Renon). Die relativ

geringe Anzahl von operativ behandelen Schußverletzungen erklärt sich aus der Wirkungsweise der Waffe. Während sich die Stichverletzungen meist auf die vordere Herzwand beschränken, perforiert ein Geschoß gewöhnlich das ganze Herz und die hinter demselben liegenden großen Gefäße: die Verblutung vollzieht sich rascher.

Wenn wir uns mit der Frage beschäftigen, was die Prognose einer Schußverletzung des Herzens allein günstig gestalten kann, so scheint mir zunächst von Belang zu sein, ob das Projektil die Herzwände im Stadium der Systole oder Diastole durchschlägt. Der am kontrahierten Herzen beigebrachte Schußkanal wird bei jeder Diastole noch weiter und vermag sich nicht ganz zu schließen.

Die am diastolischen Herzen aber beigebrachte Wunde kann bei jeder Systole geschlossen oder wenigstens verengert werden. Die Verblutung geht daher langsamer vor sich. Weiter ist natürlich das Kaliber des Geschosses bez. dessen Durchschlagskraft in Betracht zu ziehen. Endlich spielt die Richtung des Schußkanals eine nicht zu unterschätzende Rolle.

Von den der Literatur einverleibten operierten Schußverletzungen des Herzens betreffen 3 den l., 2 den r. Ventrikel. Auch ich war anfangs geneigt, in unserem Falle eine Ventrikelperforation anzunehmen, bin aber nach Ausführung von Experimenten an der Leiche von dieser Annahme zurückgekommen. Ich markierte mir am Leichenherzen in situ die Stelle des Ein- und Auschusses entsprechend unserem Falle, übrigens in Übereinstimmung mit den bei der Operation anwesenden Assistenten. Eine beide Stellen durchbohrende starke Nadel ging genau durch das Septum ohne Ventrikelverletzung.

Der Spielraum, den wir an der vorderen Brustwand haben, um nur das Septum zu durchbohren, ist übrigens relativ beträchtlich, vorausgesetzt nur eine bestimmte Neigung des Instrumentes zur Frontalebene des Körpers. Ein starker Nagel, der wie in unserem Falle 3 cm innerhalb der l. Mamillarlinie im 4. Intercostalraum eindrang, mußte zur Frontalebene in einem nach links 60° betragenden Winkel stehen, um nur das Septum zu perforieren, 2 cm medial von der Mamillarlinie mußte der Winkel 50°, 4 cm. medial 70° betragen. Erst bei weiteren Verschiebungen nach innen oder außen wurde ein Ventrikel mit verletzt. Diese Neigung des Revolverlaufes wäre für die rechte Hand freilich etwas unbequem, für die linke aber natürlich. Leider reicht die Amnesie unseres Kranken zu weit, als daß er hierüber Auskunft geben könnte.

Diese Messungen geben natürlich am Herzen wegen seiner fortgesetzten Gestalt- und Lageänderung keine sichere Richtschnur ab

für den Verlauf des Schußkanales, immerhin dürften sie einigen Anhalt gewähren.

Bei der Annahme eines Septumschusses wäre auch zwanglos die Erklärung für die relativ langsame Verblutung gegeben. Es kann nur aus kleineren Gefäßen bluten, und das Septum wird bei jeder Herzcontraction durch die Druckerhöhung in den Herzhöhlen comprimiert. Aber selbst wenn der Wundkanal das Septum nicht in seiner ganzen Ausdehnung, sondern nur z. T., und zwar schräg durchsetzt, ist die Gefahr einer schnellen Verblutung gering, denn die Wundränder in den Höhlen werden bei der Systole ventilartig angedrückt (s. Skizze).

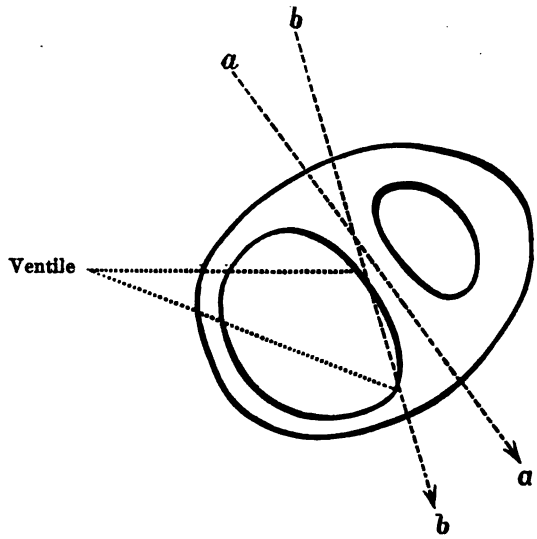

a a reiner Septumschuß.
b b schräger Septumschuß.

Es soll in dieser kurzen Mitteilung auf die noch nicht entschiedene Frage der zweckmäßigsten Eröffnung des Thorax zur Herzfreilegung nicht weiter eingegangen werden, ob man den Verlauf des Schußkanales verfolgen und die jeweilig sich entgegenstellenden Hindernisse beseitigen soll oder ob man den „Türflügelschnitt" in einer seiner verschiedenen Modifikationen aus Rücksicht auf Schonung der Pleura ausführen soll. In unserem Falle, wo die Diagnose der Blutung in die Pleurahöhle sicher, die der Herzverletzung aber unsicher war, halten wir die Verfolgung des Schußkanales und Resection der betreffenden Rippe für gerechtfertigt. Da ferner von hier aus die Herz-

beuteleröffnung und Ausräumung des Blutergusses, die Herznaht an der vorderen und hinteren Wand und schließlich die Thoraxreinigung bequem auszuführen war, so konnte man von einem größeren Eingriffe absehen.

Wenngleich der Befund bei der Operation, nämlich die geringe Blutung, geeignet ist, ihr den direkt lebensrettenden Charakter zu nehmen, so war sie doch berechtigt wegen der Gefahr der Nachblutung.

Es ist viel über die Frage gestritten worden, ob man den Herzbeutel durch die Naht schließen oder drainieren soll. Bei Stichwunden, die wohl meist mit unreinen Instrumenten beigebracht werden, halten wir die Drainage für zweckmäßig. Da aber nach den modernen Erfahrungen der Kriegschirurgie Geschosse in den allermeisten Fällen keimfrei sind, konnten wir in unserem Falle das Pericard ruhig primär schließen.

VII.

Aus der chirurgischen Klinik zu Kiel (Professor Helferich).

Beitrag zur Ätiologie der gutartigen Pylorusstenose: Pylorustenose bedingt durch Leberechinococcus.

Von

Oberarzt Dr. **Axhausen**,
komm. zur chirurgischen Klinik Kiel.

In dem klinischen Bilde des uncomplizierten Leberechinococcus gehören erhebliche Magenstörungen zu den Seltenheiten.

Das Auftreten von Völle und Druckgefühl im Epigastrium und rechten Hypochondrium, über das häufig, oft als frühes Symptom, berichtet wird, ist bei dem Sitz der Geschwulst unter dem rechten Rippenbogen nicht überraschend und ist nicht notwendig als Magensymptom aufzufassen. Fast immer ist auch die Geschwulst schon vorher oder gleichzeitig dem Kranken aufgefallen. Selten schon sind die Fälle, in denen gelegentliches Erbrechen im Verlauf der Erkrankung beobachtet wurde — immer abgesehen von den Fällen, bei denen Complicationen, wie z. B. Ruptur oder Vereiterung der Blase das klinische Bild modificieren. Fälle jener Art sind von Trousseau (1)[1]), Fagge (2), Heurteux (3) u. a. beschrieben worden; jedoch handelte es sich bei ihnen nur um vorübergehende Störungen, die keine dauernde Beeinträchtigung der Magenfunction im Sinne der Compression des Magenausgangs annehmen ließen. Allerdings sind auch in der älteren Literatur einige wenige Fälle beschrieben, in deren Verlauf andauerndes Erbrechen bei Appetitlosigkeit, Übelkeit und Aufstoßen beobachtet wurde (Boucher (4), Monod (5), Ladmiral (6), Hutchinson (7)). Immer aber handelte es sich hierbei um vorgeschrittene Stadien der Erkrankung, um gleichzeitiges Bestehen von Ascites, Ödemen, Kurzatmigkeit, Herzschwäche u. a. m.; einige der Kranken waren schon vorher punktiert worden, es bestand Fieber usw. Die

1) Die in Klammern befindlichen Ziffern beziehen sich auf das am Schlusse angefügte Literaturverzeichnis.

Magenerscheinungen traten in diesen Fällen in den Hintergrund gegenüber den sonstigen schweren Symptomen, und sie ließen eine andere Erklärung zu als die Annahme einer Passagestörung durch Compression des Magenausgangs (Stauungsgastritis, peritonitische Reizung). So waren auch in einem Falle von Richet (6), den Meißner (8) wegen der ausgesprochenen Magenstörungen für „höchst bemerkenswert" erklärte, mehrfache Punctionen der großen fluctuierenden Geschwulst vorausgegangen, die zur Infection des Blaseninhalts geführt hatten, so daß die Annahme Richets, daß das hartnäckige Erbrechen durch Compression des Magenausgangs bedingt sei, nicht völlig einwandsfrei erscheint. Unter den zahlreichen Fällen der neuen Literatur (Körte (9), Garré (10), Rasumowsky (11), Orlow (12) u. a.) sind ernstere Magenstörungen im Symptomencomplex nicht erwähnt. Gerade das symptomlose Entstehen und Wachsen der Geschwulst wird als ein Charakteristicum des Leberechinococcus beschrieben (Frerichs, Finsen, Langenbuch u. a.). Finsen (13) betont auf Grund seiner reichen, in Island gesammelten Erfahrungen, daß im Verlauf der Erkrankung „fast nie Übelkeit und Erbrechen auftrete". Die Vermutung, daß eine mit so erheblicher Geschwulstbildung in der Nachbarschaft des Pylorus einhergehende Erkrankung häufiger zur Compression des Magenausgangs und zur Passagestörung der Ingesta führen müsse, wird durch die Erfahrung so wenig bestätigt, daß in den maßgebenden Werken von Leube, Ewald, Fleischer, Fleiner, Bouveret, Boas u. a. bei der Aufzählung der Ursachen der Pylorusverengerung des Leberechinococcus nicht Erwähnung getan wird. Daß dies jedoch tatsächlich vorkommen kann, daß das klassische, durch keine anderen Symptome getrübte Bild der Pylorusstenose mit consecutiver Gastrectasie und zunehmender Cachexie durch einen Leberechinococcus hervorgerufen werden kann, bewies uns ein Fall, der in diesem Jahre in der Klinik zur Beobachtung kam und durch Operation zur Heilung gelangte. Ich habe die Beschreibung eines gleichen Falles in der Literatur nicht finden können. Eine kurze Angabe über einen Fall, der dem hier beschriebenen vielleicht gleichzustellen wäre, findet sich in der schon oben erwähnten Arbeit, die Richet durch Ladmiral veröffentlichen ließ. Es wird dort leider nur nebenbei auf einen Kranken hingewiesen, bei dem das andauernde tägliche Erbrechen fast alles Genossenen mit seinen Folgezuständen das „erste und lange Zeit einzige Symptom" blieb, so daß die Diagnose auf Pyloruscarcinom gestellt wurde, bis schließlich nach Monaten die Lebergeschwulst erkennbar wurde, nach deren operativer Eröffnung das Erbrechen vollständig aufhörte.

Wegen der Seltenheit dieses Vorkommnisses erscheint mir die Wiedergabe der Krankheitsgeschichte unseres Falles nicht ungerechtfertigt.

C. M., 26jähriger Knecht, aufgenommen 17. April 1904.

M. gibt an, bis vor 5 Monaten stets gesund und ein kräftiger Arbeiter gewesen zu sein. Seit dieser Zeit zunehmende Magenbeschwerden. Zunächst bald (½—1 Stunde) nach den Mahlzeiten Gefühl von Fülle und Druck in der Magengegend, das allmählich wieder nachließ. Zunahme dieses unbequemen Gefühls; Hinzutreten von krampfartigen Schmerzen, so daß M. sich durch selbsterzeugtes Erbrechen (Finger in den Hals!) Erleichterung zu schaffen suchte. Nach reichlichem Erbrechen völliges Aufhören der Beschwerden und Hungergefühl. Zunächst arbeitete M. noch; Aufgabe der Arbeit vor 2 Monaten wegen zunehmender Abmagerung und Schwäche. Seit 4 Wochen erfolgt Erbrechen täglich spontan; gewöhnlich erbricht M. abends, was er am Tage genossen hat. Seit 14 Tagen sollen häufiger schmerzhafte Wadenkrämpfe aufgetreten sein. Anderweitige Beschwerden nicht vorhanden. Ärztliche Behandlung — auch mit Magenspülungen — ohne Erfolg. Der Arzt sagte ihm, daß ein Verschluß des Magenausgangs vorläge, und schickte ihn in die medizinische Klinik, von wo er wegen „gutartiger Pylorusstenose" zur Operation der chirurgischen Klinik überwiesen wurde.

Der starkknochige Mann befand sich im Zustande äußerster Abmagerung. Gewicht bei 1,67 m Körpergröße 51 kg. Fettpolster fast ganz geschwunden; Haut trocken und in großen Falten abhebbar; Muskulatur schlaff und dünn. Die Brustorgane bieten keine Besonderheiten.

Der Leib ist etwas eingezogen und gespannt Leberdämpfung liegt in den regelrechten Grenzen, insbesondere ist der untere Rand am rechten unteren Rippenbogen durch Percussion festzustellen. Nirgends Schwellung sichtbar. Gelegentlich ausgesprochene peristaltische Bewegungen in der Magengegend sichtbar. Deutliches Plätschergeräusch. Bei Aufblähung des Magens sichtbare Vortreibung der ganzen linken Oberbauchgegend; die untere Grenze steht 3 Querfingerbreit unterhalb der Nabelhöhe. Bei sorgfältiger Betastung des Leibes, die durch Anspannung der Recti erschwert wird, fühlt man im Epigastrium ganz in der Tiefe eine unbestimmte Resistenz, die den Winkel zwischen Schwertfortsatz und den beiden Rippenbögen etwa in Kleinhandteller-Ausdehnung ausfüllt. Wegen des Sitzes der Resistenz hart am Knochenrande und in der Tiefe der Bauchhöhle sind Einzelheiten nicht festzustellen. Die Atmung scheint sie nicht wesentlich zu beeinflussen; die Betastung soll schmerzhaft sein. Urin klar, eiweißfrei.

Abends spontanes Erbrechen von äußerst reichlichen, braun gefärbten, säuerlich riechenden, stark angedauten Massen. Magenspülung. Am nächsten Morgen Probemahlzeit. Die Ausheberung beweist die motorische Insufficienz. Der reichliche, angedaute Inhalt reagiert stark sauer. Reichlich freie Salzsäure vorhanden, Gesamtacidität auf HCl berechnet 1,46 ‰. Keine Milchsäure.

19. April. Operation in Chloroform-Sauerstoffnarkose (Geheimrat Helferich).

Medianschnitt zwischen Nabel und Schwertfortsatz. Die eingeführte

Hand fühlt in der Gegend des Pylorus und oberhalb davon einen kleinkindskopfgroßen, kugligen, prall-elastischen Tumor. Erweiterung des Schnittes vom Schwertfortsatz bis dicht an den Nabel. Der untere Rand des rechten Leberlappens kommt nicht unter dem Rippenbogen zum Vorschein; nur der Fundus der Gallenblase überragt ihn um etwa zwei Querfinger; unter dem linken Rippenbogen wird ein schmaler Streifen des linken Leberlappens sichtbar; die kleine Curvatur des Magens erscheint nach abwärts und links gedrängt. Zwischen dem Fundus der Gallenblase, dem sichtbaren Streifen des linken Leberlappens und der kleinen Curvatur wird der Tumor sichtbar, der nach unten zu sich halbkugelig begrenzt und dabei den Pylorusteil des Magens und den Anfangsteil des Duodenums überdeckt, der nach oben sich in die untere Thoraxapertur hinein, in die Tiefe nach der Gegend der Porta hepatis und bis zur Wirbelsäule erstreckt. Die feste, bindegewebige Kapsel des cystischen Tumors ist mit den begrenzenden Gebilden durch ziemlich feste Verwachsungen verbunden. An der Stelle des Zusammenhanges mit dem linken Leberlappen sieht man die Kapsel allmählich in das — zunächst atrophische — Lebergewebe direkt übergehen. Abschluß des ganzen Gebietes durch Mullstücke. Ablösung des Tumors. Bei dem Versuch, die festen Verbindungen gegen den Magen hin zu lösen, birst die Wandung des Tumors. Entleerung von ca. 400 bis 500 ccm unter hohem Druck stehender, wasserklarer Flüssigkeit. Nach möglichster Entfernung derselben Fassen der jetzt schlaffen Bindegewebskapsel mit Klemmen von der Öffnung aus. Dabei sieht man in der Tiefe die zusammengefaltete Mutterblase. Entfernung derselben. Fortsetzung der Ablösung. Dabei werden die zur Porta hepatis ziehenden Gebilde (V. portae, A. hepatica und Ductus choledoch.) in größerer Ausdehnung freigelegt. Da der Sack ihnen ganz in die Tiefe bis zum Hilus folgt, wird von der Totalexstirpation Abstand genommen. Resektion des freigemachten, größeren Teiles. Der zurückbleibende Teil wird abgeschabt und mit Jodlösung betupft. Von hier aus wird ein Jodoformgazestreifen zum oberen Wundwinkel herausgeleitet. Der jetzt freiliegende Pylorus zeigt keine nachweislichen Veränderungen. Etagennaht der Bauchwunde.

Heilverlauf ungestört.

4. Tag. Beim Anheben des Tampons fließen etwa 10 ccm galligen Sekrets aus der Öffnung. Einlegen eines Drains, das am

8. Tag wegen Fehlens neuen Gallenflusses entfernt werden konnte.

12. Tag. Entfernung des mehrfach gelockerten Tampons.

Erbrechen nach der Operation nicht wieder aufgetreten; Appetit so stark, daß Pat. „nicht satt zu bekommen ist".

Entlassung fünf Wochen nach der Aufnahme mit völlig verheilter Wunde und in vortrefflichem Allgemeinzustand. Gewichtszunahme 12 kg.

Nach dem Operationsbefunde konnte schon ein Zweifel darüber, daß die Pylorusverlegung allein durch die besondere Wachstumsart und die Lokalisation der Echinococcusblase hervorgerufen war, kaum bestehen. Der glänzende Erfolg der Operation brachte die Bestätigung dafür. Das gleichsam gestielte Wachstum aus dem

linken Leberlappen heraus, die Lage vor dem Pylorusteil des Magens und dem angrenzenden Teil des Duodenums, die Fixation der Geschwulst durch Verwachsungen mit den benachbarten Gebilden müssen die Compression des Magenausganges zwischen Tumor und Wirbelsäule bewirkt haben. Das allmähliche Wachstum der Blase erklärt zwanglos die allmähliche Zunahme der Stenosenerscheinungen. Auf der anderen Seite war die Wachstumsart und Lage der Blase von günstiger Bedeutung für die Operation. Allerdings mußte von der Idealmethode der vollständigen Enucleation (Pozzi, Löbker) wegen der Tiefe des Operationsterrains und der gefährlichen Nähe des Leberhilus abgesehen werden. Immerhin konnte der weitaus größte Teil der Kapsel reseciert werden, und es wurde die partielle Enucleation mit der Bobrowschen Methode der einfach geschlossenen Behandlung combiniert. Gegen die Möglichkeit des Recidivs, die von mancher Seite der Bobrowschen Methode entgegengehalten wird, wurde nach Tuffier's Vorschlage das Abschaben und Betupfen der Kapselinnenfläche mit keimtötender Substanz zu Hilfe genommen, nur daß statt des von Tuffier empfohlenen Sublimats Jod in Anwendung kam, das zu gleichem Zweck in Gestalt des Jodoforms bei gleichzeitiger geschlossener Behandlung schon von Billroth benutzt wurde.

Der vorliegende Fall zeigt besonders schön die Überlegenheit der modernen chirurgischen Behandlung des Echinococcus. Bei dem schweren Allgemeinzustand des Pat., der sich besonders auch in den Tetanie-ähnlichen klonischen Krämpfen an den unteren Extremitäten äußerte, erscheint es fraglich, ob er das Eiterungsstadium der offenen Methode überwunden haben würde.

Literaturverzeichnis.

1) Trousseau, Spitalszeitung. 1863. 45.
2) Fagge, Guys Hosp. Rep. 3. Ser. VI. p. 174.
3) Heurteux, Gaz. des hôp. 1864. 34.
4) Boucher, L'union med. 1866. 122, 125.
5) Monod, Gaz. hebdom. 2. Ser. IX. 29.
6) Ladmiral (Richet), Gaz. des hôp. 1872. p. 369.
7) Hutchinson, Brit. med. Journ. 1864. 20. Febr.
8) Meißner, Schmidt's Jahrb. 164. Bd. S. 199.
9) Körte, Bruns' Beiträge. XXIII. 2. S. 253.
10) Garré, Ebenda. XXIV. S. 227.
11) Rasumowsky, Langenbecks Archiv. 63. Bd. S. 206.
12) Orlow, Deutsche Zeitschr. f. Chirurgie 60. Bd. S. 439.
13) Finsen, Zur Kenntnis der in Island endemischen Echinococcenkrankheit. Leipzig 1867.

VIII.

Aus der chirurgischen Universitätsklinik zu Bern (Prof. Kocher).

Endresultate der Radicaloperation von Hernien, speciell der Inguinalhernien.

Von

Polina Daiches
in Sumy, Gouvern. Charkoff.

I.

Von der großen Zahl gegenwärtig üblicher Operationsmethoden der Inguinalhernien stehen zwei Kategorien im Vordergrund: Diejenigen mit Kanalschnitt nach Bassini bezw. dessen verschiedenen Modifikationen, zweitens die Operationsmethoden ohne Kanalschnitt nach Kocher und Anderen. Die neueste Modifikation von Kochers Hernienoperationen — die Invaginationsverlagerung — wurde in den letzten Jahren besonders eifrig in der Berner Klinik gepflegt, so daß die Zahl anderer Operationsmethoden in den Hintergrund trat. Ich habe 204 freie Hernien zusammengestellt, die in der Berner Klinik im Zeitraum von September 1898 bis Januar 1900 operiert wurden. Darunter waren 96 Fälle, die nach der Methode der Invaginationsverlagerung operiert wurden, 53 Fälle der alten Methode ohne Kanalschnitt, 35 Fälle mit Kanalschnitt und schließlich 20 Bauchhernien.

Um den Wert jeder Methode zu beurteilen, müssen wir die Zahl der Dauerheilungen feststellen und Vergleiche aus der Literatur herbeiziehen. In diesem Zwecke ergriff ich die Gelegenheit, das Material, das mir von Herrn Prof. Kocher dargeboten wurde, zu studieren und die Dauerheilungen auf brieflichem Wege zu ermitteln. Ich muß noch vorausschicken, um die Dauerresultate richtig würdigen zu können, daß in der erwähnten Periode die meisten Hernienoperationen von den Assistenten der Klinik ausgeführt wurden, die wenigsten von Herrn Professor Kocher selbst. Es ist klar, daß eine Operationsmethode in den Händen eines und desselben Operateurs die sichersten Dauerfolge zeitigen kann, während sie in den Händen von Chirurgen, die eine Methode zum ersten Male anwenden, weniger gut

gelingt. Für die Dauerresultate der 204 Operationen sind neben geübten Assistenten eine Anzahl von Anfängern verantwortlich, immerhin kann man dabei sehen, was die Methode rein als solche leisten kann.

II.

Unsere Tabellen zeigen, daß die Krankengeschichten der 204 freien Hernien von 170 Patienten herrühren. Nach Geschlecht und Art des Bruches verteilen sie sich folgendermaßen. Es kamen zur Operation 139 Männer mit 168 Hernien und 31 Frauen mit 36 Hernien. Die Hernia ing. ext. wurde an 124 Patienten 139 mal operiert. Hernia ing. directa 17 mal an 15 Patienten. Hernia umbilicalis 10 mal, Hernia epigastrica 7 mal, Hernia ventralis 3 mal. Gleichzeitig bilaterale Hernien hatten 15 Patienten, gleichzeitige Inguinal-Crural und Umbilical-Hernien hatten 5 Patienten. Davon litten an:

„1 Ing.- und 1 Cruralhernie . . . . 2 Patienten
„2 Ing.- und 2 Cruralhernien . . . 2 Patienten
„1 Ing.- und 1 Umbilicalhernie . . 1 Patient
„1 Umbil.- u. 2 Cruralhernien . . . 1 Patient

Was das Alter der Patienten anbetrifft, so kamen zur Operation im Alter

„bis zu 3	Jahren . . .	10	Patienten
von „3—15	= . . .	22	=
= „15—20	= . . .	16	=
= „20—30	= . . .	35	=
= „30—40	= . . .	30	=
= „40—50	= . . .	22	=
= „50—60	= . . .	20	=
= „60—70	= . . .	9	=
= „70—75	= . . .	6	=

Der jüngste Patient war 17 Wochen alt, der älteste 72 Jahre. Die größte Zahl der operierten Hernien fällt in das Alter von 20 bis 30 Jahren. In diesem Alter gehören die meisten Patienten den arbeitenden Klassen und sind den stärksten Anstrengungen ausgesetzt, was die größere Zahl der in diesem Alter operierten Fälle bedingt. Was die Indikationen anbetrifft, nach welchen operiert wurde, so ist die häufigste der Wunsch der Patienten selbst. In Folge der Unfallsversicherung sind Männer, die sich einem bestimmten Beruf widmen wollen, wie Eisenbahnbeamte, Militär oft gezwungen von ihrem Leiden sich operativ befreien zu lassen, um eine Stelle zu erhalten.

Dank den Fortschritten der Wundbehandlung ist die Lebensgefahr der Hernienoperationen auf ein Minimum herabgesetzt. Die Technik der Ausführung der Hernienoperationen in der Berner Klinik ist sehr einfach und besteht im folgenden: Dampfasepsis, Bromaethylaethernarkose, Sublimatseide, Handschuhe. Die Nachbehandlung der operierten Hernien besteht nur im Anlegen eines einfachen Colloidalverbandes. Es wird kein Drainrohr eingelegt. Die Nähte werden am dritten Tage entfernt. Die Frist, nach welcher die Patienten aus dem Spital entlassen werden könnten, beträgt durchschnittlich sieben Tage. Die Patienten erhalten kein Bruchband.

Wie neuere Arbeiten aus der Berner Klinik zeigen, ist die Prozentzahl der Infektionen bedeutend reduciert werden. Im Jahre 1895, 1897 und 1898 sind je 13,6—8,7—5,7 Proz. Störungen des Wundverlaufes vorgekommen. Bei unseren 204 Fällen sind bloß 2 Infektionen zu verzeichnen, gleich 0,98 Proz. In allen übrigen Fällen ist tadellose Primaheilung im strengsten Sinne des Wortes vermerkt. Die statistische Übersicht von Pott (Deutsche Zeitschrift für Chirurg. 1903) ergibt auf 23519 Operierte 212 Todesfälle, in Prozenten 0,9. Wir haben auf unsere 204 Operationen 2 Todesfälle, von diesen einen infolge einer Infektion zu verzeichnen, was 0,98 Proz. ausmacht. Die statistischen Arbeiten aus der Berner Klinik von Beresowsky[1]) und Lebensohn[2]), welche 111 Hernien nach Verlagerungsmethode zusammenstellten und die von Hirschkopf, welcher 236 Hernien im Zeitraum 1896—1898 umfaßt, haben keinen einzigen Todesfall zu verzeichnen. In der Kieler Klinik operierte Wehler[3]) nach Kochers Methode von 1895—1896, 25 Hernien ohne Todesfall. Was ist der Grund der Todesfälle vom Jahre 1899 nach meiner oben ausgeführten Zusammenstellung? Sehen wir die Krankengeschichten näher an, um ein Urteil zu fällen, inwiefern wir die Todesfälle der Wahl der Operationsmethode zuschreiben können. Im Fall 80 war der Patient 72 Jahre alt und Potator. Derselbe hat 3 mal Lungenentzündung, 2 mal Typhus durchgemacht. Man sieht wohl, daß der 72jährige Patient nicht geeignet war für eine Operation, welche Methode man auch hätte anwenden wollen. Der Patient wurde beiderseits operiert. Rechts heilte die Wunde p. primum, links inficierte sich die Wunde drei Tage nach der Operation. Am sechsten Tage p. op. erfolgte der exitus letalis infolge eitriger Peritonitis. Im Falle 117 ist der Exitus 6 Tage nach der Operation durch Lungenembolie erfolgt. Wie man

1) Deutsche Zeitschr. f. Chirurgie. 1895.
2) Lebensohn, Inaug.-Diss. Bern 1898. Deutsche Zeitschr. f. Chirurg. 1900.
3) Brit. med. Journ. 1898. II.

sieht, entfernt sich die Prozentzahl an Todesfällen unserer Statistik (0,98 Proz. wie oben angegeben wurde) nicht von derjenigen der Zusammenstellung von Pott, der 0,9 Proz. Todesfälle fand.

Was die einzelnen Operationsmethoden anbetrifft, so wollen wir sie gesondert betrachten. Die am häufigsten geübte Invaginationsverlagerung[1]) wurde 96 mal ausgeführt. Von 6 Patienten haben wir hinsichtlich der Endresultate keine Antwort erhalten. Die übrigen 90 Fälle verteilen sich folgendermaßen: 75 Inguinal — 15 Cruralhernien. Die 75 Inguinalhernien haben zwei Recidive zu verzeichnen, in Prozenten 2,6 Proz. Keinen Erfolg der Radicaloperationen haben wir in Nr. 127 und Nr. 136 Tab. I. Im Fall Nr. 136 wurde der Patient wegen Hernia recidiva dextra operiert. Das erste Mal trat das Recidiv ½ Jahr nach der Operation ein. Zum zweiten Male bekam er Recidiv ein Jahr nach der Recidivoperation. Nach den Angaben des Patienten mußte er stets schwere Arbeit verrichten. Im Falle Nr. 127 wurde der 21 Monate alte Patient wegen Hernia ing. sinistra und Hernia umbilicalis operiert. Die Hernia umbilicalis heilte vollständig. Links bekam der Patient ein Recidiv. Schon sechs Wochen vor der Operation, über die wir zu berichten haben, war derselbe Patient wegen Hernia inguinalis dext. operiert. Wie ersichtlich ist, war der kleine Patient mit multiplen Hernien belastet nnd hatte nach den Angaben des Arztes, der eine Nachuntersuchung des Kleinen vornahm, beständig Husten. Diese Faktoren: einmal der beständige Husten, der die Bauchpresse anspannt, dann namentlich die verminderte Widerstandsfähigkeit der Bauchwand, wie sie sich in den multiplen Hernien kundgiebt, erklären das Auftreten eines Recidivs zur Genüge. Die 15 Cruralhernien haben zwei Recidive, davon kam ein Recidiv durch Unfall zustande. Diese Patientin Nr. 17 Tab. III wurde wegen Hernia cruralis dextra operiert. Sie erlitt einen Unfall unmittelbar nach der Operation infolge Umstürzen des Bettes im Aufzuge. Drei Wochen p. operationen bekam die Patientin Recidiv, da infolge des Sturzes die Nähte auseinander gingen. Erst zwei Jahre nach der ersten Operation ließ sich die Patientin wieder operieren und ist jetzt nach dem Bericht des Arztes vollständig geheilt. Diesen Fall können wir nicht der Operationsmethode zur Last legen, und wenn wir von diesem Falle absehen, so haben wir auf die 15 Cruralhernien nur ein Recidiv Nr. 26, Tab. III. Die Patientin wurde wegen Hernia cruralis dextra operiert. Das Recidiv bekam die Patientin nach ihren Angaben infolge des Tragens schwerer Lasten erst zwei Jahre nach der Operation.

---

1) Th. Kocher, Chirurgische Operationslehre. 4. Auflage 1902. Methode c.

Nach der alten Methode[1]) mit hoher Abtragung des Sackes und Kanalnaht wurde 35] mal operiert. 5 Patienten bekamen Recidive, was einer Prozentzahl von 14,2 entspricht. Nach Bassini 35 Fälle mit 2 Recidiven, in Prozenten gleich 5,7. Die laterale (Methode C) Verlagerungsmethode wurde nur in 18 Fällen ausgeführt. Zwei Patienten bekamen Recidive.

In Nr. 97 bekam der Patient sein Recidiv 2 Jahre nach der Operation. Über die Dauerresultate der lateralen Verlagerungsmethode wurden schon eine Anzahl Zusammenstellungen gemacht, sodaß unsere jetzigen 18 Fälle von lateraler Verlagerung kaum in Betracht gezogen werden können. Die ersten statistischen Arbeiten von Beresowsky und Lebensohn berichten über 111 Hernienoperationen nach lateraler Verlagerungsmethode mit 4 Recidiven, also 3,6 Proz. Hirschkopf stellte 42 Fälle dieser Methode zusammen ohne Recidiv. Aus der Klinik Carle berichtet Galeazzi[2]) über 239 Fälle dieser Methode mit 5,02 Proz. Recidive.

Die Münchener Klinik veröffentlicht durch Gabler[3]) 54 Fälle, die nach der lateralen Verlagerungsmethode operiert wurden, mit 91 Proz. Dauerheilungen oder 9 Proz. Recidive.

Steinmann[4]) berichtet über 53 Fälle, die nach Kochers Verlagerungsmethode von Dr. Schulze-Berge zu Oberhausen operiert wurden. Davon wurden 44 Fälle bei der Nachuntersuchung recidivfrei gefunden. Gesamtzahl der von mir gesammelten seit 1895—1900 nach Kochers Verlagerungsmethode operierten Hernien umfaßt 508 Hernien mit 23 Recidiven gleich 4,5 Proz. Wir sehen, daß die laterale Verlagerungsmethode auch in den Händen anderer Chirurgen nicht bloß ebenso gute, sondern bessere Resultate ergibt, als andere Methoden. Es ist hier zu bemerken, daß die Grenzen, in denen operiert wird, von Prof. Kocher weniger eng gezogen werden, als von anderen Chirurgen, wie es sich schon aus einem Vergleich des Alters der Patienten ergibt. So berichtet Goldner[5]) über 800 Radikaloperationen nach Bassini und Hilgenreiner[6]) aus der Prager chirurg. Klinik über 471 freie Brüche. Die beiden geben das Alter 50—58 Jahre an als obere

1) Th. Kocher, Chirurgische Operationslehre. 1902. Methode a.
2) Zentralbl. f. Chirurgie. 28. Bd. 1901.
3) Inaug.-Diss. München 1898.
4) Inaug.-Diss. Bonn 1897.
5) Archiv f. klin. Chirurgie. 68. Bd. 1903.
6) Beiträge z. klin. Chirurgie. 21. Bd. 1904.

Grenze, bis zu welcher die Radikaloperation als indiciert galt. In unserer Zusammenstellung ist der älteste Patient 72 Jahre alt.

Die erste Zusammenstellung der Invaginationsverlagerung wurde in der Berner Klinik von Hirschkopf gemacht. Seine Ergebnisse: 83 Fälle zeigen 1 Recidiv, gleich 1,2 Proz. Recidive. Die unsrige: 75 Inguinalhernien und 15 Cruralhernien 3 Recidive, gleich 3,3 Proz. Recidive.

Ich muß bemerken, daß unsere Fälle betreffen: die Dauerheilungen, die erst nach 5 Jahren brieflich kontrolliert wurden, bei Hirschkopf wurde die Nachuntersuchung schon nach 1—2 Jahren angestellt, ferner wiederhole ich die im Text angeführte Bemerkung, dass die wenigsten Operationen in dem Zeitraum 1898—1900 von Professor Kocher selbst ausgeführt wurden. Diese Faktoren beeinflussen unsere neuen Resultate zweifellos ungünstig.

Zum Schluß möchte ich noch eine vergleichende Übersicht unserer Fälle hinsichtlich der Dauerheilungen mit der großen Zusammenstellung von Pott geben:

I. Ergebnisse nach Pott's Zusammenstellung.

1. Leistenhernien:

a) Methoden ohne Kanalschnitt . . . . 71,6 Proz. Dauerheilungen
von diesen Kochers laterale Verlagerungsmethode . . . . . 92,6 = =
von diesen Invaginationsverlagerung . 92,3 = =
b) Methoden mit Kanalschnitt . . . . 88,4 = =
davon nach Bassini mit Kanalschnitt . 90,1 = =

2. Bauchhernien . . . . . 54,7 Proz. Dauerheilungen

II. Ergebnisse der Berner Chirurg. Klinik.

1. Leistenhernien:

a) Kochers laterale Verlagerungsmethode seit 1895—1900
508 Fälle — 23 Recidive = 4,5 Proz. Recidive oder
508 „ — 23 „ . . . . . 95,5 Proz. Dauerheilungen

b) Invaginationsverlagerung seit 1896—1900

I. Zusammenstellung von Dr. Hirschkopf:

83 Fälle — 1 Recidiv = 1,2 Proz. Recidive
die unsrige 90 „ — 3 „ = 3,3 „ „
173 Fälle — 4 Recidive = 2,3 Proz. Recidive
Dauerheilungen 97,7 Proz.

2. Die von mir zusammengestellten 20 Bauchhernien haben kein Recidiv zu verzeichnen, also 100 Proz. Dauerheilungen.

Wie aus der vergleichenden Statistik hervorgeht, sind nach den Methoden von Kocher, im Vergleich zu den anderen Methoden mit Kanalschnitt, besonders der Methode nach Bassini, mehr Dauerheilungen erzielt worden.

Schließlich erfülle ich die angenehme Pflicht, meinem hochverehrten Lehrer, Herrn Prof. Th. Kocher, für die gütige Überlassung des Materials hier meinen herzlichen Dank auszusprechen.

Tabelle I. Herniae inguinals externae.

No. 1. B. F., 22 J., H. dextra, haselnußgroß, reponibel. Op. am 10. entl. am 22. Okt. 98. Bruchpforte für die Fingerkuppe durchgängig. Invaginationsverlagerung. Links: Varicocele. Excision der Venae spermat. Operateur: Kocher. Heilung p. pr. Kein Recidiv.

No. 2. W. W. Kellner, 19 J., H. dextra. Op. am 10. entl. 18. Okt. 98. St.: Scrotal, reponibel. Bruchpforte für einen Finger durchgängig. Op.: Invaginationsverlagerung. Bruchsack leicht isolierbar, zeigt am Ende eine Narbe. Operateur: Kocher. Heilung p. pr. Kein Recidiv.

No. 3—4. L. D. 22 J., Schmid. H. beiderseitig. Op. am 18. Okt.; entl. 27. Okt. 98. Status rechts: Der vordere Leistenring für den Finger passierbar. Bruch besteht seit 5 Jahren. Links seit 3 Jahren. Op.: rechts. Invaginationsverlagerung. Über dem Hoden eine kleine Hydrocele vaginalis — platzt beim Luxieren. Bruchsack schwierig isolierbar. Derselbe zeigt schwartige Verdickungen. Invagination und Verlagerung. Drainage. Links alte Methode. Spaltung der vorderen Kanalwand. Bruchsackkegel wird hoch ligirt. Vordere Kanalwand mit 5 Knopfnähten vereinigt und verkürzt. Operateur: Assistent. Heilung p. pr. Rechts kein Recidiv. Links Recidiv.

Nr. 5. W. O. 21 J., Bäcker. H. sinistra. Op. am 19. Okt., entl. 27. Okt. 98. Status: Scrotal. Pflaumengroß, leicht reponibel. Bruchpforte für einen Finger durchgängig; seit 2 Jahren. Op.: Invaginationsverlagerung. Operateur: Assistent. Heilung p. p., kein Recidiv.

Nr. 6. L. F. 22 J., Metzger. H. dextra. Op. am 19. Okt., entl. 27. Okt. 98. Status: Scrotal. Leicht reponibel. Bruchpforte für 2 Finger durchgängig; seit 5 Monaten, infolge eines Traumas. Op.: Invaginationsverlagerung. Operat.: Assistent. Heilung p. pr.

Nr. 7. M. M. 20 J., Conditor. H. sinistra. Op. am 22. Okt., entl. 6. Nov. 98. Status: Scrotal, reponibel. Bruchpforte für Zeigefinger durchgängig. Bruch seit 3 J. Behandelt mit Alkoholinjektion. Op. Bassini mit Invaginationsverlagerung. Langer Schnitt auf den Leistenkanal. In der Unterhaut zeigt sich schmutzig grüne derbe Masse. Man kann sich nicht über den annulus externus und Samenstrang orientieren. Daher der Leistenkanal aufgeschnitten und ein 5 — 6 cm lang unveränderter Bruchsack freigelegt. Invagination u. Verlagerung. Op.: Kocher. Heilung p. pr. Kein Recidiv.

Nr. 8. R. J. 72 J., Schuster. H. magna sin. Op. am 25. Okt., entl. 4. Nov. 98. Status: Scrotal. zwei Handtellergrösse, reponibel. Bruchpforte für einen Finger durchgängig; seit 12 Jahren. Op.: alte Methode. Bruchsack dick, mit der Tunica vaginalis communis verwachsen. Spaltung der vorderen Kanalwand. Abtragen des Bruchsackes. Kanalnaht. Op.: Dr. A. Kocher. Heilung p. pr. Kein Recidiv.

Nr. 9. M. F. 10 J., Schüler. H. sin. Op. am 26. Okt., ent. 5. Nov. 98 Satus: Scrotal. Kleinhühnereigröße, reponibel. Bruchpforte für 2 Finger durchgängig. Bruch congenital. Op. Invaginationsverlagerung. Operat.: Assistent Heilung p. pr. Kein Recidiv.

Nr. 10. W. J. 46 J., Taglöhner. H. sin. Op. 29. Okt., entl. 6. Nov. 98. Status: Scrotal, hühnereigroß, reponibel. Bruchpforte für einen Finger durchgängig. Bruch besteht 3 Jahre. Incarcerationserscheinungen. Op.: Invaginationsverlagerung. Operat.: Assistent. Heilung p. pr. Patient hat noch Hernia crural. dextra. Kein Recidiv.

Nr. 11. A. J. 57 J., Handlanger. H. dextra. Op. am 29. Okt., entl. 6. Nov. 98. Status: Scrotal. Mannesfaustgröße, im Liegen reponibel. Bruchpforte für einen Finger passirbar; seit 20 Jahren. Op.: Invaginationsverlagerung. Operat.: Assistent. Heilung p. pr. Kein Recidiv.

Nr. 12. G. M. 28 J., Köchin H. dextra. Op. am 1. Nov., entl. 21. Nov. 98. Status: Labial, Kleineigroß, reponibel. Bruchpforte für die Fingerkuppe durchgängig. Op.: alte Methode mit Modifikation der Alexanderschen Operation. In der Bruchsackwand Lig. rotundum. Lg. rotundum an der obern Wand fixirt. Links Lg. rotundum durchgeschnitten, dessen distales Ende nach Art der Invaginationsverlagerung durch eine Fascienöffnung gezogen und fixiert. Operat.: Kocher. Heilung p. pr. Kein Recidiv.

Nr. 13. T. L. 25 J., Parkettarbeiter. H. sin. Op. 1. Nov., entl. 11. Nov. 98. Status: Scrotal, Haselnußgröße, reponibel. Bruchpforte für den Zeigefinger passierbar; seit 12 Jahren. Op. nach Lucas Championnière Retentio testis. Fixation des Hodens ins Scrotum. Operat: Kocher. Heilung p. p. Kein Recidiv.

Nr. 14. R. J. 22 J., Schindelmacher. H. dextra. Op. am 5. Nov., entl. 14. Nov. 98. Status: Scrotal, Faustgroß, reponibel. Bruchpforte für einen Finger durchgängig; seit 6 Jahren. Op.: Invaginationsverlagerung. Operat.: Assistent. Heilung p. pr. Kein Recidiv.

Nr. 15. R. P. 37 J., Magaziner. H. dextra. Op. am 5. Nov., entl. 18. Nov. 98. Status: Scrotal. Hühnereigroß, reponibel. Bruchpforte für zwei Finger passierbar; seit 5 Wochen. Op.: alte Methode. Kanalnaht. Operat.: Assistent. Heilung p. pr. Pat. hat auch H. cruralis dextra. Kein Recidiv.

Nr. 16. W. Chr. 25 J., Landarbeiter. H. dextra. Op. 9. Nov., entl. 17. Nov. 98. Status: Scrotal, faustgroß, reponibel. Bruchpforte für zwei Finger durchgängig. Op.: Invaginationsverlagerung. Operat.: Assistent. Heilung p. pr. Kein Recidiv.

Nr. 17. G. E. 15 J., Müllerlehrling. H. dextra. Op. 9. Nov., entl., 17. Nov. Status; Walnußgroß, leicht reponibel. Bruchpforte läßt die Spitze des Zeigefingers eindringen. Op.: Invaginationsverlagerung. Operat.: Assistent Heilung p. pr. Herniendisposition links. Kein Recidiv.

Nr. 18. B. J. 3. J. H. sinistra. Op. 15. Nov., entl. 23. Nov. 98. Status: Scrotal, Sanduhrform, reponibel. Bruchpforte für den kleinen Finger

durchgängig. Op.: Invaginationsverlagerung. Bruchsack 8 cm. lang. Operat.: Assistent. Heilung p. pr. Kein Recidiv.

Nr. 19. W. G. 2 J. H. dextra. Op. 15. Nov., entl. 23. Nov. 98. Status: Scrotal, Sanduhrform, reponibel. Bruchpforte für Zeigefinger leicht durchgängig. Op.: Invaginationsverlagerung. Bruchsack dünn, läßt sich 7 cm. vorziehen. Operat.: Assistent. Heilung p. pr. Kein Recidiv.

Nr. 20. J. J. 1. J. H. dextra. Op. 15. Nov., entl. 23. Nov. 98. Status: Scrotal, sanduhrförmig, reponibel. Bruchpforte für den Zeigefinger leicht durchgängig. Op.: alte Methode. Bruchsack dünn. Operat.: Assistent. Heilung p. pr. Kein Recidiv.

Nr. 21. B. O. 19 J., Bäcker. H. dextra. Op. 21. Nov., entl. 29. Nov. 98. Status: Scrotal, hühnereigroß, reponibel. Bruchpforte für die Spitze des Zeigefingers durchgängig; seit 1 Jahr. Op.: Invaginationsverlagerung. Operat.: Assistent. Varicocele sinistra: Excision d. Venen. Verkürzung der Tunica vaginalis communis. Heilung p. pr. Kein Recidiv.

Nr. 22. H. P., 19 J., Mechaniker. H. dextra congenita. Op. 22. Nov., entl. 1. Dez. 98. Status: Scrotal, im Stehen nicht ganz reponibel. Op.: Invaginationsverlagerung. Bruchsack geht in die Tunica testis propria über. Inhalt adhärentes Netz. Opert. Kocher. Heilung p. pr. Kein Recidiv.

Nr. 23. G. J., 26 J., Metzger. H. dextra. Op. 26. Nov., entl. 4. Dez. 98. Status: Scrotal, zweifaustgroß; nicht reponibel. Seit 3 Jahren. Op.: alte Methode. Operat.: Assistent. Heilung p. pr. Kein Resultat.

Nr. 24. F. J., 37 J., Landwirt. H. dextra. Op. 26. Nov., entl. 8. Dez. 98. Status: Scrotal, walnußgroß, reponibel. Bruchpforte für zwei Finger durchgängig; seit 10 Jahren. Operation nach Bassini. Processus vermiformis im Bruchsack. Resektion des Processus. Operat.: Assistent. Heilung p. pr. Kein Recidiv.

Nr. 25. R. F., 30 J., Melker. H. sin. Op. 20. Nov., entl. 11. Dez. 1898. Status: Scrotal, Hühnereigroß, nicht ganz reponibel; seit 10 Jahren. Op.: alte Methode. Heilung p. pr. Operat.: Assistent. Kein Recidiv.

Nr. 26. B. K., 23 J., Melker. H. dextra. Op. 26. Nov., entl. 4. Dez. 98. Status: Scrotal, walnußgroß, reponibel. Op.: Verlagerungsmethode. Die Invagination ist wegen der Verdickungen unmöglich; der Bruchsack wird deshalb nur verlagert. Operat.: Assistent. Heilung p. pr. Links Herniendisposition. Kein Recidiv.

Nr. 27. P. G., 48 J., Säger. H. dextra und Hydrocele. Op. 30. Nov. Status: Scrotal, die Länge beträgt 20 cm, die Breite 14 cm, reponibel nur zum Teil. Bruchpforte für 3 Finger passierbar. Op.: alte Methode. Bruchsack dick, Inhalt Dickdarm. Operat.: Assistent. Heilung p. pr. Hämatom.

Nr. 28. S. F., 20½ J., Pferdewärter. H. dextra incipiens. Op. 5. Dez., entl. 13. Dez. 98. Status: Scrotal, walnußgroß, reponibel. Bruchpforte für den Zeigefinger durchgängig. Der Bruch ist vor zwei Monaten entstanden. Op. nach Bassini. Beim Vorziehen des Samenstranges keine Bruchpforte zu finden. Bruchsack dünn. Operat.: Kocher. Heilung p. pr. Kein Recidiv.

Nr. 29. Claudon E., 21 J., Tapezierer. H. dextra. Op. 5. Dez., entlassen 13. Dez. 98. Status: Scrotal, hühnereigroß, beim Husten vortretend. Bruchpforte für den Zeigefinger passierbar; seit 2 Jahren. Op.

nach Bassini. Bruchsack verwachsen. Operat.: Kocher. Heilung p. pr. Links vor 1 Jahr Retentio testis operiert. Kein Recidiv.

Nr. 30. W. G., 21 J., Landwirt. H. dextra. Op. 6. Dez., entl. 13. Dez. Status: Scrotal, hühnereigroß, reponibel; seit 2 Jahren. Op. nach Bassini. Im Bruchsack adhärentes Netz. Operat.: Kocher. Heilung p. pr. Kein Recidiv.

Nr. 31. H. A., 27 J., Maurer. H. sin. Varicocele. Op. 7. Dez., entl. 15. Dez. 98. Status: Scrotal, pflaumengroß, reponibel; seit 9 Jahren. Op.: Invaginationsverlagerung. Operat.: Assistent. Heilung p. pr.

Nr. 32. E. H., 22 J., Fuhrmann. H. dextra. Status: Scrotal, hühnereigroß, reponibel. Op. nach Bassini. Im Bruchsack adhärentes Netz. Operat.: Assistent. Heilung p. p. Kein Recidiv.

Nr. 33. P. R., 5 J. H. sin. congenita. Op. 7. Dez., entl. 31. Dez. 98. Status: Scrotal, gänseeigroß. 10 cm Länge, leicht reponibel. Op.: Invaginationsverlagerung. Operateur: Assistent. Heilung p. pr. Kein Recidiv.

Nr. 34. J. A., 24 J., Techniker. H. sin. Eingetreten 1. Dez. 98, ausgetreten 16. Dez. 98. Status: Kleinhühnereigroß. Reponibel. Bruchpforte für zwei Finger bequem passierbar; seit 8 Monaten. Op. nach Bassini. Inhalt adhärentes Coecum. Operat.: Kocher. Heilung p. pr. Kein Recidiv.

Nr. 35. G. J., 30 J., Bahnwärter. H. dextra incipiens. Op. 8. Dez., entl. 16. Dez. 98. Status: Hühnereigroß, reponibel; seit 1 Monat. Op. nach Bassini. Operat.: Assistent. Heilung p. pr. Kein Recidiv.

Nr. 36. H. F., 25 J., Landarbeiter. H. dextra. Op. 8. Dez., entl. 16. Dez. 98. Status: Kleinhühnereigroß, leicht reponibel. Bruchpforte für 2 Finger leicht durchgängig; seit 6 Wochen. Op.: Invaginationsverlagerung. Operat. Assistent. Heilung p. pr. Links ist der vordere Leistenring auch mehr als für einen Finger durchgängig. Kein Recidiv.

Nr. 37 und 38. H. A., 28 J., Uhrmacher. H. sinistra-traumatica und dextra incip. Op. 12. Dez., entl. am 23. Dez. 98. Status: Links Scrotaltaubeneigroß, reponibel. Bruchpforte für 2 Finger durchgängig. Op.: Invaginationsverlagerung. Rechts: Op. nach Bassini, Bruchsackkegel, er wird abgebunden und abgetragen. Indikation: Wunsch. Heilung p. pr. Kein Recidiv.

Nr. 39. L. J., 70 J., Brunnengräber. Op. 14. Dez., ausg. 22. Dez. 1898. H. dextra. Status: Scrotal, faustgroß, reponibel. Bruchpforte für zwei Finger passierbar. Op.: Invaginationsverlagerung. Operat.: Assistent. Heilung p. pr. Kein Recidiv.

Nr. 40. C. C., 33 J., Taglöhner. H. dextra. Op. 14. Dez., entl. 22. Dez. 98. Status: Scrotal, hühnereigroß, reponibel. Bruchpforte für 2 Finger durchgängig; seit 8 Jahren. Op.: Invaginationsverlagerung. Operat.: Assistent. Heilung p. pr. Kein Recidiv.

Nr. 41. B. J., 16 J. H. dextra. Op. 14. Dez., ausgetr. 22. Dez. 1898. Status: Pflaumengroß, reponibel. Bruchpforte für 2 Finger passierbar; seit frühester Kindheit. Op.: Verlagerungsmethode. Operat.: Assistent. Heilung p. pr. Kein Recidiv.

Nr. 42. C. E., H. dextra. Op. 14. Dez., entl. 22. Dez. 98. Status: Scrotal, taubeneigroß, reponierbar. Invaginationsverlagerung. Operateur: Assistent. Heilung p. p. Bruch besteht seit 8 Monaten. Kein Recidiv.

Nr. 43. R. J., 32 J. H. dextra und Varicocele sinistra. Op. 20. Dez., ausgetreten 28. Dez. 98. Status: Pflaumengroß, leicht reponibel. Bruchpforte mehr als für einen Finger durchgängig; seit dem Kindesalter. Op. n. Bassini. Inhalt Dickdarm. Links Excision der Vena spermatica; Herniendisposition. Verstärkung der vorderen Kanalwand. Operat. Kocher. Heilung p. p. Kein Recidiv.

Nr. 44. S. E., 20½ J., Portier. H. dextra. Op. 27. Dez., ausgetreten 3. Jan. 99. Status: Scrotal, pflaumengroß, reponibel. Bruchpforte für den Zeigefinger passierbar; seit 8 Monaten. Op.: Invaginationsverlagerung. Operat.: Assistent. Heilung p. pr. Kein Recidiv.

Nr. 45. N. C., 33 J., Fabrikarbeiter. H. dextra incip. Op. 27. Dez., entl. 5. Jan. 99. Status: Leistenring für den Zeigefinger durchgängig. Bruch reponibel, besteht seit 4 Tagen, entstanden nach einem Trauma. Op.: Bruchsack dünn, bei Isolierung reißt er ein. Spaltung der vorderen Kanalwand. Abtragung des Bruchsackes. Operat. Assistent. Heilung p. pr. Kein Recidiv.

Nr. 46. F. F., 24 J., Landwirt. H. sin. Op. 10. Jan., entl. 18. Jan. 1899. Status: Scrotal, gänseeigroß, reponibel. Bruchpforte für 2 Finger passierbar; seit 10 Jahren. Op.: Invaginationsverlagerung. Operat.: Assistent. Heilung p. pr. Herniendisposition rechts. Kein Recidiv.

Nr. 47. L. O., 15 J. H. dextra. Op. 10. Jan., entl. 18. Jan. Scrotal. walnußgroß, reponibel. Bruchpforte für den Zeigefinger durchgängig; seit zwei Monaten. Op.: Invaginationsverlagerung. Operat.: Assistent. Heilung p. pr. Links Herniendisposition. Kein Recidiv.

Nr. 48 u. 49. St. A., 14 J., Schüler. Hernia beiderseits. Op. 19. Jan., ausgetr. 31. Jan. Status rechts: Bruchpforte für 2 Finger passierbar, links nur für einen Finger, reponibel. Entstehung im Kindesalter. Operation rechts nach Bassini. Bruchsackkegel sehr dünn, wird abgetragen. Links kein Bruchsack. Kanalnaht. Operat.: Assistent. Heilung p. pr. Kein Recidiv.

Nr. 50. B. C., 14 J., Schüler. H. sin. Op. 18. Jan., entl. 27. Jan. 99. Status: Gegenwärtig nicht vortretend. Bruchpforte für die Kuppe des kleinen Fingers passierbar; besteht seit 7 Monaten. Op.: Verlagerungsmethode. Operat.: Assistent. Heilung p. pr. Kein Resultat.

Nr. 51. O. Sch., 29 J., Hausfrau. H. dextra. Op. 24. Jan., entl. 3. Febr. 99. Status: Labial, baumnußgroß, reponibel. Bruchpforte für Fingerkuppe durchgängig; seit 7 Jahren. Op.: Verlagerungsmethode. Bruchsack und Lg. rotundum werden nach der alten Methode verlagert. Operat.: Assistent. Heilung p. pr. Kein Recidiv.

Nr. 52. Th. G., 23 J., Fabrikarbeiter. H. dextra traumatica. Op. 1. Febr., entl. 11. Febr. 99. Status: Scrotal, faustgroß, Bruchpforte für einen Finger passierbar, reponibel; seit 2½ Jahren. Op: Invaginationsverlagerung. Operat.: Assistent. Heilung p. pr. Links Herniendisposition. Kein Recidiv.

Nr. 53. Z. M., 69 J., Hausfrau. H. sin. Op. 13. Febr., entl. 26. Febr. Status: Nußgroß, reponibel, Bruchpforte für einen Finger durchgängig. Die Patientin hat gleichzeitig zwei Cruralhernien. Op.: Invaginationsverlagerung. Operat.: Assistent. Heilung p. pr. Kein Recidiv.

Nr. 54 und 55. Z. J., 35 J., Schuhmacher. Beiderseitige Hernien-

disposition. Op. 13. Febr., ausgetreten 21. Febr. 99. Status: Rechts und links Walnußgröße, Bruchpforte rechts für 2 Finger leicht passierbar, links für einen Finger, beiderseits reponibel. Rechts besteht der Bruch seit 21 Jahren, links 15 Jahre. Op. nach Bassini. Rechts wie links kein Bruchsack gefunden. Spaltung der vorderen Kanalwand. Verstärkung der hinteren Kanalwand. Operat.: Assistent. Heilung p. pr. Kein Recidiv.

Nr. 56. K. K., 43 J., Landarbeiter. H. sin. Op. 13. Febr., entl. 13. März 99. Status: Scrotal, hühnereigroß, reponibel; seit 2 Jahren beim Heben einer schweren Last. Op.: Invaginationsverlagerung. Gleichzeitige Operation von Struma cystica und Resektion des Isthmusknotens. Operat.: Assistent. Heilung p. pr. Kein Recidiv.

Nr. 57 und 58. W. O., 22 J., Koch. H. dextra und sinistra. Op. 17. Febr., entl. 21. Febr. 99. Status: Links Scrotal, über hühnereigroß, Bruchpforte für einen Finger passierbar. Bruch schwer reponibel. Besteht seit 2 1/2 Jahren. — Rechts haselnußgroß, reponibel. Op.: Invaginationsverlagerung. Links Bruchsack leicht isolierbar. Inhalt Netz, das an der Spitze adhärent ist. Rechts Bruchsack dünn. Operat.: Kocher. Heilung p. pr. Kein Recidiv.

Nr. 59. S. F., 12 J., Schulknabe. H. dextra. Op. 20. Okt., ausgetreten 15. Nov. 98. Status: Scrotal, hühnereigroß, austretend, reponibel. Bruchpforte bequem für 1 1/2 Finger durchgängig; seit 8 Wochen nach einem Trauma. Op.: alte Methode. Bruchsack dünn, zeigt eine kleine Bursitis hernialis. Inhalt adhärentes Netz. Operat.: Assist. Heilung p. pr. Kein Recidiv.

Nr. 60. S. G. 2 J. H. dextra. Op. 15. Febr. Entlassung 27. Febr. 99. Status: Scrotal, birnförmig, hühnereigroß, leicht reponibel. Bruchpforte für Zeigefinger durchgängig; im Alter von 2 Monaten entstanden. Op.: Invaginationsverlagerung. Bruchsack lang, dünn, er wird invaginiert und verlagert. Heilung p. pr., Operat.: Assistent. Kein Recidiv.

Nr. 61. S. G., 49 J., Steinhauer. H. sinistra. Hydrocele dextra. Op. 16. Febr., entl. 24. Febr. 99. Status: Scrotal, apfelgroß, reponibel. Bruchpforte für einen Finger passierbar; seit 24 Jahren. Op.: alte Methode. Gleichzeitig Radikaloperation der Hydrocele. Operat.: Assistent. Heilung p. pr. Kein Recidiv.

Nr. 62. Sch. P., 21. J., Cafetier. H. dextra. Op. 20. Febr., entl. 28. Febr. Status: Scrotal, über faustgroß, reponibel. Bruchpforte für 3 Finger durchgängig; seit 3 Jahren. Radikaloperation: alte Methode. Operat.: Assistent. Heilung p. pr. Kein Recidiv.

Nr. 63. H. A., 32 J. H. sin. Op. 20. Febr., entl. 1. März. Status: kegelförmig, beim Husten austretend, reponibel; seit 4 Monaten. Op.: Invaginationsverlagerung. Operat.: Assistent. Heilung p. p. Kein Recidiv.

Nr. 64. B. P. J., 6 1/2 J. H. dextra. Op. 22. Febr., entl. 3. März 99. Status: Bruchpforte für den kleinen Finger durchgängig, Scrotal, hühnereigroß, reponibel; seit 6 Monaten. Op.: Invaginationsverlagerung. Operat.: Assistent. Heilung p. pr. Kein Recidiv.

Nr. 65 u. 66. F. J., 17 Wochen. H. duplex. Op. 1. März, entl. 14. März 99. Status: Rechts Bruchpforte für einen kleinen Finger durchgängig, links weniger weit. Op.: Verlagerungsmethode beiderseits. Operat.: Assistent. Heilung p. pr. Pat. hat Phimose. Kein Recidiv.

Nr. 67. H. G., 31. J., Metzger. H. dextra. Op. 6. März, entl. 14. März 99. Status: Scrotal, hühnereigroß, reponibel. Bruchpforte für 2 Finger passierbar; seit 9 Jahren. Op. nach Bassini. Operat.: Assistent. Heilung p. pr. Kein Recidiv.

Nr. 68. D. A., 30 J., Bauer. H. sin. Op. 6. März, entl. 13. März. Status: Scrotal, Haselnußgröße, nicht reponibel. Bruchpforte für 2 Finger passierbar. Der Bruch ist entstanden im Alter von 3 Monaten. Op.: alte Methode. Adhaerentes Netz, das Netz reponiert. Operat.: Kocher. Heilung p. pr. Kein Recidiv.

Nr. 69. G. E., 22 J., Uhrmacher. H. sin. Op. 6. März, entl. 14. März. Status: Scrotal, wulstartig, reponibel. Bruchpforte für 1 Finger passierbar; seit 4 Jahren. Op.: Invaginationsverlagerung. Operat.: Assistent. Heilung p. pr. Pat. hat Phimose. Kein Recidiv.

Nr. 70. B. E., 21 J., Köchin. H. dextra. Op. 6. März, entl. 20. März 99. Status: Labial, länglich, haselnußgroß, reponibel. Bruchpforte für 1 Fingerkuppe durchgängig; seit 1 Jahr. Op.: Invaginationsverlagerung. Operat.: Assistent. Heilung p. pr. Kein Recidiv.

Nr. 71. V. A., 30 J., Landwirt. H. dextra. Op. 8. März, entl. 16. März. Status: Scrotal, faustgroß, leicht reponibel. Bruchpforte für 2 Finger durchgängig; seit 20 Jahren. Op.: Invaginationsverlagerung. Operat.: Assistent. Heilung p. pr. Kein Recidiv.

Nr. 72. M. E., 21 J., Knecht. H. dextra, Varicocele sinistra. Op. 8. März, entl. 23. März. Status: Scrotal, leicht reponibel. Bruchpforte für 2 Finger passierbar; seit 8 Jahren. Op.: Invaginationsverlagerung. Links Excision der Vena spermatica. Operat.: Assistent. Heilung p. pr. Kein Recidiv.

Nr. 73. R. G., 55 J., Bauer. H. sin. Op. 11. März. Status: über faustgroß, reponibel. Bruchpforte für 2 Finger bequem passierbar; seit ca. 25. Jahren. Op.: Invaginationsverlagerung. Die Hydrocele wird eröffnet. Der Hoden ist atrophisch, wird in das Abdomen verlagert. Carcinom der Lippe wird excidiert. Operat.: Assistent. Heilung p. pr. Kein Recidiv.

Nr. 74. O. L., 9 J., Schüler. H. sin. Op. 12. April, entl. 20. April. Status: Kinderfaustgroß, reponibel. Bruchpforte läßt bequem 3 Finger einlegen; seit frühester Kindheit. Op.: Invaginationsverlagerung. Operat.: Assistent. Heilung p. pr. Gleichzeitige Op. d. Hernia umbilicalis. Kein Recidiv.

Nr. 75. E. J., 32 J., Metzger. H. dextra. Op. 21. April, entl. 29. April. Status: Scrotal, cylindrische Geschwulst, Baumnußgroß, reponibel. Bruchpforte für die Kuppe des Zeigefingers passierbar; seit 6 Monaten. Op.: Invaginationsverlagerung. Operat.: Kocher. Heilung p. pr. Links Herniendisposition. Kein Recidiv.

Nr. 76. B. A., 45 J., Uhrmacher. H. sin. Op. 21. April, entl. 29. April. Status: haselnußgroß, reponibel. Bruchpforte für den Zeigefinger passierbar; seit 6 Monaten. Als Kind hatte der Patient angeblich einen Bruch, der im Alter von 15 Jahren verschwand. Op. nach Bassini. Operat.: Kocher. Heilung p. pr. Kein Recidiv.

Nr. 77. P. A., 19 J., Korbflechter. H. dextra. Op. 21. April, entl. 1. Mai. Status: Scrotal, taubeneigroß, leicht reponibel. Bruchpforte für den Zeigefinger leicht durchgängig; seit 1 Jahr. Op.: Invaginationsverlagerung. Operat.: Practicant. Heilung p. pr.

Nr. 78. Sch. F., 8 J. H. sin. Op. 21. April, entl. 30. April. Status: zwetschengroß, reponibel. Bruchpforte für den kleinen Finger passierbar; seit 14 Tagen Op.: Invaginationsverlagerung. Operat.: Assistent. Heilung p. pr. Kein Recidiv.

Nr. 79. S. H., 17. J. H. dextra interstitialis. Op. 24. April, entl. 4. Mai. Status: Beim Husten wölbt sich die hintere Wand des Leistenkanals vor. Der vordere Leistenring ist weit, für den Zeigefinger leicht zugänglich. Der Pat. hat seit dem 3. Jahre seinen Bruch, der zeitweise verschwand. Op.: Verlagerungsmethode. Beim Anziehen des Vas deferens kommt ein im Leistenkanal gelegener Bruchsackzipfel zum Vorschein. Der Versuch, denselben zu invaginieren, gelingt nicht, weshalb die einfache Verlagerung ohne Invagination ausgeführt wird. Heilung p. pr. Operat.: Kocher. Kein Recidiv.

Nr. 80 u. 81. H. I., 72 J., Landarbeiter. H. duplex. Op. 27. April, Exitus letalis 5. Mai. Status: links scrotal, zylindrisch, rechts baumnußgroß, beiderseits austretend, reponibel. Bruchpforte für das Daumenendglied durchgängig. Bestand des Bruches: links 45 Jahre, rechts 6 Jahre. In der letzten Zeit heftige Schmerzen. Op. links: Invaginationsverlagerung. Der Bruchsack ist dick, stellenweise fibröse Narben. Er wird invaginiert und verlagert. Rechts: Naht der Pforte. Der Bruchsack tritt direkt von innen heran; also Hernia directa. Bruchsack narbig verdickt in seinem peripherstен Teil obliteriert. Er wird umstochen. Naht der Pforte. Operat.: Assistent. Heilungsverlauf: Rechts die Nähte entfernt, die Wunde p. primam geheilt. Links 4 Tage p. operationem die Wunde wieder geöffnet, dabei entleert sich Kot, infolge Dünndarmperforation. Die äußere Wunde wird offen gelassen und drainiert. 8 Tage p. Op.: Peritonitische Erscheinungen 9 Tage p. Op.: Exitus letalis.

Nr. 82. G. G., 22 J., Fabrikarbeiter. H. dextra. Op. 2. Mai, entl. 13. Mai. Status: baumnußgroß, reponibel. Bruchpforte für die Kuppe des Zeigefingers durchgängig; seit 14 Tagen. Op: Invaginationsverlagerung. Unter dem Bruchsack zeigt sich eine Hydrocele, sie wird isoliert und aufgeschnitten. Heilung p. pr. Operat.: Assistent. Kein Recidiv

Nr. 83. K. G. 16. J. H. sin. Op. am 4. Mai, entl. 15. Mai. Status: Baumnußgroß, reponibel. Bruchpforte für den Zeigefinger durchgängig; seit 1 Jahr. Op.: Invaginationsverlagerung. Heilung p. pr. Operat.: Assistent. Kein Recidiv.

Nr. 84 u. 85 Sch. U. 57 J., Schreiner. H. duplex. Op. am 5. Mai, entl. 15. Mai. Status: rechts Scrotal, apfelgroß, links haselnußgroß, leicht reponibel, Bruchpforte rechts für zwei Finger, links für 1 Finger durchgängig. Der Bruch rechts ist vor 15 Jahren entstanden; links vor 3 Jahren. Operat. rechts: alte Methode. Links: Verlagerungsmethode. Da der Bruchsack sehr klein ist, wird nur Verlagerung ausgeführt. Verstärkung des Leistenkanals. Operat.: Assistent. Heilung p. pr. Kein Recidiv.

Nr. 86. F. E., 17 J., Schreiner. H. sin. u Varicocele sin. Op. am 8. Mai, entl. 16. Mai 99. Status: Haselnußgroß, reponibel. Bruchpforte für die Kuppe des Zeigefingers durchgängig; seit dem 2. Lebensjahre. Op: Invaginationsverlagerung. Excision der Vena spermatica. Heilung p. pr. Operat: Assistent. Kein Recidiv.

Nr. 87. H. E., 1½ J. H. sin. Op. am 9. Mai, entl. 18. Mai. Status:

Scrotal, kleinhühnereigroß, leicht reponibel. Bruchpforte für Zeigefingerkuppe durchgängig; entstanden im Alter von 2 Wochen. Op.: Invaginationsverlagerung. Verstärkung der vorderen Kanalwand durch Knopfnähte. Heilung p. pr. Operat.: Assistent. Kein Recidiv.

Nr. 88. K. F., 1 J. H. dextra. Op. am 10. Mai, entl. 21. Mai, Status: Scrotal. längsovale Form, taubeneigroß. Bruchpforte für Kleinfingerkuppe durchgängig. Op.: Invaginationsverlagerung. Heilung p. pr. Operat.: Assistent. Kein Recidiv.

Nr. 89. G. J., 58 J., Uhrmacher. H. dextra. Op. am 13. Mai, entl. 24. Mai 99 Scrotal, mannesfaustgroß, reponibel nur teilweise. Bruchpforte für 2 Finger durchgängig; seit dem 18. J. Vor 2 J. Einklemmungserscheinungen. Op.: alte Methode. Operat.: Assistent. Heilung p. pr. Recidiv.

Nr. 90. G. F., 33 J., Landarbeiter. H. sin. Op. am 17. Mai, entl. 26. Mai 99. Status: Scrotal, gänseeigroß, reponibel. Bruchpforte für 2 Finger durchgängig; seit 13 Jahren. Op. nach Bassini. Operat.: Assistent Heilung p. p. Kein Recidiv.

Nr. 91. B. Ch, 41 J., Handlanger. H. sin. interstitialis et Spermatocele sin. Op. am 18. Mai, entl. 26. Mai 99. Status: Scrotal, baumnußgroß, austretend, reponibel. Bruchpforte für 2 Finger durchgängig, seit 2 Jahren. Bassini. Heilung p. pr. Operat.: Assistent. Kein Recidiv.

Nr. 92. D. E., 15 J. H. dextra. Op. am 18. Mai, entl. 30. Mai 99. Status: Pflaumengroß, reponibel. Bruchpforte für die Kuppe des kleinen Fingers durchgängig, seit frühester Kindheit, Invaginationsverlagerung. Operat.: Assistent. Heilung p. pr. Links Herniendisposition. Kein Recidiv.

Nr. 93. K. A., 25 J., Schmied. H. dextra interstitialis. Op. 8. Mai, entl. 16. Mai. Scrotal, Hühnereigroß, reponibel. Bruchpforte für die Daumenkuppe durchgängig. Invaginationsverlagerung. Operat.: Assistent. Heilung p. pr. Kein Recidiv.

Nr. 94. M. G., 36 J., Landarbeiter. H. dextra. Op. am 27. Mai, entl. 12. Juni 99. Status: Scrotal, haselnußgroß. Bruchpforte für die Zeigefingerkuppe durchgängig. Eigroße Vorwölbung der hinteren Inguinalkanalwand, seit 6 Monaten. Op. nach Bassini. Naht der hinteren Wand mit 5 Knopfnähten. Hierbei wird die A. epigas trica angestochen und zwar nahe ihrem Ursprung; daher muß die Art. femoralis doppelt ligiert werden. Operat.: Assistent. Heilung p. pr. Links Herniendisposition. Kein Recidiv.

Nr. 95. D. A., 13 J. H. dextra. Op. am 7. Juni, entl. 16. Juni 98 Status: Scrotal, gänseeigroß, reponibel. Bruchpforte für das Daumenendglied leicht passierbar. Der Bruch ist angeboren. Invaginationsverlagerung. Heilung p. pr. Operat.: Assistent. Kein Recidiv.

Nr. 96. A. B., 13 J. H interstitialis dextra. Op. am 15. Juni, entl. 24. Juni 99. Status: Wulstförmig. Bruchpforte ziemlich ausgeweitet, für den Zeigefinger leicht durchgängig, seit der Geburt. Bassini. Operat.: Assistent. Heilung p. pr. Kein Recidiv.

Nr. 97. H R., 19 J., Schreiner. H. dextra. Op. am 16. Juni, entl. 24. Juni 99. Status: Scrotal, kleinhühnereigroß, reponibel. Bruchpforte für das Daumenendglied leicht passierbar, seit 3 Jahren. Op.: Verlagerungsmethode. Bruchsack ist so dünn, daß keine Invagination möglich; 5 Nähte zur Verstärkung der vorderen Kanalwand. Heilung p. pr. Operat.: Assistent. Recidiv.

Nr. 98. F. K., 21 J, Knecht. H. sin. Op. am 19. Juni, entl. 26. Juni 99. Status: Scrotal, baumnußgroß, leicht reponibel. Bruchpforte für den Zeigefinger leicht passierbar. Op.: Invaginationsverlagerung. Operat.: Assistent. Heilung p. pr. Kein Recidiv.

Nr. 99. J. J., 20 J., Handlanger. H. sin. Status: Baumnußgroß, reponibel. Bruchpforte für den Zeigefinger passierbar. Op.: Invaginationsverlagerung. Operat.: Assistent. Heilung p. pr. Kein Recidiv.

Nr. 100. P. A., 1 J. H. dextra. Op. am 1. Juli, entl. 11. Juli. Status: Scrotal, hühnereigroß, leicht reponibel. Die Bruchpforte für die Kleinfingerkuppe passierbar. Der Bruch entstand 2 Monate nach der Geburt. Invaginationsverlagerung. Bruchsack ist dünn, läßt sich leicht invaginieren und verlagern. Verstärkung der vorderen Kanalwand. Operat.: Assistent Heilung p. pr. Kein Recidiv.

Nr. 101. L. J., 35 J., Zimmermann. H. sin. Op. am 6. Juli, entl. 14. Juli 99. Status: Kleinhühnereigroß, reponibel. Bruchpforte für 2 Finger gut durchgängig, seit 3 Wochen. Op.: alte Methode. Verstärkung der vorderen Kanalwand. Operat.: Assistent. Heilung p. pr. Kein Recidiv.

Nr. 102. B. H., 42 J., Landwirt. H. sin. Op. am 6. Juli, entl. 15. Juli 99. Status: Baumnußgroß, reponirt sich von selbst. Bruchpforte für den Zeigefinger durchgängig, seit 5 Wochen. Op. Invaginationsverlagerung. Operat.: Assistent. Heilung p. pr. Kein Recidiv.

Nr. 103. S. A., 25 J., Schreiner. H. dextra. Op. 7. Juli, entl. 21. Juli 99. Status: Scrotal, reponibel. Bruchpforte für 2 Finger passierbar, seit 7 Jahren. Op. nach Halsted d. Wunde p. pr. geheilt. Heilung in 14 Tagen. Operat.: Assistent. Kein Recidiv.

Nr. 104. B. J., 44 J., Landwirt. H. dextra. Op. am 12. Juli, entl. 21. Juli. Status: Scrotal, birnengroß, irreponibel bleibt ein ziemlich großes Stück Netz, seit 15 Jahren Bruchband getragen. Op. nach Bassini. Operat.: Assistent. Heilung p. pr. Kein Recidiv.

Nr. 105. M. M., 16 J., Zimmermädchen. H. sin. incipiens. Op. am 20. Juli, entl. 28. Juli 99. Status: Walnußgroß, flach, nicht austretend. Bruchpforte für einen Finger durchgängig, seit dem 4. Lebensjahre. Verschwand nach 8 Jahren, kam im Alter von 9 Jahren wieder zum Vorschein. Das letzte Mal ist der Bruch nach einer körperlichen Anstrengung vor 8 Wochen hervorgetreten. Op.: Invaginationsverlagerungsmethode. Operat.: Assistent. Heilung p. pr. Kein Recidiv.

Nr. 106 und 107. K. J., 56 J., Landarbeiter. H. incip. duplex. Status: links taubeneigroß, rechts etwas kleiner. Die Hernien sollen vor 5 Wochen nach körperlicher Anstrengung entstanden sein. Op. nach Bassini Kein Bruchsack zu finden. Die hintere Kanalwand wölbt sich kuglig vor. Spaltung der vorderen Wand. Es zeigt sich ein dünner Bruchsack, welcher abgetragen wird. Rechts die gleiche Op. Operat.: Assistent. Heilung p. pr. Patient hat noch Hernia cruralis duplex incip. Kein Recidiv.

Nr. 108 und 109. M. A., 51 J., Köchin. H. duplex. Op. am 22. Okt., entl. 3. Nov. 99. Status: links 10 cm lang. Geschwulst, austretend. reponibel, vor 15 Jahren im Wochenbett entstanden; rechts vor 2 Monaten nach einem Trauma. Op.: Invaginationsverlagerung. Operat.: Assistent. Heilung p. pr. Kein Recidiv.

Nr. 110. B. F., 13 J., H. dextra. Op. am 25. Okt., entl. 3. Nov. 99.

Status: Beim Liegen geht der Bruch zurück. Bruchpforte für den kleinen Finger durchgängig, seit 7 Jahren. Op.: Invaginationsverlagerung. Operat.: Assistent. Heilung p. pr. Kein Recidiv.

Nr 111. Sch. A., 5 J. H. dextra. Op. am 26. Okt., entl. 4. Nov. 99 Status: Scrotal, eiförmig, austretend bei Anwendung der Bauchpresse. Reposition im Liegen leicht, schwieriger im Stehen. Bruchpforte für 2 Finger durchgängig. Op. Invaginationsverl Operat.: Assistent. Heilung p. p. Kein Recidiv.

Nr. 112. T. D., 66 J., Bäcker. H dextra. Op. am 4. Nov., entl. 13. Nov. 99. Status: Im Stehen wallnußgroß austretend, reponibel. Bruchpforte für 2 Finger gut passierbar, seit 1 1/2 Jahren, Op Invaginationsverlagerung. Operat.: Assistent. Heilung p. pr. Kein Recidiv.

Nr. 113. H. E., 23 J., Kellnerin. H. dextra. Op. 7. Nov., entl. 20. Nov. 99. Status: Labial, taubeneigroß, leicht reponibel. Bruchpforte für einen Finger durchgängig. Bestand der Hernia seit 9 Jahren. Op.: Invaginationsverlagerung. Operat.: Assistent. Heilung p. pr. Kein Recidiv.

Nr. 114. Th. R, 57 J. H. sin. Op. 7. Nov., entl. 15. Nov. 99. Status: Scrotal, eigroß, reponibel. Bruchpforte für einen Finger durchgängig; allmählich nach einem Trauma vor vier Wochen entstanden. Op.: Invaginationsverlagerung. Die Tunica vaginalis wird aufgeschnitten, es findet sich eine Periorchitis serosa; die Flüssigkeit wird entleert. Bruchsack wird isoliert, eingestülpt und verlagert. Operat.: Assistent. Heilung p. pr. Kein Recidiv.

Nr. 115 und 116. M. A., 52 J., Eisengießer. H. duplex interstitial. Op. 7. Nov., entl. 15. Nov. 99. Status: Beim Pressen wölbt sich die Gegend des Leistenkanals in Eigröße vor. Bruchpforte für einen Finger durchgängig. Rechts ist der Bruch vor sechs Monaten entstanden; Einklemmungserscheinungen. Taxisversuche. Op nach Bassini. Im Bruchsack Netz. Glasdrain. Drainrohr. Operat.: Assistent. Heilung p. pr. Gleichzeitig Operation wegen Hernia crur. dupl. Kein Recidiv.

Nr. 117. B. B., 55 J. H. sin. Status: Labial, gänseeigroß, rund, reponibel. Bruchpforte für einen Finger durchgängig; seit einem Jahr. Op.: Invaginationsverlagerung. Operat.: Assistent. Heilung p. pr. 6 Tage p. op. Exit. letal. infolge von Lungenembolie.

Nr. 118 und 119. Z. P., 55 J., Melcher. H. sin. et dextra. Op. 14. Nov., entl. 27. Nov. 99. Status: Rechts eigroß, reponibel, links scrotal, schwer reponibel. Bruchpforte eng. Der Bruch besteht seit dem 13. Jahre. Rechts besteht der Bruch seit 5 Jahren. Op. rechts: Invaginationsverlagerung. Links Op. n. Bassini. Operat.: Assistent. Heilung p. pr. Der Patient wurde gleichzeitig wegen Hernia cruralis dupl. operiert.

Nr. 120 und 121. H. K., 4 J. H. duplex. Op. 15. Nov., entl. 26. Nov. 99. Status: Beiderseitig die Gegend des äußeren Leistenrings vorgewölbt. Bruchpforte für Kleinfingerkuppe durchgängig. Die Brüche sind vor 1 1/2 Jahren nach Keuchhusten entstanden. Einklemmungserscheinungen. Taxisversuche. Op. beiderseits. Invaginationsverlagerung. Bruchsack dünn, wird invaginiert und verlagert. Verstärkung der vorderen Wand. Die Öffnung des äuß. Leistenrings verengt. Operat.: Assistent. Heilung p. pr. Kein Recidiv.

122 und 123. G. H., 25 J., Schmied. H. interstitial. duplex. Op. 19. Nov., entl. 23. Nov. 99. Status: Links kein ausgetretener Tumor, rechts

haselnußgroßer Knoten. Bruchpforte beiderseits mäßig weit. Links ist der Bruch vor 6 Monaten nach einem Trauma entstanden. Beiderseits Op. n. Bassini. Operat.: Assistent. Heilung p. pr. Rechts kein Recidiv. Links Recidiv ein Jahr nach der Operation.

Nr. 124. H. G., 5 Monate. H. dextra et Hydrocele. Op. 15. Nov., entl. 1. Dez. 99. Op. n. Bassini. Hydrocele punktiert. Operat.: Assistent. Heilung p. pr. Kein Recidiv.

Nr. 125 und 126. B. J., 46 J., Landarbeiter. H. interstitial. duplex. Op. 15. Nov., entl. 25. Nov. 99. Status: Links walnußgroß, reponibel; rechts wölbt sich die Gegend des Leistenkanals beim Pressen vor, doch tritt nichts aus. Op. beiderseits n. Bassini. Operat.: Assistent. Heilung p. pr. Kein Recidiv.

Nr. 127. St. T., 21 Monate. H. sin. Op. 1. Dez., entl. 17. Dez. 1899. Status: Scrotal. Bruchpforte für den Finger durchgängig. Op.: Invaginationsverlagerung. Processus peritonei offen; Abtragung des vorderen Teiles. Einstülpung und Verlagerung des hinteren Teiles. Kanalnaht. Operat.: Assistent. Rechts über dem Poupartschen Band Operationsnarbe von früherer Leistenhernienop., die vor 6 Wochen mit Erfolg gemacht worden. Der Patient wurde gleichzeitig wegen H. umbilicalis operiert. Recidiv links.

Nr. 128. H. Ch., 32 J., Handlanger. H. dextra interst. Op. 20. Nov., entl. 30. Nov. 99. Bruchpforte stark erweitert. Op.: Invaginationsverlagerung. Operat.: Assistent. Heilung p. pr. Der Patient wurde gleichzeitig wegen linksseitiger Hernia directa operiert. Heilung p. pr.

Nr. 129 und 130. G. A., 58 J., Landarbeiter. H. duplex. Op. 20. Nov., entl. 30. Nov. 99. Status: Beiderseits scrotal, links gänseeigroß, rechts hühnereigroß, reponibel. Bruchpforte stark erweitert; seit 6 Monaten. Op. beidseitig. Invaginationsverlagerung. Operat.: Assistent. Heilung p. pr. Kein Recidiv.

Nr. 131. Sch. A., 50 J. H. permagna sin. Op. 21. Nov., entl. 7. Dez. 99. Status: Labial. Op. nach Lucas Championnière. Drain. Operat.: Assistent. Heilung p. pr. Kein Recidiv.

Nr. 132. A. H., 7 J., Schulknabe. H. sinistra. Op. 24. Nov., entl. 6 Dez. 99. Status: Scrotal, reponibel. Bruchpforte für einen Finger durchgängig. Der Bruch ist congenital. Op.: Invaginationsverlagerung. Operat.: Assistent. Heilung. p. pr. Kein Recidiv.

Nr. 133. B. L., 14 J., Schulknabe. H. sin. Op. 6. Dez., entl. 15. Dez. 99. Status: Scrotal, fingerdicke Geschwulst von 3 cm Länge, reponibel. Leistenring für einen Finger durchgängig. Op.: Invaginationsverlagerung. Operat.: Assistent. Heilung p. pr. Kein Recidiv.

Nr. 134. St. J., 26 J., Haarspinner. H. dextra. Op. 6. Dez., entl. 18. Dez. 99. Status: Kleineigroß, reponibel, Bruchpforte für den Daumen durchgängig; im zweiten Jahr entstanden. Op.: Invaginationsverlagerung. Operat. Assistent. Heilung p. pr. Kein Recidiv.

Nr. 135. St. P., 21 J., Landarbeiter. H. dextra. Op. 6. Dez., entl. 16. Dez. 1899. Status: Scrotal, gänseeigroß, reponibel. Bruchpforte für einen Finger durchgängig; seit 4 Jahren. Op.: alte Methode. Operat.: Assistent. Heilung p. pr. Recidiv.

Nr. 136. K. J., 36 J., Schnitzler, H. dextra recidiva. Op. 7. Dez., entl. 12. Dez. 99. Status: Scrotal, eigroß, reponibel; Bruchpforte für den

Daumen durchgängig. Vor 4 Jahren war der Patient hier wegen rechtsseitiger Inguinalhernie operiert, die ½ Jahr nach der Operation recidivierte. In der letzten Zeit leidet der Patient an starkem Husten. Op.: Invaginationsverlagerung. Der Bruchsack wird stumpf isoliert, er zeigt eine strahlige Narbe und mehrere Verdickungen. Drain. Operat.: Assistent. Heilung p. pr. Recidiv.

Nr. 137. D. J., 67 J., Tagelöhner, H. sin. Op. 8. Dez., entl. 20. Dez. 99. Status: Apfelgroß, leicht reponibel. Bruchpforte für einen Finger durchgängig, seit 15 Jahren. Op.: alte Methode. Operat.: Assistent. Heilung p. pr. Kein Recidiv.

Nr. 138. T. E., 13 J., Schüler. H. dextra. Op. 13. Dez., entl. 26. Dez. 1899. Status: Scrotal, schwer reponibel Der Patient hat von klein auf den Bruch gehabt. Op.: Invaginationsverlagerung. Operat.: Assistent. Heilung p. pr.

Nr. 139. M. E, 4 J. H. dextra. Status: Scrotal, faustgroß, reicht bis in die Mitte des Oberschenkels beständig austretend, schwer reponibel. Bruchpforte ist für 1½ Zeigfingerbreite durchgängig. Op.: Invaginationsverlagerung. Operat.: Assistent. Heilung p. pr. 20 Pflegetage. — Kein Recidiv.

Tabelle II. Herniae inguinales internae.

Nr. 1 u. 2. P. F., 45 J. H. duplex. Op. 9. Sept., entl. 21. Sept. 98. Status rechts: pflaumengroß. Bruchpforte läßt mehr als einen Finger einlegen. Links Pointe de Hernia. Bruchpforte für einen Finger durchgängig, reponibel. Bruch rechts besteht seit 5 Jahren. Op. beiderseits nach Bassini. Operat.: Assistent. Heilung p. pr.

Nr. 3 u. 4. B. J., 63 J., Landarbeiter. H. duplex. Op. 29. Dez. 98. entl. 13. Jan. 99 Status: links. Bruchpforte sehr eng. Beim Husten hervortretend, reponibel. Der Bruch ist ein Recidiv, derselbe war vor 5 Jahren schon operiert, Rechts ist der Bruch walnußgroß. Bruchpforte für 2 Finger passierbar, leicht reponibel. Op. beiderseits nach Bassini. Operat.: Assistent. Heilung p. pr.

Nr. 5. H. J., 35 J., Tabakarbeiter. H. dextra. Op. 24. Jan., entl. 3. Febr. 99. Status: gänseeigroß. Bruchpforte für 3 Finger passierbar. Op.: Naht der Bruchpforte. Operat.: Assistent Heilung p. pr. Kein Recidiv.

Nr. 6. Tsch. R., 44 J., Landarbeitar. H. sin. Op. 6. Februar, entl. 27. Febr. 99. Status: walnußgroß, reponibel. Bruchpforte für 2 Finger durchgängig; seit 20 Jahren. Bassini. Operat.: Assistent. Heilung p. pr. Der Patient wurde gleichzeitig wegen einer Hernia umbilicalis operiert. Recidiv 2 Jahre p. operation.

Nr. 7. A. M., 62 J., Hausfrau. H. sin. directa. Op. 1. März, entl. 25. März. Status: Labial, Kindskopfgröße. Schwer reponibel. Bruchpforte für 2 Finger durchgängig; vor 36 Jahren im Wochenbett entstanden. Op.: alte Methode mit Verlagerung des Lig. rotundum. Operat.: Assistent. Heilung: Haematom. Staphylokokkenabsceß. Kein Recidiv.

Nr. 8. W. B., 54 J., Landarbeiter. H. dextra. Op. 6. März, entl. 15. März 99. Status: gänseeigroß. Im Liegen spontan zurücktretend. Bruchpforte für 4 Finger passierbar. Bruch besteht 10 Jahre. Links:

Herniendisposition. Op. rechts nach Bassini. Operat.: Assistent. Heilung p. pr. Kein Recidiv.

Nr. 9. Th. S., 30 J., Schreiner. H. sin. Op. 8. März, entl. 17. März. Status: kegelförmig, haselnußgroß, reponibel. Bruchpforte für 1 Finger passierbar; seit 1 Jahre. Op.: alte Methode. Schluß der Bruchpforte mit 3 Nähten Kanalwand verstärkt. Operat.: Assistent. Heilung p. pr. Rechts Herniendisposition. Recidiv.

Nr. 10. S. Chr., 62 J., Landarbeiter. H. dextra. Op. 18. März, entl. 3. April. Status: birngroß, reponibel. Bruchpforte für 2 Finger passierbar; seit 5 Jahren. Op.: alte Methode. Bruchsack dick, zeigt eine circuläre Narbe. Er wird eröffnet. Inhalt: Dünndarm, Reposition. Abtragung des Sackes. Bruchpforte geschlossen. Operat.: Assistent. Heilung p. pr.

Nr. 11. G. J., 43 J. H. dextra. Op. 24. März, entl. 5. April 99. Radikaloperat.: Bassini. Heilung p. pr. Kein Recidiv.

Nr. 12. S. Chr., 71 J., Wagner. H. dextra. Op. 12 April, entl. 20. April 99. Status: hühnereigroß, reponibel. Bruchpforte für 2 Finger passierbar; seit 1 Jahre. Op.: Invaginationsverlagerung. Operat.: Assistent. Heilung p. pr. Der Patient wurde vor 6 Jahren wegen einer Cruralhernie operiert. Vollständig geheilt. Kein Recidiv.

Nr. 13. Fr. Ernst, 63 J., Tagelöhner. H. dextra. Op. 25. April, entl. 5. Mai 99. Status: kugelige Form, reponibel. Die Bruchpforte für den Daumen passierbar; seit 3 Jahren. Op. Bassini. Bruchsack eröffnet und an der Basis abgetragen. Da der Verschluß der Pforte kein vollkommener, wird die vordere Kanalwand gespalten und eine tiefe Naht angelegt. Heilung p. pr. Operat.: Kocher. Pat. hat noch eine Hernia cruralis sin. Kein Recidiv.

Nr. 14. Sch. Ul., 66 J., Handlanger. H. sin. und Hydrocele vaginalis dextra. Op. 28. April, entl. 29. Mai. Status: kleinhühnereigroß, reponibel. Bruchpforte für die Fingerkuppe durchgängig. Der Bruch ist vor 23 Jahren nach Trauma entstanden. Op.: Invaginationsverlagerung. Operat.: Assistent. Haematom Kein Recidiv.

Nr. 15. B. G., 65 J., Fabrikarbeiter. H. sin. Op. 15. Juli, entl. 25. Juli. Status: taubeneigroß, reponibel. Bruchpforte für 2 Finger durchgängig; seit 5 Wochen. Op.: Verlagerungsmethode. Bruchsack dick leer, geht in die hintere Kanalwand über. Verlagerung. Verstärkung der vorderen Kanalwand. Operat.: Assistent. Heilung p. pr. Kein Recidiv.

Nr. 16. M. N., 49 J., Landwirt. H. dextra. Op. 18. Nov., entl. 27. Nov. 99. Status: Austretend nur beim Stehen, reponibel. Bruchpforte für einen Finger durchgängig; seit 15 Jahren. Op.: alte Methode. Bruchsack dünn, läßt sich leicht isolieren, wird verlagert. Schluß der Pforte Drain. Operat.: Assistent. Heilung p. pr. Der Patient wurde gleichzeitig wegen Hernia umbilicalis und Hernia epigastrica operiert. Kein Recidiv.

Nr. 17. H. Chr., 32 J., Handlager. H. sin. Status: eigroß, reponibel; seit 13 Jahren. Op.: alte Methode. Bruchsack breitbasig, Eröffnung des Bruchsackes. Inhalt adhärenter Dickdarm wird gelöst. Bruchsack vernäht und versenkt. Bruchpforte geschlossen. Operat.: Assistent. Heilung p. pr. Der Patient wurde gleichzeitig wegen Hernia dextra interstitialis operiert.

Tabelle III. Herniae crurales.

Nr. 1. W. J., 46 J., Tagelöhner. H. dextra. Op. am 29. Okt., entl. 6. Nov. Status; haselnußgroß, reponibel. Op.: Invaginationsverlagerung. Operat.: Assistent. Pat. hat noch eine Hernia ing. sinistra. Kein Recidiv.

Nr. 2. R. P., 37 J., Magazinier. H. dextra. Op. am 5. Nov., entl. 18. Nov. 99. Status: walnußgroß, nicht reponibel, congenital. Op.: Verlagerunsmethode. Operat.: Assistent. Heilung p. pr. Kein Recidiv.

Nr. 3. R. R., 48 J., Landarbeiter. H. dextra. Op. 15. Nov., entl. 24. Nov. 98. Status: rundlich, walnußgroß. Bruchpforte nicht deutlich fühlbar, reponibel. Op: Alte Methode. Bruchsack verwachsen. Inhalt Netz, nicht reponibel. Eröffnung des Sackes und Abtragung. Schluß der Bruchpforte. Operat.: Assistent. Heilung p. pr. Kein Recidiv.

Nr. 4. K. A., 50 J., Hausfrau. H. dextra magna. Op. am 17. Dez. entl. 1. Jan. 99. Status: doppelfaustgroß. Bruchpforte für 2 Finger passierbar. Der Bruch besteht 30 Jahre. Verlagerungsmethode Operat.: Assistent. Heilung p. p. Links Varices, Ligatur der Vena spermatica. Kein Recidiv.

Nr. 5. B. N., 52 J., Bäcker. H. dextra. Op. am 3. Febr., entl. 12. Febr. 99. Status: haselnußgroß Bruchpforte für den Zeigefinger durchgängig, reponibel, seit 3½ Jahren. Op.: alte Methode. Bruchsack klein, er wird entfernt. Canalis cruralis wird geschlossen. Die Fascia pectinea an Lig. Pouparti fixiert. Operat.: Assistent, Heilung p. pr. Kein Recidiv.

Nr. 6. S. A., 38 J., Schneiderin. H. sin. Op. am 6. Febr., entl. 16. Febr. 99. Status: haselnußgroß, reponibel. Bruchpforte für die Fingerkuppe des Zeigefingers durchgängig. Op.: Invaginationsverlagerung, Bruchsack isolierbar, hat Narben. Operat.: Assistent. Heilung p. pr. Kein Recidiv.

Nr. 7. N. J., 50 J., Hausfrau. H. dextra. Op. am 13. Febr., entl. 23. Febr. 99. Status: baumnußgroß, irreponibel. Bruch besteht seit 13 Jahren. Op.: alte Methode. Links haselnußgroße Crualhernie, die reponibel ist. Operat.: Assistent. Heilung p. p. Kein Recidiv.

Nr. 8 und 9. Z. M., 69 J., Hausfrau. H. duplex. Op. am 13. Febr., entl. 25. Febr. 99. Status rechts: rundlicher doppelfaustgroßer Tumor. Links nußgroß, schwierig reponibel. Bruchpforte für 1 Finger leicht passierbar. Rechts besteht der Bruch 30 Jahre, links 2—3 Jahre. Op. alte Methode. Bruchsack läßt sich 15 cm weit vorziehen. Derselbe wird durchtrennt und versenkt. Schluß der Bruchpforte. Links: Abtragung des Bruchsackes. Operat: Assistent. Heilung p. pr. Die Pat. wurde gleichzeitig wegen H. ing. sinistra operiert. Recidiv rechts.

Nr. 10. E. B., 24 J., Magd. H. dextra Op. am. 15. Febr., entl. 24. Febr. 99. Status: Nußgroß, reponibel. Die Bruchpforte für die Fingerkuppe passierbar, seit 4 Jahren. Op.: Invaginationsverlagerung. Operat.: Assistent. Heilung p. pr. Kein Recidiv.

Nr. 11. E. J., 43 J., Färber. H. dextra. Op. am 16. Febr., entl. 26. Febr. Status: Rundlich, haselnußgroß, reponibel. Bruchpforte für den Zeigefinger passierbar., seit 4 Jahren. Op.: Invaginationsverlagerung. Operat.: Assistent. Heilung p. pr.

Nr. 12. B. A., 37 J. H. dextra. Op. am 20. Febr., entl. 1. März 99. Status: Halbkugelige walnußgroße Vorwölbung, reponibel. Bruchpforte für

Fingerkuppe passierbar, seit 7 Jahren. Derselbe ist 1/2 Jahr nach einer Geburt entstanden. Op.: Alte Methode. Bruchsack zum Teil obliteirert. Inhalt reponibeles Netz. Bruchsack abgetragen. Operat.: Assistent. Heilung p. pr. Kein Recidiv.

Nr. 13. St. C., 33. J., Fabrikarbeiterin. H. sin. Status: Baumnußgroß, nicht ganz leicht reponibel. Bestand seit 3 Wochen. Op.: Invaginationsverlagerung. Im Bruchsack kein Inhalt. Schluß der Bruchpforte. Operat.: Assistent. Heilung p. pr Kein Recidiv.

Nr. 14. Al. A., 40 J., Landarbeiterfrau. H. dextra. Op. am 21. April, entl. 1 Mai 99. Status: Haselnußgroß, reponibel, seit 7 Jahren. Op.: Invaginationsverlagerung. Operat.: Kocher. Heilung p. pr. Kein Recidiv.

Nr. 15. G. E., 35 J., Melkfrau. H. dextra. Op. am 24. Mai, entl. 2. Juni. Status: Kastaniengroß, reponibel, seit 2 Jahren. Op. Verlagerungsmethode. Bruchsack 3 1/2 cm lang. Kein Inhalt. Über dem Poupartschen Band verlagert Operat.: Assistent. Heilung p. pr. Kein Recidiv.

Nr. 16. G. B., 32 J. H. dextra. Op. am 26. Mai, entl. 4. Juni 99. Status: Haselnußgroß, reponibel. Bruchpforte für einen Bleistift durchgängig, seit 8 Jahren. Op.: Verlagerungsmethode. Bruchsack ohne Inhalt Operat.: Assistent. Heilung p. pr. Links Herniendisposition. Recidiv.

Nr. 17. Fr. Al, 35 J, Landarbeiterfrau. H. dextra. Op. am 27. Mai, entl. 7. Juni 99. Status: Walnußgroß, reponibel, seit 3 Jahren. Op.: Invaginationsverlagerung. Bruchsack dünn. Inhalt Netz, das reponibel ist. Invagination und Verlagerung. Operat: Assistent. Heilung p pr. Recidiv durch Unfall.

Nr. 18 und 19. Sch. M., 27 J., Arbeiterin. H. duplex und Nabelhernia. Op. am 1. Juni, entl. 16. Juni 99. Status links: Pflaumengroß, reponibel Bruchpforte für den kleinen Finger durchgängig, seit 2 Jahren. rechts 1 Jahr. Op.: Invaginationsverlagerung beiderseits. Operat.: Assistent. Heilung p. pr. Kein Recidiv.

Nr. 20. G. Sch., 50 J., Maschinenschlosser. H. dextra. Op. am 6. Juli, entl. 17. Juli 99. Status: Pflaumengroß, nicht reponibel, seit 14 Tagen. Der Patient hatte vor 3 Jahren Prolapsus recti. Op.: Invaginationsverlagerung. Im Bruchsack kein Inhalt. Operat.: Assistent. Heilung p. pr. Kein Recidiv.

Nr. 21 und 22. M. A, 52 J., Eisengießer. H. duplex. Op. 7. Nov., entl. 15. Nov. Status: rechts walnußgroß, reponibel. Op. rechts: Abtragung des Bruchsackes Links kein Bruchsack. Operat.: Assistent. Heilung p pr. Der Patient wurde gleichzeitig wegen M. ing. interstitialis dupl. operiert. Kein Recidiv.

Nr. 23 und 24. Z. P., 55 J., Melker. H. duplex. Op. am 14. Nov., entl. 27. Nov. 99. Status rechts: mandelgroß, reponibel. Links haselnußgroß, reponibel. Op. rechts Invaginationsverlagerung, Links besteht die Hernie aus einem Lipom, das abgetragen wird. Naht der Bruchpforte. Operat.: Assistent. Heilung p. pr.

Nr. 25. G. J., 21 J., Schreiner. H. sin. Op. 20. Nov., entl. 30. Nov. 99. Status: Walnußgroß, reponibel. Patient hatte als Kind einen Bruch, der sich mit dem Wachstum verlor, vor 10 Jahren kam derselbe wieder zum Vorschein, seitdem ist er bestehen geblieben. Op.: Invaginationsverlagerung. Operat.: Assistent. Heilung p. pr. Kein Recidiv.

Nr. 26. Kl. El., 49 J., Hausfrau. H. dextra. Op. am 6. Dez, entl.

28. Dez. Status: Pflaumengroß, reponibel. Der Bruch ist seit 1 Jahr. Op. Invaginationsverlagerung. Im Bruchsack kein Inhalt. Schluß der Bruchpforte. Operat.: Assistent Heilung p. pr. Kein Recidiv.

Nr 27 und 28. Fl. J., 53 J., Landarbeiter. H. duplex. Op. am 13. Dez., entl. 22. Dezember. Status rechts: Kleinhühnereigroß, links mandelgroß, beiderseits reponibel. Bruchpforte für 1 Finger durchgängig. Rechts ist der Bruch vor 20 Jahren, links vor 1 Jahre entstanden. Op. Invaginationsverlagerung. Operat.: Assistent. Heilung p. pr. Kein Recidiv.

Tabelle IV. Bauchhernien.

Nr. 1. K. H., 9 J. H. umbilicalis. Op. 29. Dez. 98, entl. 8. Jan. 1899. Status: Über dem Nabel eine baumnußgroße Geschwulst, reponibel, seit frühester Jugend. Op. Bruchsack isoliert. Inhalt adhärentes Netz. Abtragung des Bruchsackes. Operat.: Assistent. Heilung p. pr. Kein Recidiv.

Nr. 2. Gl. L., 29 J., Hausfrau. Op. 21. Jan., entl. 30. Jan. 1899. H. umbilicalis. Status: Baumnußgroß, reponibel. Bruchpforte für einen Finger durchgängig, seit einer Geburt vor 4 Jahren. Op.: Isolierung und Abtragung des Bruchsackes. Heilung p. pr. Operat.: Assistent. Drain. Kein Recidiv.

Nr. 3. D. B., 51 J., Köchin. Op. 10. Jan., entl. 28. Jan. 1899. H. abdominalis. Status: Kugelige Vorwölbung 2 Finger breit neben Spina ileum ant. Die Ränder der Bruchpforte stehen 3 Finger breit voneinander, reponibel, seit 5 Monaten. Der narbige Teil des Bruchsackes wird abgetragen, der Rest vernäht. Die Fascienöffnung mit 12 Knopfnähten vereinigt. Drain. Operat.: Assistent. Heilung p. pr. Kein Recidiv.

Nr. 4. N. K. 34 J., Landarbeiterin. H. abdominalis. Op. 9. Dez., entl. 16. Jan. 1899. Status: In der Linea alba mannskopfgroße Geschwulst. Bruchpforte für die ganze Hand durchgängig. Reponibel im Liegen. Diastase der Recti 10 cm breit. Umfang der Hernie im Stehen 28 cm. Op.: Bruchsack kolossal groß, stark verdickt. Isolierung und Spaltung des Bruchsackes. Inhalt Uterus und Netzadhäsionen. Netz gelöst. Bruchsack excidiert. Drain. Operat.: Assistent. Heilung p. pr. Kein Recidiv.

Nr. 5. Tsch. R., 44 J., Landarbeiter. H. umbilicalis. Op. 6. Febr., entl. 27. Febr. 1899. Op. Querschnitt oberhalb des Nabels. Isolierung des Bruchsackes schwer. Inhalt Netz, das reponibel ist. Abtragung des Bruchsackes. Operat.: Assistent. Heilung p. pr. Patient hat noch eine Hernia ing. sinistra. — Kein Recidiv.

Nr. 6. O. L., 9 J., Schüler. H. umbilicalis. Op. 12. Apr., entl. 20. April 99. Status: Bruchring für einen Finger durchgängig. Die Hernie ist leicht reponibel. Besteht seit der Geburt. Op.: Freileguug des Bruchsackes. Inhalt Netz. Die Basis des Sackes umschnürt. Die Fascie vernäht. Operat.: Assistent. Heilung p. pr. Kein Recidiv.

Nr. 7. S. H., 15 J. H. abdominalis nach Perityphlitis. Op. 27. Apr., entl. 12. Mai 99. Status: In der Ileocoecalgegend eine 6 cm lange Operationsnarbe, die sich beim Pressen hervorwölbt. In der Geschwulst ein 3 Finger durchgängiger Hiatus. Op.: Excision der Narbe, des Sackes. Resektion

d. Proc. Vermiformis, Naht des Peritoneums und der Fascie. Operat.: Assistent. Heilung p. pr. Kein Recidiv.

Nr. 8. G. H., 20 J., Kaufmann. H. umbilicalis. Op. 30. Mai, entl. 8. Juni. Status: Kirschgroße Vorwölbung der Nabelnarbe. Bruchpforte: Runde, 1 cm breite, 1/2 cm hohe Öffnung in der Fascie. Bruch in früher Jugend vorhanden, trat dann zurück; im 8. Lebensjahre kam der Bruch nach Keuchhusten zum Vorschein. Op. Inhalt des Bruchsackes, Netz und Dünndarm. Operat.: Kocher. Heilung p. pr. Kein Recidiv.

Nr. 9. Sch. M., 27 J., Arbeiterin. H. umbilicalis. Op. 1. Juni, entl. 16. Juni 1899. Status: Bohnengroß, reponibel. Radikaloperation. Op.: Assistent. Heilung p. pr. Die Patientin wurde gleichzeitig wegen Hernia crural. dupl. operiert. — Kein Recidiv.

Nr. 10. R. S., 73 J. H. umbilicalis omentalis irreponibilis. Op. 31. Okt., entl. 9. Nov. 99. Radikaloperation. Operat.: Assistent. Heilung in 9 Tagen. — Kein Recidiv.

Nr. 11. St. L., 1 J. H. umbilicalis. Op. 28. Okt., entl. 4 Nov., Status: Haselnußgroß, austretend, reponibel. Bruchpforte für Fingerkuppe durchgängig. Der Bruch besteht seit der Geburt. Radikaloperation. Operateur: Assistent. Heilung p. pr. Kein Recidiv.

Nr. 12. M. N., 49 J. H. umbilicalis. Op. 18. Nov., 27. Nov. 1899. Status: Taubeneigroß, Bruchpforte erbsengroß, seit fünf Jahren. Radikaloperation: Bruchsack isoliert und abgetragen. Inhalt Netz. Naht der Fascienöffnung. Operat.: Assistent. Heilung p. pr. Kein Recidiv.

Nr. 13. St. Th., 21 Monate. H. umbilicalis. Op. 1. Dez., entl. 17. Dez. 1899. Status: In der Nabelgegend hühnereigroße Geschwulst. Reponibel. Bruchpforte für den Zeigefinger durchgängig. Radikaloperation: Der Bruchsack ist eng mit der Fascie verwachsen, er wird mit dieser vernäht. Inhalt: Dünndarm. Operat.: Assistent. Heilung p. pr. Kein Recidiv.

Tabelle V. Herniae epigastricae.

Nr. 1. G. J., 36 J., Gasarbeiter. H. epigastrica. Op. 10. Okt., entl. 19. Okt. 98. Status: Reponibel. Der Bruch ist vor 8 Wochen nach Trauma entstanden. Heftige Schmerzen. Op.: Isolierung des Bruchsackes, der mit Fettklumpen verwachsen. Inhalt Lg. teres. Ligatur des Lg. Operat.: Kocher. — Kein Recidiv.

Nr. 2. M. M., 5 J. Op. 12. Dez., entl. 26. Dez. 98. Status: Der Bruch ist reponibel. Entstanden in dreiwöchentlichem Alter. Op.: Beim Anziehen des Bruchsackes tritt das Lg. teres hervor. Abtragung des Lg. Schluß der Fascienöffnung. Operat.: Kocher. Heilung p. pr. Kein Recidiv.

Nr. 3. F. L., 3 J. H. epigastrica. Op. 5. Juni, entl. 11. Juni 99. Status: Taubeneigroß, reponibel. Bruchpforte für 2 Finger durchgängig. Bruch ist 8 Tage nach der Geburt entstanden. Op.: Bruchsack stumpf gelöst. Inhalt: Dünndarmschlinge und etwas Netz. Bruchsack eröffnet. Netz ligiert. Naht der Pforte. Operat.: Assistent. Heilung p. pr. Kein Recidiv.

Nr. 4. W. P., 51 J., Schreiner. H. epigastrica. Op. 26. Juni, entl. 5. Juli 99. Status: Baumnußgroß, verschieblich. Op.: Bruchsack dünn,

darin Netzadhäsionen, das gelöst wird und reponiert. Operat.: Assistent. Heilung p. pr. Kein Recidiv.

Nr. 5. W. G., 36 J., Knecht. H. epigastrica. Op. 12 Juli, entl. 21. Juli 1899. Status: Bohnengroß, reponibel. Bestand seit 6 Monaten. Magenbeschwerden. Op.: Eröffnung des Bruchsackes. Inhalt Lg. teres und Netz, beide wurden ligiert. Bruchsack abgetragen. Bruchpforte geschlossen. Operat.: Assistent. Heilung p. pr. Kein Recidiv.

Nr. 6. M. N., 49 J., Landwirt. H. epigastrica. Op. 17. Nov., entl. 27. Nov. 1899. Status: Erbsengroß, stets ausgetreten. Die Fascienöffnung in der Linea alba $4^1/_2$ cm oberhalb des Nabels, für den Bleistift durchgängig. Bruchsack dünn. Isolierung und Abtragung. Naht der Fascie. Operat.: Assistent. Heilung p. pr. Der Patient hat gleichzeitig eine Nabelhernie und Inguinalhernie. Kein Recidiv.

Nr. 7. W. S., 52 J., Landarbeiter. H. epigastrica. Op. 29. Nov., entl. 7. Dez. 99. Status: Erbsengroß, reponibel. Bruchpforte undeutlich. Indikation: Beschwerden. Radikaloperation. Querschnitt zwei Finger breit über dem Nabel. Bruchsack im Fett eingebettet. Isolierung und Abtragung. Naht der Fascie. Operat.: Assistent. Heilung p. pr. Kein Recidiv.

IX.

Kleinere Mitteilung.

Aus der chirurgischen Abteilung des Freimaurer-Krankenhauses in Hamburg.

Hyperemesis lactentium (Meinhard Schmidt) oder congenitale Pylorusstenose durch Operation geheilt.

Von

Dr. H. Grisson,

Oberarzt.

Am 12. März 1902 wurde Wilhelm S. als drittes Kind ganz gesunder Eltern geboren. Zwei ältere Schwestern hatten sich, von der Mutter gestillt, sehr gut entwickelt und sind gesunde, kräftige Kinder. Der kleine Knabe wog bei der Geburt 2680 g, war gut entwickelt und nahm an der Mutter Brust in der ersten Woche 375 g, in der zweiten 210 g zu.

Am 29. März, also am 17. Tage nach der Geburt, stellte sich ohne besondere Ursache ziemlich copiöses Erbrechen ein. Das Kind wurde jedes Mal nach der Nahrungsaufnahme unruhig, und die Unruhe ließ erst nach Entleerung des Magens nach. Es wurde zunächst die Diät der Mutter auf das strengste reguliert: ohne Erfolg. Dann wurden versuchsweise verschiedene künstliche Nahrungsmittel neben und abwechselnd mit der Mutterbrust gereicht, aber ebenso bald nach der Aufnahme zum allergrößten Teil wieder erbrochen. Die Urinentleerung ging bedeutend zurück, die früher stark durchnäßten Windeln zeigten nur einen kleinen Fleck und waren oft trocken; die Entleerungen aus dem Darm wurden immer spärlicher und bekamen ein trocken-lehmiges Aussehen, oft enthielten sie klaren, glasigen, manchmal geronnenen Schleim; schließlich wurde unter starkem Drängen nur etwas zäher Schleim entleert.

So nahm das Kind in der dritten Woche 450 g ab.

Am 3. April stellte ich die Diagnose auf Hyperemesis lactentium, wie Meinhard Schmidt[1]) das Leiden zweckmäßig genannt hat, und nahm eine Laparotomie in Aussicht.

Vorher wollte ich aber noch den Versuch machen, das Kind durch Nährklystiere etwas in seinem Kräftezustand zu heben, und setzte den

---

1) Archiv. f. klin. Chir. 63. Bd. Heft 4.

Klystieren ganz geringe Dosen Opium[1]) hinzu, in der Hoffnung, daß vielleicht nur ein Spasmus des Pylorus vorliegen und durch Opium gelöst werden könne. Zugleich wurde dem Kinde die Brust nicht mehr bis zur Sättigung gelassen, es bekam anfangs nur 5, dann 10 Schlucke zur Zeit und so ganz langsam ansteigend mehr, so lange es die genommenen Mengen nicht erbrach; sobald Erbrechen eintrat, wurde die Menge reduziert.

Der Erfolg war, daß das Erbrechen nachließ, die Urinabsonderung sich hob, im Stuhl neben den Resten der Nährklystiere und dem Darmschleim wieder Milchfäces erschienen, und die Gewichtsabnahme geringer wurde. (Vergl. die Tabelle.) In der 6., 7. und 8. Woche war sogar eine minimale Zunahme zu konstatieren.

In der ganzen Zeit war eine bedeutende Dilatation des Magens für das Auge deutlich sichtbar und ließ sich auch durch die Percussion nachweisen.

Das Kind sah aber trotz der geringen Zunahme erbärmlich aus, und die Situation war für Arzt und Eltern insofern höchst unbehaglich, als es klar war, daß bei der nächsten, wenn auch noch so geringen Gewichtsabnahme die Operation als letztes Mittel versucht werden müsse. Denn obgleich das Kind wenig erbrach, und die Nährklystiere fast ganz bei sich behielt, war es doch zweifellos, daß es sich in einem chronischen Hungerzustande befand. Den Zeitpunkt zu bestimmen, wo bei einem so elenden Kinde die Gefahr des Verhungerns dringend wird, ist aber ganz außerordentlich schwer.

Am 15. Mai 1902 wurde wieder eine Abnahme von 25 g konstatiert und deshalb am folgenden Tage die Operation ausgeführt.

Laparotomie in Äthernarkose. Schnitt vom Proc. ensiformis in der Mittellinie bis zum Nabel. Die Bauchdecken waren auf's äußerste verdünnt. Sogleich bei Eröffnung des Bauchfells drängte sich der Magen vor. Er war kolossal erweitert, seine untere Grenze stand erheblich unterhalb des Nabels. Die Därme, soweit sie sichtbar wurden, waren fast ganz leer, eng contrahiert. Die Magenwandung war sehr stark verdickt. (Messungen waren bei der gebotenen Eile beim Operieren nicht zu machen.) Es wurde nun der Pylorus vor die Wunde gezogen; er war ganz hart und bildete eine eiförmige Geschwulst von der Größe eines Fingergliedes eines Erwachsenen. — Etwa $1\frac{1}{2}$ cm oberhalb des Pylorus wurde an einer gefäßarmen Stelle ein $1\frac{1}{2}$ cm langer Schnitt in den Magen gemacht ohne nennenswerte Blutung. Von diesem aus wurde eine feine Knopfsonde durch den Pylorus geführt; sie passierte nur mit Mühe unter Überwindung eines deutlich fühlbaren Widerstandes, und beim Zurückziehen hatte ich das deutliche Gefühl des festen Engagiertseins, wie wenn man eine Bougie aus einer Strictur herauszieht. Darauf wurde eine Spencer-Wellssche Klemme eingeführt und durch wiederholtes Öffnen der Branchen nach allen Seiten der Pylorus ad maximum gedehnt, bis er schlaff war und weit genug, um einen Finger durchzulassen. Schluß der Magen- und Bauchwunde in üblicher Weise. Die Naht der dicken Magenwand war sehr leicht, der Schluß der zarten Bauchdecken äußerst schwierig.

Das Kind trank gleich nach der Operation reichlich an der Mutterbrust

1) Vgl. E. Weill, Gazette des hôpitaux. 1901. No. 112 u. 115.

und dann noch mehrere Male im Laufe des Nachmittags, ohne zu erbrechen. Aussehen und Allgemeinbefinden war gut.

In der Nacht wurden wiederholt größere Mengen erbrochen, doch standen wir unter dem Eindruck, daß nicht alles Getrunkene wieder zu Tage kam.

17. Mai. Das Kind sah am Morgen ganz verfallen aus, erbrach am Tage mehrfach, behielt aber einen Teil der Nahrung bei sich. Reichliche Urinentleerung. Abends war es kühl, und sah so aus, als ob es in der Nacht sterben werde. Nährklystier.

18. Mai. Über Nacht hat das Kind gut getrunken und nichts erbrochen. Am Morgen Stuhlgang und Urinentleerung. Über Tag einige Male geringes Erbrechen. Nährklystiere.

19. Mai. Status idem.

20. Mai. Über Nacht war das Kind sehr unruhig, schrie viel, erbrach wiederholt. Am Morgen war der Leib tympanitisch aufgetrieben. Großes Kamillenklystier. Darauf Entleerung von reichlichem Stuhlgang und vielen Blähungen. Relatives Wohlbefinden.

Die weitere Rekonvaleszenz war nicht ganz glatt. Es trat noch an manchen Tagen Erbrechen ein, die Gewichtszunahme war anfangs noch gering, doch wurde sie von Woche zu Woche bedeutender, und schon Anfang Juli machte der kleine Patient den Eindruck eines ganz gesunden, gut gedehenden Kindes.

Die Bauchwunde heilte per primam. Die Narbe ist jetzt vollständig fest und zeigt keine Spur einer nachgiebigen Stelle.

Das Kind hat sich weiter gut entwickelt, hat bisher alle Zähne zu rechter Zeit bekommen und entspricht in seiner Entwickelung jetzt ganz seinem Alter von 2 1/2 Jahren.

Gewichtstabelle.

12. März.	0 Wochen.		Ko.	2,680	
20. „	1 „		„	3,055	+ 0,375
27. „	2 „		„	3,265	+ 0,210
3. April.	3 „		„	2,815	·/. 0,450
10. „	4 „		„	2,670	·/. 0,145
13. „	4 „	+ 3 Tage.	„	2,630	·/. 0,040
17. „	5 „		„	2,605	·/. 0,025
20. „	5 „	+ 3 Tage.	„	2,510	·/. 0,045
24. „	6 „		„	2,590	+ 0,080
27. „	6 „	+ 3 Tage.	„	2,540	·/. 0,050
1. Mai.	7 „		„	2,550	+ 0,010
4. „	7 „	+ 3 Tage.	„	2,590	+ 0,040
8. „	8 „		„	2,600	+ 0,010
11. „	8 „	+ 3 Tage.	„	2,610	+ 0,010
15. „	9 „		„	2,585	·/. 0,025
16. „	Operation.				

22. Mai.	10 Wochen.			Ko.	2,440	
24. „	10 „			„	2,500	+ 0,080
26. „	10 „			„	2,485	
28. „	11 „			„	2,520	
30. „	11 „			„	2,440	·/. 0,045
1. Juni.	11 „			„	2,465	
4. „	12 „			„	2,475	
8. „	12 „	+ 3 Tage.		„	2,580	+ 0,105
11. „	13 „			„	2,590	+ 0,010
15. „	13 „	+ 3 Tage.		„	2,705	+ 0,115
18. „	14 „			„	2,740	+ 0,035
22. „	14 „	+ 3 Tage.		„	2,910	+ 0,170
25. „	15 „			„	2,990	+ 0,080
29. „	15 „	+ 3 Tage.		„	3,135	+ 0,145
2. Juli.	16 „			„	3,320	+ 0,185
6. „	16 „	+ 3 Tage.		„	3,540	+ 0,220
9. „	17 „			„	3,750	+ 0,210
16. „	18 „			„	4,025	+ 0,275
23. „	19 „			„	4,430	+ 0,405
30. „	20 „			„	4,780	+ 0,350
6. August.	21 „			„	5,045	+ 0,265
13. „	22 „			„	5,325	+ 0,280

Es ist in der vorausgehenden Krankengeschichte nicht zu verkennen, daß das Opium zweifellos einen gewissen bessernden Einfluß auf den Zustand hatte, daß wir also berechtigt sind, auch in künftigen Fällen einen kurzen Versuch damit zu machen. Möglich wäre es ja, daß bei leichteren Fällen unter seinem Einfluß Zeit gewonnen würde, für einen natürlichen Heilungs-Vorgang. Trotz des schließlich günstigen Ausganges steht es für mich aber fest, daß es besser gewesen wäre, die Operation einige Wochen früher zu machen, etwa in der 5. oder 6. Lebenswoche. Immerhin wird in jedem Falle die Bestimmung des rechten Termins auf besondere Schwierigkeiten stoßen Wenn man auch auf der einen Seite damit rechnen kann, daß von Woche zu Woche die Widerstandsfähigkeit eines Kindes gegen operative Eingriffe zunimmt, so trifft das genau genommen nur zu für Kinder, die einigermaßen gedeihen. Bei einem chronisch hungernden Kinde aber wird der Gewinn an Alter mehr oder weniger aufgewogen durch die aus dem Hungerzustande entstehende Entkräftung. Da wird es wohl bis auf weiteres noch Sache der sich mehrenden praktischen Erfahrung sein, festzustellen, zu welcher Zeit ein so imponderabler Factor wie die Lebensfähigkeit bezugsweise Zähigkeit eines Säuglings die besten Chancen für den so schweren Eingriff abgibt.

Die Operation am Magen selbst war in Folge der abnormen Größe und Wanddicke des Magens nicht schwierig. Es ist das ein Umstand, der meines Erachtens zu Gunsten der Dilatation des Pylorus, gegenüber der Gastro-Enterostomie, spricht. In meinem Falle würde sicher die Anlegung einer Communication zwischen dem dilatierten und hypertrophischen Magen und dem eng contrahierten und zarten Dünndarm nach Kehr und Löb-

ker[1]) enorm schwer gewesen sein, und würde das Vielfache an Zeit erfordert haben. Damit wäre die Chance der Operation wesentlich verschlechtert worden.

Ich war von vornherein entschlossen, die Dehnung des Pylorus und nur im Notfalle die Gastroenterostomie zu machen und der Augenschein bei Eröffnung des Leibes, der sofort das starke Mißverhältnis zwischen Magen und Dünndarm zeigte, bestärkte mich in dem Entschluß. Ich war mehr für die Pylorus-Dehnung erstens auf Grund der Empfehlung von Meinhard Schmidt und zweitens auf Grund einer eigenen Erfahrung. Ich erwähne letztere hauptsächlich deshalb, um dem Einwande zu begegnen, wie er Meinhard Schmidt von Kehr und Löbker gemacht worden ist, daß eine echte Pylorus-Hypertrophie nur mit Gastroenterostomie erfolgreich operiert werden könne, und daß bei den angeblich mit Erfolg durch Pylorus-Dehnung operierten Fällen eben keine wirkliche Hypertrophie vorgelegen habe, sondern ein Spasmus und daß der Operateur in der Diagnose geirrt habe aus Mangel an eigener Erfahrung.

Im Jahre 1893, also zu einer Zeit, wo über das in Rede stehende Krankheitsbild meines Wissens noch gar nichts bekannt war, erkrankte in meiner Privatpraxis ein Kind P.[2]) unter den gleichen Erscheinungen einer ganz hochsitzenden Stenose des Tractus intestinalis, copiösem Erbrechen, nicht fäculenter Massen, Oligurie, dann Anurie, Ausbleiben von Darmentleerungen, nur Absonderung von etwas zähem Darmschleim, rapider Abnahme des Körpergewichts. Ich zog Herrn Kollegen H. Cordua zu Rathe, der gleichfalls eine präcisere Diagnose damals nicht stellen konnte und gleich mir in der Laparotomie und operativen Beseitigung des Hindernisses den einzigen Weg zur Rettung des Kindes sah. Die Operation wurde von Cordua[3]) im Kinder-Hospital ausgeführt, ich assistirte. Wir fanden einen stark dilatierten und verdickten Magen und am Pylorus einen „Tumor". Wir hielten den Tumor für eine echte Neubildung vielleicht sogar maligner Natur. Eine primäre Resection erlaubte der Zustand des Kindes nicht. Eine Gastroenterostomie erschien uns unmöglich wegen des Mißverhältnisses zwischen dem dicken Magen und den zarten Dünndärmen, sie hätte auch dem Kinde wenig geholfen, wenn der Tumor bösartig war, und wir fürchteten die lange Dauer der Operation. Deshalb entschieden wir uns dafür, eine Jejunostomie zu machen und den Pylorus vor die Bauchdecken zu lagern zwecks Resektion in einer zweiten Sitzung.

Trotz sofortiger Ernährung durch die Jejunumfistel hat das Kind den Eingriff nur um wenige Stunden überlebt.

Herr Dr. Simmonds hatte die Freundlichkeit, das Präparat zu untersuchen, und fand mikroskopisch „eine muskuläre Hypertrophie des Pylorus".

Es ist das meines Wissens eine der ersten, wenn nicht die erste in der Literatur niedergelegte Beobachtung der angeborenen Pylorus-Hypertrophie. Da Cordua und ich nicht die richtige Deutung fanden und ich

1) Chirurgenkongreß 1901.

2) Grisson, Deutsche med. Wochenschr. 1893. S. 847.

3) H. Cordua, Mitteilungen aus den hamburgischen Staatskrankenanstalten. 6. Bd. 1897/8. S. 351.

das Präparat gewissermaßen nur als Curiosum im Hamburger ärztlichen Verein demonstrierte, ist der Fall in die Literatur und Casuistik späterer Publikationen nicht übergegangen. Objektiv richtig gibt mein Referat (l. c.) die Symptome des jetzt bekannten Krankheitsbildes.

Jedenfalls kann ich danach für mich die eigene Erfahrung in Anspruch nehmen und kann behaupten, daß der Befund in meinem Falle S dem anderen Falle P ganz außerordentlich ähnlich war. In beiden Fällen hatte der Pylorus etwa die Größe, Gestalt und Consistenz eines Hodens eines etwa achtjährigen Knaben. Im Falle S. ist die Diagnose ja zum Glück nicht mikroskopisch festgestellt, auch eine Probeexcision zu mikroskopischer Untersuchung war selbstverständlich ausgeschlossen. Trotzdem möchte ich mich berechtigt fühlen, meinen Fall S. als eine durch Pylorusdehnung geheilte muskuläre Pylorushypertrophie und dadurch bedingte Stenose zu bezeichnen.

Beunruhigend waren die ersten Tage, selbst Wochen nach der Operation, doch wird hoffentlich der günstige Ausgang in meinem Falle bei Wiederauftreten des Erbrechens nach späteren Operationen beruhigend wirken; es ist ja auch selbstverständlich, daß der Effekt der Dehnung des Pylorus zunächst rückgängig gemacht werden kann durch die unmittelbaren Folgen des recht schweren Trauma, welches dem Magen zugefügt wird. Wenn der Pylorus bis an die Grenze des Zerreißens gedehnt wird, kommt es doch mindestens zu einem erheblichen Bluterguß in die Wand des Magens bezugsweise Duodenums. Dieser kann das erweiterte Lumen zunächst wieder verengern. Sehr in Betracht zu ziehen ist auch die Möglichkeit einer Störung vielleicht gar Lähmung der Peristaltik an der gedehnten Stelle.

Ich würde in einem späteren Falle einen, aber viel kürzeren Versuch mit Nährklystieren unter Zusatz von Opium machen. Sollte derselbe nicht in kürzester Zeit eine Gewichtszunahme des Kindes ergeben, dann würde ich operieren, mich aber durch das Wiederauftreten des Erbrechens nach der Operation weniger erschrecken lassen, ja ich würde die Eltern auf diese Möglichkeit schon vor der Operation vorbereiten [1]).

---

1) Anmerkung bei der Korrektur. Wenige Tage nach Abgang des Manuskripts hatte ich Veranlassung, meinen Ratschlag selbst zu erproben und zwar an der 3 Wochen alten Schwester meines Patienten. Der zweite Fall in derselben Familie! Ich gab das Opium aber innerlich in Verbindung mit Magnes. usta. (Stamm, Arch. f. Kinderheilk. Bd. 38, Heft 3/4). Magnes. ust. 2,0 Tes. Theb. gtt. I-II. Syr. 10,0, Aqu. 50,0 vor jeder Mahlzeit 5 cbcm. Das Kind ist jetzt der Heilung nahe.

X.

Besprechungen.

1.

Dr. O. Manz, Die chirurgischen Untersuchungsarten. Verl. Gustav Fischer in Jena. 1904.

Das vorliegende Buch soll den Studierenden in die allgemeinen Prinzipien der chirurgischen Krankenuntersuchung einführen. Ich würde seinen Inhalt als den allgemeinen Teil der chirurgischen Präpadeutik bezeichnen und bin bei der Durchsicht und Lektüre des Buches lebhaft an den Beginn meiner Dozentenätigkeit erinnert, als ich im Herbst 1878 in Leipzig mit Erlaubnis meines Lehrers Thiersch „Chirurgische Propädeutik" als Vorlesung und Kurs — meines Wissens zum ersten Male — vortrug und einübte. Der Verfasser hat das Thema in hübscher, anregender und zugleich erschöpfender Weise bearbeitet. Sein Buch wird nicht allein zur Einführung in die Chirurgie nützlich sein, sondern in gleichfalls hohem Grade von denjenigen Ärzten gewürdigt und benützt werden, welche nach Erwerb eigener Erfahrung und nach gewissenhafter Beachtung mancher dianostischen Irrtümer die Wege zur möglichst sicheren Erkenntnis von Neuem und an der Hand eines selbständig denkenden jungen Lehrers kennen lernen wollen. Ich schätze derartigen Unterricht sehr hoch und bedauere, daß wohl so ziemlich überall sonst unter chirurgischer Propädeutik ein speziell chirurgisch-klinischer Kurs oder ein Praktikum der kleinen operativen Technik verstanden wird. Die Übung in der chirurgischen Untersuchungslehre muß als Grundlage der chirurgischen Diagnostik angesehen werden und Geltung finden. So freue ich mich, zu sehen, daß der Verfasser dieses Buches die gleichen Wege geht, welche mir vor Jahren wichtig waren, und wünsche seinem Buche reiche Verbreitung; dann wird auch der Nutzen für diejenigen, welche seinen Inhalt aufnehmen, nicht ausbleiben.

Helferich.

2.

Prof. Dr. Zuckerkandl, Atlas der topographischen Anatomie des Menschen. V. Heft. Preis 14 M. Verlag Wilhelm Braumüller, Wien und Leipzig 1904.

Mit dem vorliegenden Heft hat das vorzügliche Werk seinen Abschluß erlangt. Es enthält die Bruchpforten und die Extremitäten. Wir hatten schon wiederholt Gelegenheit, die Vorzüge des Werkes bezüglich

wahrhaft künstlerischer Darstellung und äußerst lehrreicher Auswahl der Abbildungen zu rühmen. Das 5. Heft reiht sich den früheren Heften würdig an. Die Fülle seines Inhaltes ergibt sich schon aus den Zahlen: Die Abbildungen von Nr. 476 bis inkl. 517 sind den Bruchpforten der Leistengegend gewidmet; Nr. 518 bis 546 zeigen die intraperitonealen Taschenbildungen, die Anatomie des Canalis obturatorius und anderer Beckenöffnungen, sowie die Regio umbilicalis; dann folgen von 547 bis 636 die Extremitäten. Am Schluß ein Index, um das Nachschlagen zu erleichtern.

Helferich.

Anzeigen literarischer Neuigkeiten, welche der Redaktion zugeschickt worden sind:

Revue de chirurgie. No. 9. Sept. 1904.

Yvert, De l'intervention opératoire dans les néphrites et dans certaines affections médicales du rein.

Balacesco et Cohn, De l'oesophagotomie externe cervicale comme traitement des corps étrangers de l'oesophage (à suivre).

Caubet, La tuberculose du coccyx.

Bérard et Leriche, Des sténoses tuberculeuses de l'intestin grèle chez l'enfant (Suite et fin).

Revue française de médecine et de chirurgie. No. 33—39. 1904.

Broca, Quelques mots sur le mécanisme des décollements épiphysaires.

Derselbe, Péritonite suppurée probablement à pneumocoques. Issue tardive d'un ascaride par la plaie.

Tuffier et Mauté, Cirrhose du foie et appendicite.

Piet, La glande mammaire et ses vaisseaux sanguins.

Bichat, Le traitement chirurgical des perforations intestinales dans la fièvre typhoide.

Le Gendre, Péritonite aiguë mortelle au cours d'une grossesse consécutivement à une colite dysentériforme par coprostase.

Guinard, Les abcès du foie dans la fièvre typhoide.

Vidal et Lemierre, Septicémie colibacillaire.

Gaudier et Bachmann, Vastes résections craniennes dans un cas de tuberculose infiltrée progressive.

Dubar, De la luxation du coude en arrière et de son traitement.

Spillmann et Sincert, Hématome du mésenthère et occlusion intestinale par coudure consécutive à une torsion du mésenthère.

De Busscher, Asphyxie locale des extremités d'origine infectieuse chez un enfant.

Porot, Occlusion et invagination intestinales mortelles dues aux ascarides.

Maurange. À propos des accidents de la chloroformisation. D'une méthode d'anesthésie mixte destinée à les prévenier.

Oddo et Silhol, Complications urinaires de l'appendicite.

Archives provinciales de chirurgie. No. 8 u. 9. Août et Sept. 1904.

Monprofit, Une opération de cholécystentérostomie en Y pour cancer du pancréas (1 fig.).

Villar, Des kystes glandulaires du pancréas.

Tapie, De l'étranglement dans la hernie de l'appendice.
Moreau et Duroux, Formes cliniques des phlébites chirurgicales.
Mantel, Pansement compressif des moignons et du crâne.
Hardouin, Étude sur les kystes séreux congénitaux de l'aisselle.
Dejardin, Les injections épidurales dans le traitement de l'incontinence d'urine et du prolapsus rectal (Revue générale) (4 fig.).
Tavel, Technique de la résection du rectum par la voie sacrée avec suture primaire circulaire et réunion par première intention (4 fig.).
Letoux et le Dantec, Introduction d'air dans un ventricule latérale à la suite d'une fracture du crâne (5 fig.).
Cumston, Un cas de papillome de la vessie compliqué de pyonephrose avec remarque sur son traitement chirurgical.

The Saint Paul medical journal. Sept. 1904.
Graham, Duodenal ulcer, symptoms and diagnosis.
Adams, Notes on the management of fractures of the lower extremity.
Courtney, Subparietal injuries of the kidneys.
Mayot, The chirurgical treatment of varicose veins.

The american journal of orthopedic surgery. No. 1. Aug. 1904. enthält unter anderen folgende Aufsätze:
Spitzy, Technik der Nervenplastik.
Hoffa, Endresultate der Sehnentransplantation.
Dane and Townsend, Chirurgische Eingriffe bei Kinderlähmung der unteren Extremität.
Freiberg, Wert der Bierschen Stauung für die Behandlung der Gelenktuberculose.
Whiteman, Differenzialdiagnose zwischen Schenkelhalsfractur und Epiphysenlösung in früher Jugend, mit Berücksichtigung ihres Einflusses auf Prognose und Behandlung.
Gibney, Exstirpation des Tensor fasciae latae zur Correction der Innenrotation bei spastischer Paraplegie.

Bulletin of the Johns Hopkins Hospital. No. 159—162.
Schiff, A case of cancer of the mamma cured by means of Röntgen-Rays.
Russel, Changes in the nervous system after parathyreoidektomie.
Bennet Bean, Observations on a study of the subclavian artery in man.
Cushing, The sensory distribution of the fifth cranial nerv.
Sampson, Vesico-vaginal fistulae following hysterektomie for carcinoma cervicis uteri with special reference to their origin and closure.

La clinica chirurgica. No. 8. Aug. 1904.
Seraphini e Levy, Contributo sperimentale allo studio del drenaggio del pericardio.
Torresi e Vincenzo, Rottura traumatica del cuore et del aorta.

Bulletin de l'académie royale de médecine de Belgique. Bruxelle 1904.
Willems, De la craniektomie occipitale à propos d'une opération pratiqnée pour découvrir le cervelet.
Derselbe, Sur les causes de la claudication après la coxalgie.

Contributions à la chirurgie du canal hépatique d'après trois cas personels et les travaux les plus recents. Par H. Delagénière. Paris 1904.

Moderne ärztliche Bibliothek. Berlin 1904.

Wilh. Alex. Freund, Über Neurasthenia hysterica und die Hysterie der Frau.

Martini, Insekten als Krankheitsüberträger.

Hetsch, Die Grundlagen der Serumdiagnostik und deren Bedeutung für den Praktiker.

Brieger und Laqueur, Moderne Hydrotherapie.

Die Aktiengesellschaft für Feinmechanik, vormals Jetter und Scherer, in Tuttlingen hat ein illustriertes reich ausgestattetes Musterbuch von 784 Seiten herausgegeben.

Baum-Kiel.

Druckfehlerberichtigung.

In Band LXXIV Seite 596 Zeile 5 von unten muß es heißen: „granuliert" statt „granueiert";

Seite 598 Zeile 6 von oben: „Nach der Exstirpation" anstatt „des";
" 599 " 6 " " : „Epithelien" anstatt „Episthelien";
" 599 " 9 " " : „Epithelschlauches" anstatt „Episthelschlauches";
" 600 " 3 " " : „entsteht" anstatt „entstehen".

Wienecke. Lith. Anst. Julius Klinkhardt

Verlag von F.C.W. Vogel in Leipzig.

XI.

Aus dem Augusta-Hospital in Breslau.

Über Epithelveränderungen in der senilen weiblichen Mamma.

Von

Prof. **Alexander Tietze.**

(Mit 3 Abbildungen.)

(Auszugsweise vorgetragen auf der 76. Naturforscherversammlung in Breslau, September 1904.)

Im Folgenden möchte ich mir erlauben, als das Resultat einer Reihe von Untersuchungen, welche ich in den letzten Monaten ausgeführt habe, die Tatsache mitzuteilen, daß ich in scheinbar ganz gesunden Brustdrüsen alternder Frauen in einer verhältnismäßig sehr großen Zahl — ich fand 25 Proz. — mikroskopisch Epithelveränderungen nachweisen konnte, welche denen beim Cystadenom der Mamma außerordentlich gleichen. Da wir nun aber wissen, daß etwa in 10 Proz. der Fälle das Cystadenom zu einem Carcinom führt, also immerhin als ein gewisses Stadium, als eine Vorstufe oder zum mindesten als vorbereitend für das Carcinom betrachtet werden kann, so beansprucht die von mir erhobene Tatsache ein gewisses Interesse. Ja ich möchte die Beziehungen der hier zu schildernden Epithelveränderungen zum Carcinom insofern gewissermaßen noch enger gestalten, als ich versuchen will, nachzuweisen, daß sich ein beginnendes Mammacarcinom überhaupt durch ähnliche oder im Prinzip gleiche Veränderungen charakterisiert, daß es ähnlich aussehen muß, wie ich es für die Veränderungen in der senilen Mamma schildern werde. Es würden also, klar, wenn auch etwas gewagt ausgedrückt, meine Untersuchungen zu dem Resultat geführt haben, daß in etwa einem viertel alternder weiblicher Brustdrüsen sich carcinomverdächtige Epithelwucherungen finden. Ist dieser Befund an und für sich nicht ohne Interesse, so gewinnt er noch dadurch an Bedeutung, daß sich ihm die zweite Frage hinzugesellt: Sind diese Epithelwucherungen physiologische Alterserscheinungen

sind sie also ein neuer Beweis dafür, daß das Alter die Prädisposition zum Carcinom schafft und — wenn dies der Fall — wodurch wird dieses Epithelwachstum hervorgerufen?

Die Veränderungen beim Cystadenom sind bekannt. Soweit das Epithel in Betracht kommt, ist der Prozeß charakterisiert durch eine starke Wucherung desselben, welche teils zur Etablierung mächtiger, kompakter, in der normalen Alveolarwand eingeschlossener Epithelhaufen führt, teils zu Cystenbildungen, in welchen sich die gesteigerte Zellproliferation zunächst kenntlich macht durch kleine, in das Lumen einspringende Epithelzapfen, die im Laufe der Entwicklung zu größeren, mit bindegewebigem Gerüst versehenen und oft vielfach und kunstvoll verschlungenen, rankenartigen Gebilden auswachsen. Das ist der gewöhnliche Typus. Es gibt aber außer diesen bekannten kleinen, immer multipel und gewöhnlich beiderseits auftretenden Cysten, auch solche, ebenfalls multipel, in denen sich statt der zarten Epithelranken auch solidere, kleine, polypenartige Tumoren finden, welche sich als die Träger zahlreicher drüsenartiger Bildungen darstellen, und ich versuchte den Nachweis zu führen [1]), daß auch diese Bildungen welche von manchen Autoren im Gegensatz zu dem von ihnen als Entzündung (Mastitis interstitialis chronica) aufgefaßten Cystadenom als wirkliche Tumoren angesprochen wurden, nur als eine andere Art der Epithelanordnung betrachtet und unter das Bild des Cystadenoms subsumiert werden müßten, und ich glaubte ferner zeigen zu können, daß gerade die jetzt genannten Formen besonders geeignet seien, die Verbindung zum Carcinom herzustellen. Ob aber entzündlicher Natur oder nicht, jedenfalls hielt ich das Cystadenom für eine ausgesprochene primäre Epithelerkrankung, welche in gewissen Fällen und unter uns noch unbekannten Bedingungen zu einer atypischen und schrankenlosen Wucherung desselben zu führen vermag, wie wir sie eben als Carcinom zu bezeichnen pflegen. Unter diesen Umständen mußte ich mir vorstellen, daß das Carcinom der Mamma in vielen Fällen nicht einem isolierten Herd entstammt, sondern eine diffuse Erkrankung der Brustdrüse darstellt, eine Anschauung, welche sich mit den bekannten Demonstrationen von Petersen der multicentrischen Entstehung mancher Carcinome deckt bezw. durch dieselben an Wahrscheinlichkeit gewinnt, — eine Anschauung ferner, in welcher auch Ribbert in seinem jüngst erschienenen Geschwulstwerke Petersen insofern beipflichtet, als er zwar nach wie vor daran festhält, daß der einzelne Carcinomherd aus sich herauswachse und nicht

1) Deutsche Zeitschr. f. Chirurgie. 56. Bd. S. 512.

dadurch vergrößert werden könne, daß etwa Zellen seiner Nachbarschaft „carcinomatös" würden, jedoch zugeben muß, daß gleichzeitig an mehreren Stellen eines Organs die Bedingungen für Carcinomentwicklung gegeben sein können.

Wenn nun also das Mammacarcinom multicentrisch entstehen kann, so war es interessant, in den Präparaten wegen Carcinoms exstirpierter Brüste nachzusehen, ob und welche Veränderungen in den am Carcinom noch scheinbar unbeteiligten Drüsenabschnitten vorhanden seien. Diese Untersuchungen sind oft ausgeführt und auch von mir in systematischer Weise an 25 Brustdrüsen unternommen worden. Da schon nach den bekannten Tatsachen auf eine mehr oder minder ausgesprochene Epithelveränderung in diesen Teilen gerechnet werden konnte, so erschien es zweckmäßig, um einer Täuschung in der Deutung der Befunde vorzubeugen, eine Voruntersuchung über die Entwicklung des Drüsengewebes in verschiedenen Lebensaltern anzustellen. Es konnte ja möglich sein, daß manches, was man als pathologisch angesprochen hätte, als eine innerhalb der physiologischen Breite liegende Erscheinung anzusprechen war. Diese Voruntersuchung ist von Herrn cand. med. Speck auf meine Veranlassung begonnen, aber leider nicht zu Ende geführt worden. Immerhin konnte er mir von 14 weiblichen Brustdrüsen Präparate zur Verfügung stellen, deren Benutzung er mir gestattet hat. Ich hatte bei dieser letzten Untersuchung von vornherein mein Augenmerk auf die Brustdrüse alternder Frauen gerichtet, weil aus ihrem Verhalten doch vielleicht manches Wissenswerte sich über die Carcinomgenese ergeben würde. Das Carcinom ist eine Erkrankung, welche die Individuen vorwiegend nach der Zeit ihrer Blüte befällt — und wenn die Anschauung, daß in der Zeit der Involution sich in den Zellen Unregelmäßigkeiten in Wachstum und Teilung bemerkbar machen können, welche den Anstoß zu atypischer Wucherung zu geben vermögen, zwar manches Bestechende hat, aber doch zu unerwiesen ist, als daß man einen solchen Befund a priori erwarten durfte, so konnte man doch hoffen, vielleicht irgend etwas anderes zu finden, was man zu den ersten Anfängen eines Carcinoms hätte in Beziehung bringen können. Und auch das hätte man als einen erwünschten Fund begrüßen müssen, denn wenn wir auch bei der Haut und den Schleimhäuten über die ersten Wachstumsvorgänge beim Carcinom etwas genauer orientiert sind, so müssen wir doch zugeben, daß unsere Kenntnisse über die ersten Anfänge dieser Drüsencarcinome aus verschiedenen und offensichtlichen Gründen noch recht mangelhafte sind.

Die Präparate des Herrn Speck betrafen 7 Frauen unter vierzig

Jahren. Im Alter von 40—73 Jahren waren ebenfalls 7. Die Frauen waren sämtlich an Erkrankungen, die von der Mamma nicht ausgegangen waren, zugrunde gegangen. Außer dem Bestreben, Brustdrüsen aus möglichst verschiedenen Phasen der Entwickelung des weiblichen Körpers zu erhalten, waren besondere Gesichtspunkte für die Auswahl der Drüsen nicht maßgebend gewesen. Drei von den Frauen hatten an Krebs gelitten und zwar je eine an Ca. pharyngis, am Magen- und Lebercarcinom und an Carcinom der Gallenblase. Die Brustdrüsen gerade von diesen letzten dreien waren normal, bezw.

Fig. 1.

fand sich nichts von auffallenden Veränderungen in den mir vorliegenden mikroskopischen Präparaten, ebenso war in den jugendlichen Brustdrüsen absolut nichts von dem überall als Norm geschilderten Verhalten Abweichendes vorhanden.

Dagegen fand sich nun in der Mamma einer 64 Jahre alten, an Embolie der Lungenarterie zugrunde gegangenen Patientin, in deren Organen bei der Sektion ein Carcinom nicht gefunden wurde, folgende recht merkwürdige Veränderung, welche ich nach einem mikroskopischen Schnitt beschreibe.

In diesem Schnitt ist innerhalb eines kernarmen, derbfaserigen Bindegewebes doch sehr viel mehr vom Drüsengewebe zu sehen, als es sonst in diesem Alter angetroffen wird, und zwar tritt dasselbe zu-

nächst auf sowohl in Form kleiner Träubchen, an denen der Bau acinöser Drüsen sehr schön zu demonstrieren ist, als auch in Gestalt langgestreckter, mit ein- oder mehrschichtigem (Schrägschnitt) Epithel ausgekleideter Spalträume, welche für die senile Mamma ganz besonders charakteristisch sind. Im Gegensatz zu diesem Befunde liegen nun aber an einer Stelle, deren Größe makroskopisch etwa dem Durchschnitte eines etwas größeren Stecknadelkopfs entspricht, eine Reihe von Hohlräumen nebeneinander, kreisrund oder mehr oval, mit starker Epithelschicht an den Wandungen und zahlreichen in das Lumen vorspringende Epithelzapfen, in denen teilweise ein bindegewebiges Gerüst nicht zu erkennen ist, während es sich an anderer Stelle deutlich markiert, kurz, es ist ein kleines Cystenconglomerat mit Bildern, wie ich sie, ich möchte sagen hundertfach bei den Untersuchungen des sog. Cystadenoms gesehen habe; und um die Parallele vollständig zu machen, finden sich in der Nachbarschaft des geschilderten Bezirkes jene runden, soliden, vom concentrischen Bindegewebe umgebenen Epithelhaufen, die mit Zellen vollgestopften Alveolarräume, auf welche namentlich Schimmelbusch in seiner Bearbeitung des Cystadenoms hingewiesen hatte und welche jeder, der solche Fälle untersucht hat, genau kennt. Das beigegebene Mikrophotogramm [1]) gibt von den Veränderungen der ersten Art wohl eine deutliche Vorstellung; die zellerfüllten Alveolen abzubilden, war wohl nicht notwendig. Von dieser Mamma waren vier Schnitte vorhanden, in deren jedem sich diese Veränderung an circumscripter Stelle fand. Aber auch die weitere Nachbarschaft dieses Bezirkes war nicht ganz normal: Es fanden sich auch in weiterer Ferne gelegentlich Durchschnitte erweiterter und mit gewuchertem Epithel ausgekleideter Drüsenschläuche, und ferner war in einem Präparat in der Nähe des beschriebenen Cystenkomplexes ein Bezirk zu sehen, in welchem das Messer ein ganzes System von Endbläschen getroffen hatte, so daß hier neben Stücken von Ausführungsgängen und Sammelröhrchen zahlreiche Alveolen auf dem Durchschnitt sich präsentieren. Auch von diesen prävalieren einige durch ihre Größe und ihren Reichtum an wandständigen Epithelien, so daß eine Vermehrung derselben offensichtlich ist und der Schluß nahe liegt, auch hier sei das normale Verhalten bereits in ähnlicher Weise wie nebenan überschritten.

Auf diese Epithelveränderungen aufmerksam geworden, habe ich dann noch 10 Mammae von älteren Frauen (48 – 75 Jahre), die ich

1) Für die freundliche Anfertigung der Mikrophotogramme erlaube ich mir meinem Kollegen, Herrn Dr. Silberberg, bestens zu danken. Die Photogramme sind mit Leitz Occl. 1 Object 3 aufgenommen.

aus dem pathologischen Institut erhielt — daneben auch einige von Männern — untersucht mit dem Ergebnis, daß ich genau dieselben Veränderungen, wie eben beschrieben, in zwei und eine andere, gleich kurz zu erwähnende Form in einer dritten gefunden habe.

Ich hebe noch einmal ausdrücklich hervor, daß die 10 Brustdrüsen älterer Frauen in keiner Weise besonders ausgesucht waren, sondern daß sie mir auf meine Bitte um Brustdrüsen älterer Frauen aus dem pathologisch-anatomischen Institut einfach zugestellt wurden, ohne daß der Herr, welcher dieselben sammelte, über den Zweck meiner Untersuchungen unterrichtet gewesen wäre. Damit gewinnen diese Befunde bei ihrer relativen Häufigkeit doch gewiß an Bedeutung und können als solche angesehen werden, die mit einer gewissen Regelmäßigkeit in der alternden Brustdrüse angetroffen werden. Unter siebzehn hier in Betracht gekommenen Fällen waren sie viermal vorhanden.

Die Untersuchung der in Formalin gehärteten Organe geschah in der Weise, daß der ganzen Länge nach ein Streifen aus der Mitte heraus geschnitten und in einzelne Stücke zerlegt wurde, von denen sehr zahlreiche Schnitte angefertigt und zu mikroskopischen Zwecken verarbeitet wurden. Bei den drei Brustdrüsen, bei denen ich Veränderungen gefunden hatte, wurde darnach die Nachbarschaft auf neuen Schnitten emsig untersucht, allerdings jedesmal ohne Erfolg. Die Veränderungen saßen immer in der Peripherie der Brustdrüse und waren auf einen äußerst kleinen, äußerlich nicht erkennbaren Bezirk beschränkt. Daran mag es wohl liegen, daß sie, wie es scheint, den bisherigen Beobachtern entgangen sind. Es war ja fast ein Zufall, daß sie überhaupt gefunden wurden, während andererseits freilich, um ihr Vorkommen völlig klar zu stellen, eigentlich die ganze Brustdrüse auf Serienschnitten hätte untersucht werden müssen — ein Verfahren, das allerdings das Maß an Zeit, das mir zur Verfügung stand, erheblich überschritten hätte. Leider habe ich auch niemals beide Brustdrüsen desselben Individuums untersuchen können, weil in keinem Falle beide Organe reserviert worden waren. Es ist dies eine Lücke in meiner Untersuchung, welche eine eventuelle Nachprüfung notwendig macht.

Von der ersten Frau, bei welcher ich die Epithelveränderungen fand, lautete die anatomische Diagnose folgendermaßen:

Frau Japke, 71 Jahre alt.

Pleuritis exsudativa haemorrhagica sin. Tuberc. pulmonum. Ulcus tub. commiss. post. Tracheitis. Bronchitis. Areae invet. et recent. tub. pulmon. Myodegeneratio cordis — Dilatatio ventriculi et atrii dextr. Arterioscleros. arter. magnar. Ulcera permagna tub. intestini crassi.

Hernia inguinalis dextr. Endometritis, Polypi tres uteri. Cystis magna parovarii. Degeneratio adiposa hepatis. Atrophia granularis rerum.

Die Brustdrüse dieser Frau ist nicht so reich an parenchymatösen Bestandteilen wie die vorher beschriebene, im Gegenteil derb, geschrumpft, bindegewebig. Dementsprechend finden sich in den mikroskopischen Schnitten meist nur spärliche Drüsenreste, aber in den peripheren Stücken sind wieder Epithelveränderungen vorhanden,

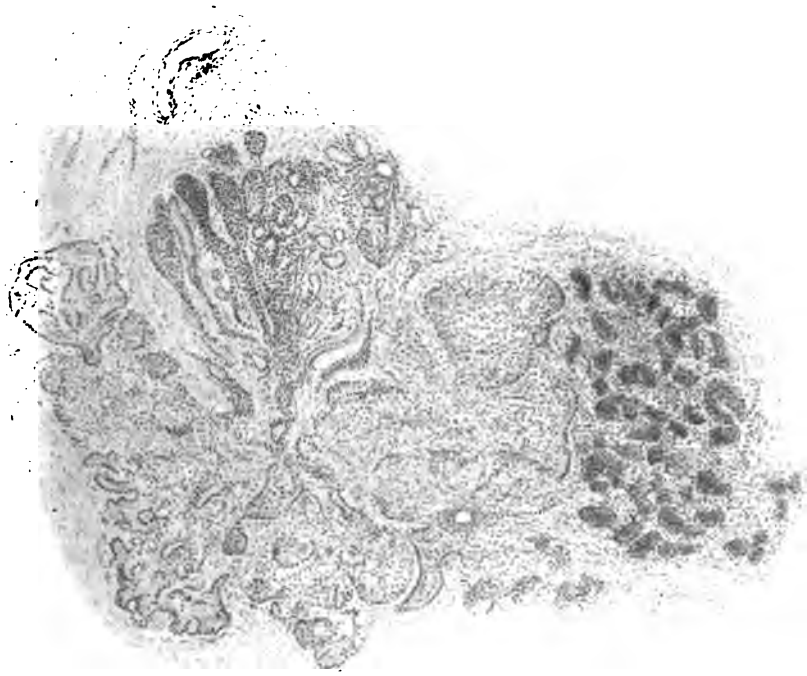

Fig. 2.

welche den vorher geschilderten entsprechen, denn erstens sind auch hier die stark erweiterten und mit Epithelzellen erfüllten Alveolardurchschnitte vorhanden und dann findet sich in einer Reihe von Präparaten ein Bezirk, wie er in Abbildung 2 von Fräulein Margarete Stern ganz schön dargestellt ist, wenn es auch leichter war, sich im Präparat als in der Zeichnung zurechtzufinden.

Man versteht das Gebilde wohl am leichtesten, wenn man es sich als eine um einen bindegewebigen Grundstock oder Stiel concentrisch angeordnete Rosette von Drüsenschläuchen vorstellt, von denen einige schmal und kräftig in das benachbarte Bindegewebe hineinstreben,

während allerdings der größere Teil nicht mehr den Eindruck dieses eng zusammengehaltenen Büschels macht, sondern auseinandergefahren ist sich blattartig verbreitert und zu Hohlräumen umgestaltet hat, deren Wand mit einer Lage von hohen Cylinderzellen besetzt ist und sich vielfach eingefaltet hat, so daß auch hier wieder zahlreiche Zapfen in das Lumen der Hohlräume einzuspringen scheinen. Dadurch, daß sich zahlreiche abgestoßene Epithelien in diesen Hohlräumen und sehr viel Zelldetritus daselbst findet, ist allerdings das Bild etwas verwischt und gerade deshalb vielleicht auf der Zeichnung etwas weniger über-

Fig. 3.

sichtlich, als es in Wirklichkeit sich präsentierte. Unmittelbar an der Epithelrosette lag ein kleines cavernomartiges Gebilde mit zahlreichen Durchschnitten von kleinen Blutgefäßen, deren zelliger Inhalt überall gut erhalten war. Der ganze Bezirk war an dem gefärbten Präparat mit bloßem Auge zu erkennen, sein Durchschnitt betrug 1 mm.

Von der zweiten Frau fanden sich folgende Notizen im Sektionsprotokoll: Frau B., 62 Jahre alt.

Pneumonia lob. sup. et infer. pulmon. sin. Hypertrophia ventriculi sin. Arterioscleros. aort. Perisplenitis nodosa. Bronchitis purulenta Areae inveter. tub. apic. utriusque. Enteritis.

Die Veränderungen im Epithelbestande ergiebt wohl am besten ein Blick auf nebenstehendes Photogramm (Fig. 3), das nach der bis

her gegebenen Darstellung an sich verständlich sein dürfte. Hier ist der Vergleich mit dem, was man gelegentlich bei dem sogenannten Cystadenom sieht, wohl am deutlichsten.

Endlich bei der dritten Frau, 57 Jahre alt, an einem Herzfehler gestorben und frei von Carcinom, handelt es sich um Folgendes.

Während in dem sehr kernarmen Bindegewebe nur sehr wenig verkümmerte drüsige Bestandteile liegen, die sich durchweg durch niedrige aber kräftig gefärbte Epithelien auszeichnen, treffen wir auch hier wieder Durchschnitte stark vergrößerter Schläuche, gewöhnlich zu dreien oder vier zusammen, von starker Leukocytenanhäufung umgeben und durch eine Lage hoher und schön ausgebildeter Cylinderzellen ausgezeichnet. Ohne dieselben in der Form ganz nachzuahmen, gleichen sie auch in Bezug auf Art und Färbbarkeit ihrer Zellen sehr den Hohlräumen in Fig. 1.

Was bedeuten nun diese Veränderungen?

Ich habe schon in der Einleitung auseinandergesetzt, welcher Gedankengang mich zu den soeben kurz geschilderten Untersuchungen veranlaßt hat. An und für sich wären mir die Veränderungen in der senilen Mamma sehr gleichgültig gewesen, wenn ich nicht gehofft hätte, bei diesen Studien einen gewissen Aufschluß über die Entstehungsweise des Carcinoms zu erhalten. Ob und wie weit dies gelungen ist, will ich zunächst dahingestellt sein lassen, wie ich mich überhaupt vor voreiligen Schlüssen in Acht nehmen möchte — das darf man aber doch wohl sagen, daß die mitgeteilten Befunde ganz für sich betrachtet sehr interessant sind und im Vergleich mit anderen Epithelveränderungen in der Mamma sehr an Bedeutung gewinnen. Nach dem, was ich früher über die Beziehungen des Cystadenoms zum Mammacarcinom auseinandergesetzt habe, brauche ich wohl nicht hinzuzufügen, daß für mich die Annahme sehr nahe liegt, daß solche Veränderungen, wie ich sie namentlich in Fig. 2 abgebildet habe, sich zum Carcinom auszuwachsen vermögen oder wenigstens umgekehrt, daß auch das Mammacarcinom ein Stadium hat, in welchem es den geschilderten Typen entspricht.

Ich kann für letztere Ansicht noch andere Befunde ins Feld führen. Schon vorher habe ich von den Veränderungen gesprochen, welche sich abseits vom eigentlichen Tumor in dem Parenchym carcinomatöser Brustdrüsen finden. Dieselben sind dahin zusammenzufassen, daß sich in Organen, in denen außerhalb des eigentlichen Tumors noch genug Drüsengewebe vorhanden ist, oft genug so zahlreiche Umgestaltungen der Drüsenbestandteile finden, daß man wohl sagen kann, die ganze Drüse ist erkrankt oder wenigstens verändert, „im

Aufruhr begriffen". Tatsächlich treten die ersten Erscheinungen in der Form auf, daß in den rundlichen Complexen, wie sie dem Durchschnitt einer Drüsenbeere entsprechen, auf einmal eine gewisse Unruhe in der Zeichnung bemerkbar wird. Die Durchschnitte der einzelnen Kanäle und Hohlräume verlieren ihre rundliche und regelmäßige Gestalt, sie vergrößern sich, falten sich ein, werden zackig, und wenn auch noch der ganze Bezirk seine Form so ziemlich beibehält, so unterscheidet er sich doch durch die Veränderung seiner einzelnen Componenten wesentlich von den neben ihm liegenden, sich noch in völliger Ruhe befindlichen Alveolargruppen. Diese Gebilde entsprechen ungefähr der Schilderung von meinem kurz erwähnten letzten Falle. Aber wir finden ferner auch ganz typisch die vielerwähnten cystischen Hohlräume mit ihren Epithelsprossen und rankenartigen Schlängelungen, ja wir finden auch Sprossungen ganzer Drüsenabschnitte entsprechend jener oben beschriebenen „Epithelrosette". Die meisten Autoren, welche diese Dinge erwähnen, scheinen die Neigung zu haben, in ihnen Reizerscheinungen zu erblicken, welche durch das Carcinom ausgelöst werden. Das ist doch nur so zu verstehen, daß, sei es durch Veränderungen in der Circulation durch den wachsenden Tumor, sei es durch besondere Substanzen, welche in ihm gebildet und von ihm aus resorbiert werden, die Epithelien so eigentümlich irritiert werden, daß sie mit Vermehrung und Wachstum in dem geschilderten Typus reagieren. Gegen diese Ansicht spräche doch nun aber erstens, daß sich diese Veränderungen durchaus nicht regelmäßig in allen Brustdrüsen jenseits des Carcinoms finden, sondern immer nur in einem Teile der zur Beobachtung kommenden Objekte, zweitens müßte man bei Supponierung eines solchen Reizzustandes viel stärkere Reaktionserscheinungen auch von Seiten des Bindegewebes vermuten, als sie tatsächlich gefunden werden, und schließlich spräche doch dagegen auch die Erfahrung insofern, als man an anderen Orten dergleichen nicht beobachtet hat. Wenn ein Carcinom einen solch tiefgehenden Einfluß auf die benachbarten Epithelien ausüben könnte, dann wäre wirklich der Schluß nicht so fern liegend, daß es nicht lediglich aus sich heraus wächst, sondern daß benachbarte Gebiete infiziert werden und sich ihm apponieren, eine Anschauung, welche Ribbert und seine Schüler nicht umsonst energisch bekämpft haben.

Ich kann also die Anschauung, daß es sich in solchen Fällen um Reizerscheinungen und consecutives Epithelwachstum handelt, nicht recht teilen, sondern wo ich diese Veränderungen gefunden habe, mußte ich annehmen, daß es sich freilich um einen Reiz ge-

handelt habe, aber um einen solchen, welcher von vornherein das ganze Epithet der Drüse getroffen hat und uns an einer Stelle bereits ein fertiges Carcinom vor Augen führt, am anderen aber nur Veränderungen zu Wege gebracht hat, aus denen sich später ein Carcinom entwickeln kann.

Ich kann also resumieren, daß sich in einer großen Zahl von senilen weiblichen Brustdrüsen an vereinzelten Stellen Epithelveränderungen finden, welche denen gleichen, wie wir sie bereits beim Cystadanom und ebenso in carcinomatösen Brustdrüsen abseits vom Haupttumor finden und von denen ich gerade wegen dieser beiden Beziehungen glaubhaft zu machen suchte, daß sie die ersten Stadien in der Carcinomentwickelung darstellen müßten.

Zur Erhärtung letzterer Behauptung steht mir noch folgende Beobachtung zur Verfügung:

Es wurde mir vor einigen Jahren eine etwa 40jährige Dame vorgestellt mit einem kaum mehr als haselnußgroßen Knoten in der einen Brust, welcher als ein Fibrom angesprochen worden war und demselben klinisch auch außerordentlich glich, wenn auch das Alter der Patientin von vornherein zur Vorsicht mahnte. Bei der Exstirpation zeigte sich ein glattes, rundliches, gut abgegrenztes Gebilde, welches auf dem Durchschnitt weiß und glänzend aussah wie ein Fibrom: nur an einer Stelle saß der Hauptmasse der Geschwulst ein ganz kleiner Höcker auf, auf dem Durchschnitt kaum so groß wie eine Linse, welcher schon makroskopisch auf diesem Durchschnitt einzelne gelbe Stippchen erkennen ließ und den Eindruck eines Carcinoms erweckte. Ich habe die ganze Mamma exstirpiert, die Patientin blieb local recidivfrei, wurde nach ca. 2 Jahren von einem anderen Chirurgen wegen harter, anscheinend carcinomatöser Drüsen an derselben Halsseite operiert und soll etwa 1 Jahr später an Lebercarcinom zu Grunde gegangen sein. Leider habe ich damals die Hauptmasse der Mamma nicht untersucht, von der Geschwulst aber bewahre ich noch Präparate und Abbildungen. Während auch im mikroskopischen Bilde der Hauptanteil der Geschwulst der bei der makroskopischen Betrachtung gewonnenen Anschauung entspricht, tatsächlich aus indifferentem Bindegewebe besteht und nur wenige epitheliale Elemente enthält, die allerdings auch nicht alle ganz normal sind, so findet sich in dem kleinen, seitwärts apponierten Höckerchen ein ganz anderer Bau. Daß es sich hierbei um ein Carcinom handelt, ist ohne weiteres klar, wenn man die hier vorhandenen ganz typischen, wenn auch in Anbetracht der Kleinheit des ganzen Gebildes sehr spärlichen Krebsalveolen und Krebsstränge betrachtet, die hier vor-

handen sind und den Fall gewissermaßen zu einem Schulfall von Carcinom stempeln. Sie bilden aber durchaus nicht die Hauptveränderungen an den drüsigen Elementen, sondern es sind dies wieder reich besetzte Büschel von lang ausgezogenen Drüsenschläuchen, die in ihrer vielfachen Gliederung und sanfter Knickung, ich möchte sagen, den Eindruck eines Palmwedels erwecken. Es sind im Prinzip dieselben Drüsensprossungen, wie in Fig. 2, ja auch die äußere Form ist eine ganz ähnliche.

Wenn man sich ein Bild einer eben erst in der Entwicklung befindlichen embryonalen Mamma ansieht und beachtet, wie sich hier eine Reihe langer seitlicher Sprossen in einem Drüsenhofe vereinigen, so kann man sich vorstellen, wie auch in den Drüsenbüscheln pathologischer Art trotz ihrer Mannigfaltigkeit und Vielgestaltigkeit der embryonale Wachstumstypus nachgeahmt sei, und ich glaube sogar, daß diese Vorstellung etwas für sich hat, denn bei jeder Zellvermehrung, bei jedem Zellaufbau wird zunächst, und sofern es sich nicht um schwergeschädigte Zellen handelt, ein den Zellen immanentes Richtungsgesetz in der Art befolgt, daß sie sich in der Art ihrer Organverbände wieder nebeneinander lagern und Gebilde erzeugen, welche für diese charakteristisch sind; so bildet das Epithel der Magenschleimhaut, wenn es eine Netzplombe überzieht, auf dieser wieder Drüsen und läßt sogar dieselben eigentümlichen Zotten, wenn auch in etwas plumper Form, wieder entstehen, wie sie auch der Magenschleimhaut zukommen und daß für diese Bildungen das Epithelwachstum das entscheidende Moment ist, geht ja eben daraus hervor, daß diese Zotten mit dem Netz, auf welches das Magenepithel künstlich übergeleitet wurde, an und für sich nichts zu tun haben; erst das auf das Netz hinübergezogene Magenepithel hat sie hier entstehen lassen. So auch gibt es Mammacarcinome (maligne Adenome), in denen ein Teil der wuchernden Zellen noch ganz die normale, den Mammadrüsenzellen embryonal verliehene Wachstumsrichtung beibehält und immer wieder zierliche Drüsen bildet, während ein anderer Teil sich freilich in schrankenloser atypischer Wucherung ergoß. Ja auch in den Drüsenmetastasen desselben Tumors findet sich derselbe Unterschied, je nachdem eine in ihrer Wachstumsrichtung annähernd normale oder bereits schwer geschädigte Zelle verschleppt worden ist. Trotz dieses tiefgreifenden Unterschiedes wird man doch wohl aber ein Adenomcarcinom sich nicht als ein aus zwei Komponenten zusammengesetztes Gebilde vorstellen, nämlich etwa aus einem Bestandteil, der in normalem Typus wuchernde Drüsenzellen enthält, und einem zweiten mit carcinomatös entarteten Zellen, sondern man wird den Tumor doch

wohl als eine Einheit betrachten, und dazu gehört, daß man annimmt, daß die zunächst drüsig wuchernden Zellen an irgend einer Stelle und aus irgend einem Grunde diese Eigenschaft verlieren, „anaplastisch" werden, d. h. also mit anderen Worten, daß der Drüsentypus in die atypische Carcinomwucherung übergehen kann. Umgekehrt ist natürlich wieder, wie schon früher, der Rückschluß erlaubt: wenn ich in einem jungen Carcinom solche Drüsenbüschel finde, so ist auch das bereits eine Form der malignen Degeneration.

Für den Fall der von uns untersuchten senilen weiblichen Brustdrüsen würde das wiederum heißen, daß ich Veränderungen, welche für die ersten Stadien des Mammacarcinoms charakteristisch sind, unter vier von siebzehn ganz willkürlich ausgewählten senilen weiblichen Brustdrüsen gefunden habe. Will man sehr streng sein, so darf man hierher vielleicht bloß den Fall Japke rechnen, indessen sind meiner Ansicht nach die Befunde in den einzelnen Beobachtungen nur der Form, nicht dem Prinzip nach verschieden, weil ich von dem Falle Japke natürlich nur eine besonders charakteristische Stelle habe zeichnen lassen; in der Nachbarschaft waren Veränderungen, die denen der anderen Fälle ganz und gar glichen.

Es fragt sich nun: Sind diese Epithelveränderungen physiologische Alterserscheinungen? Darauf muß ich zunächst antworten, daß ich dieselben bei Personen unter 40 Jahren nicht gefunden habe. Allerdings standen mir hierfür nur Präparate des Herrn Speck von sieben solcher Brustdrüsen und dann sehr ausgedehnte eigene Untersuchungen von drei Brustdrüsen zur Verfügung. Mehr Material konnte ich trotz großer Bemühungen nicht erhalten.

Ich gebe also zu, daß auch in bezug auf diesen Punkt eine Kontrolle durch Nachuntersuchung erwünscht ist. Vorläufig muß ich jedenfalls bei meiner Auffassung, daß es sich bei diesen Veränderungen wirklich um Alterserscheinungen handelt, stehen bleiben. Sollte dies widerlegt werden, so bleibt nach meiner Ansicht jedenfalls das gültig, was ich von den Beziehungen dieser Wucherungen zum Carcinom gesagt hatte.

Es fragt sich weiter: Waren es nicht etwa ganz gewöhnliche krebsige Brustdrüsen, die ich vor mir hatte? Hatte ich nicht zufällig kranke Organe vor mir, so daß es sich um pathologische, nicht um physiologische Bildungen handelte?

Darauf ist zu antworten, daß die Drüsen im landläufigen Sinne jedenfalls sicher nicht carcinomatös waren, und es ist eben das Interessante, daß sich die Veränderungen an Organen fanden, denen man äußerlich auch nicht eine Spur einer Erkrankung hätte anmerken

können, und es war ferner auffallend bei den ganz beliebig zusammengesuchten Objekten der hohe Prozentsatz, in welchem die Epithelsprossungen gefunden wurden.

Dies läßt doch auch wieder den Schluß zu, daß es sich um physiologische Erscheinungen handelt.

Ob übrigens aus diesen Gebilden sich jemals Carcinom entwickelt hätte, ob sie bestehen bleiben oder zu Grunde gehen, das zu erörtern ist ziemlich müßig. Wir wollen uns vorläufig nur an die Tatsache ihres Vorhandenseins halten.

Wenn es nun Altersveränderungen sind, wodurch entstehen sie? Ich will darüber keine Hypothesen aufstellen, aber doch kurz noch auf einen Befund aufmerksam machen, welchen das Präparat (Fig. 2) bot.

Es ist dies das kleine Gefäßangiom, welches dort dicht neben dem Bezirke der Epithelsprossung zu sehen ist. Man könnte darnach die bekannte Lesersche Hypothese, daß multiple Angiombildung ein Zeichen einer Carcinomentwicklung seien, leicht in diesem Falle dahin umändern, daß das verdächtige Gebilde seine Entstehung dem vermehrten Blutgehalte verdanke; daß man in der Tat, sofern man die erhöhte Disposition, welche das Alter für Carcinom schafft, erklären will, in erster Linie die veränderte Blut- und Saftcirculation berücksichtigen muß, ist auch meine Meinung; sonst aber möchte ich mich hüten, zu weit in meinen Schlüssen zu gehen. Gestehen wir vielmehr zu, daß die vorliegende Mitteilung die Rätsel der Entstehungsweise des Carcinoms der Lösung nicht näher bringen konnte; es handelte sich vielmehr bloß um die Feststellung einer ganz bescheidenen Tatsache, die vielleicht erst im Zusammenhang des Ganzen, wenn weitere Untersuchungen vorliegen, an Wert gewinnt.

Herrn Geheimrat Ponfick beehre ich mich für die liebenswürdige Überlassung von Präparaten meinen besten Dank abzustatten.

XII.

Aus der Königl. chirurgischen Klinik der Universität zu Rom,
von Prof. Francesco Durante geleitet.

Über die Wirkungen grofser Resektionen des Schädels und der harten Hirnhaut auf die Struktur und Funktion der Hirnrinde.

Von

Dr. **Orazio Schifone.**

(Mit 14 Abbildungen im Text und Tafel II. III.)

Seit den ältesten Zeiten, in welchen die Operation der Schädelresektion ihre ersten Vertreter hatte, bis auf diese letzten Jahre, wo einerseits der unbestrittene Fortschritt der anatomischen und physiologischen Studien des Gehirns, anderseits die vervollkommnete chirurgische Technik das Feld der Indikationen der Schädelresektion bedeutend erweitert haben, war es für den Chirurgen immer ein Gegenstand großer Besorgnis, dem Hirn einen schweren Schaden zuzufügen, jedes Mal, wenn ein großer Defekt an der Hirnschale hergestellt und bei dem Mangel einer vollständigen Regeneration des entfernten Knochens, dem edelsten und zartesten Teile unseres Organismus die natürliche solide Hülle entzogen wurde. Und daß der große Schädeldefekt, auch wenn die Resektion eine subperiostale war, nicht von einer Neubildung der Knochen ersetzt wird, wie es an jeder anderen Stelle des Skeletts geschieht, ist ein sehr gewöhnlicher und oft beobachteter Fall.

Es gibt in der Tat eine ganze Reihe von Gefahren für einen Menschen mit Schädelresektion, welche von der großen Lücke im Schädeldach abhängen, wenn man nicht auf die möglichst beste Weise versucht, die knöcherne Hülle zu ersetzen.

Das Fasergewebe, welches gewöhnlich den Substanzverlust deckt, kann, während es einerseits das unterliegende Gehirn gegen äußere traumatische Insulte nicht genügend schützt und durch seinen

schwachen Widerstand das Austreten von Hirnsubstanz durch die Knochenlücke nicht verhindert, durch die engen Verwachsungen der weichen Gewebe der Schädelhaut mit der Hirnrinde einen pathologischen Zustand hervorrufen, welcher die Ursache bedeutender histologischer Veränderungen der Nervensubstanz und schwerer Funktionsstörungen ist.

Und als ob alles dies noch nicht genügte, wurde der Resektion eine andere Reihe von schädlichen Folgen zur Last gelegt, welche wir hier nicht zu erwähnen brauchen, da sie teils durch die vervollkommnete Technik ausgeschaltet worden sind, teils von zahlreichen klinischen Beobachtern nicht anerkannt wurden; ich hätte hier von der schweren molekularen Erschütterung des Gehirns zu sprechen, vom Eindringen der äußeren Luft in die Schädelhöhle, von dem akuten Ödem des Hirns und von der allgemeinen Erhöhung der Temperatur, welche der mechanischen Reizung der thermogenetischen Zentren der Hirnrinde zugeschrieben werden.

Von anderer Seite wird darauf hingewiesen, daß die erwähnten Gefahren bei ausgedehnter Schädelresektion übertrieben sind und daß sowohl klinisch wie experimentell die absolute Unschädlichkeit solcher Schädeleingriffe nachgewiesen worden sei. Diese Ansicht finden wir von der Berner Schule vertreten. Berezowsky kommt in einer unter Kochers Leitung gefertigten Arbeit zu dem Schluß, daß, sobald die Heilung der Wunde aseptisch sich vollzieht, die Verwachsungen zwischen Hirnsubstanz und Schädelhaut weder nachträglich zu traumatischer Epilepsie führen, noch pathologische Veränderungen des Hirns zur Folge haben. Selbst die größten Resektionen des Schädelgewölbes an der harten Hirnhaut werden nie dauernden Gehirnprolaps verursachen, wenn nicht eine Erhöhung des intrakraniellen Druckes stattfindet.

Bei der großen Differenz der hier vertretenen Ansichten wurde ich von meinem verehrten Lehrer, Professor Durante, aufgefordert, experimentelle Versuche anzustellen, welche folgende Fragen lösen sollten:

I. Ob nach einer großen Resektion des Schädels und der harten Hirnhaut Verwachsungen zwischen den weichen Geweben der Schädelhaut und der Hirnrinde eine beständig zu beobachtende Tatsache seien.

II. Welches sind die Phasen, die dieser Verwachsungsprozeß durchmacht, und welches die zu seiner definitiven Organisation nötige Zeit?

III. Welche Veränderungen diese Verwachsungen in

der feinen Struktur der Hirnrinde verursachen, und welche Funktionsstörungen die Folgen davon sind.

IV. Ob man bei dem bloßen Fehlen der Knochen- und harten Hirnhauthülle stets Hirnbruch beobachtet.

Alle diese Fragen bilden den Gegenstand meiner experimentellen Versuche, welche in der vorliegenden Arbeit ausführlich referiert werden.

Schilderung der bei diesen Experimenten geübten Technik.

1. Operationstechnik. Das zu diesen Versuchen von mir gewählte Tier war immer der Hund. In der Tat eignet sich kein anderes Tier besser zu solchen Versuchen als der Hund, sowohl wegen der großen Entwicklung seiner Hirnmasse, als auch wegen der größeren Leichtigkeit, die verschiedenen Funktionen des Nervensystems zu untersuchen und dessen Störungen zu kontrollieren. Gewöhnlich zog ich mittelgroße Hunde vor, da sie den Operationseingriff besser vertragen. Die Zahl der von mir operierten Hunde beträgt 32; von diesen verlor ich 7 aus verschiedenen Ursachen und werde sie deshalb nicht mit in Betracht ziehen; von den anderen 25 findet man im Protokoll der Versuche die genaue Darlegung des Operationseingriffs und seiner Folgen.

Hier gebe ich in Kürze die Beschreibung der Operation.

Nachdem die Haare von der Kopfhaut rasiert und die nötige Desinfektion des entsprechenden Teiles vorgenommen, wird in Morphium-Chloroform-Narkose der Kopf des Tieres in Lucianis Apparat fixiert, und zwar in einer Lage, welche erlaubt, die Trepanation des Schädels leicht und bequem auszuführen, sowie auch eine genügende Inspektion der bloßgelegten Hirn-Hemisphäre vorzunehmen. Dann bildet man einen halbkreisförmigen, mit der Konvexität gegen die Medianlinie des Kopfes gerichteten Lappen von Haut und subkutanem Gewebe, der sich leicht von dem unterliegenden Muskel infolge der großen Schlaffheit, welche das subkutane Zellengewebe an dieser Stelle hat, ablösen läßt. Nachdem die Haut nach unten geschlagen und in einen Streifen aseptischer Gaze gewickelt ist, schneidet man nach Stillung der Blutung mit einem starken Messer den Schläfensmuskel bis auf den Knochen in der Richtung des Hautschnittes durch. Sodann wird der Muskel mittels eines Elevatoriums von der unterliegenden Knochenoberfläche abgehoben, wobei man möglichst verhindert, daß Periostst ückchen von der Knochenoberfläche abgekratzt werden und so an dem Muskelbauch adhärent bleiben.

Einige stärker entwickelte Zweige der Schläfenarterie werden, was nicht immer erforderlich wird, ligiert. Mit einem Hohlmeißel schlägt man

auf der äußeren Knochentafel eine halbkreisförmige Furche aus, welche den zu resezierenden Knochenteil abgrenzt; in dieser Furche wird dann die Trepanation des Schädeldaches bis zur harten Hirnhaut vollendet.

Ein mehr oder weniger großes Stück Knochen von annähernd ovaler Form wird so in ungefähr 3/4 seines Umfangs gelöst; die vollständige Abtrennung wird durch Hebelbewegung mit Meißel oder Elevatorium ausgeführt, wodurch leicht die Basis des Knochenstückes durchgebrochen wird; die Dicke und der Widerstand der Knochenwand in der Schläfengegend nehmen vom Scheitelpunkt der Knochenschale gegen die Basis hin bedeutend ab.

Nachdem das Knochenstück entfernt worden ist und die Blutung aus der Spongiosa gestillt, inzidiert man die harte Hirnhaut, den Rand der Knochenlücke entlang, unter Vermeidung der weichen Hirngefäße. So erscheint die pulsierende Hirnhemisphäre, welche zuerst stark hervortritt durch die Knochenlücke; ein leiser Druck mit einer sterilen Kompresse genügt, sie zurückzubringen.

Die Verletzung der Hirnblutleiter, die direkte Beschädigung der Hirnsubstanz, die Verletzung der Blutgefäße der weichen Hirnhaut, die starke und verlängerte Erschütterung des Hirns und endlich die Infektion des Operationsfeldes sind Komplikationen, welche absolut vermieden werden müssen, um einen guten Erfolg des Experimentes zu erhalten. Bei diesem Punkte angelangt, wird der Schläfenmuskel in seine ursprüngliche Lage gebracht und mittels Sutur mit den Muskelbündeln, welche am Knochenrand blieben, oder im Fall einer ausgedehnteren Knochenresektion mit dem Periost des Schädels vereint. Die Sutur der Haut vollendet den Operationsakt.

Bei jedem Hunde wurden die Dimensionen des entfernten Knochenstücks genau gemessen und die Windungen oder Teile der Windungen notiert, welche durch die Operation bloßgelegt waren.

2. Prüfung der Funktionen des Nervensystems. Die Versuchsmethoden, welche ich benutzt habe, um die verschiedenen Funktionen des Nervensystems am Hunde zu untersuchen, sind die von den meisten Physiologen für solche Versuche angewandten. Ich zog die vor, welche nach Luciani und Seppilli für schnelle Ausführung und sicheres Gelingen die geeignetsten sind.

Nachdem die ersten Depressionserscheinungen, welche dem Trauma zuzuschreiben waren, verschwunden, unternahm ich an jedem Hunde folgende Prüfung:

I. der Motilität;

II. des Tastsinns, des Temperatursinns und des Schmerzgefühls;

III. der spezifischen Sensibilitäten (Gesicht, Gehör und Geruch).

Auch die psychischen Eigenschaften und die Veränderungen des Charakters des Tieres sind beständig Gegenstand genauer Beobachtung gewesen. Ferner habe ich auf Erscheinungen, welche nach dem operativen Eingriff auftraten, Rücksicht genommen, besonders um die anfänglichen Erscheinungen, welche nur vom Trauma abhängen, zu unterscheiden von denjenigen, welche von der großen Öffnung der Hirnschale und der harten Hirnhaut herrühren.

Zur Untersuchung der Motilitätsstörungen genügt die einfache Inspektion des Tieres, entweder in der aufrechten oder gehenden Lage. Wie man wohl versteht, waren besonders die Glieder der nicht operierten Seite Gegenstand der genauesten Beobachtung.

Zur Untersuchung der Alterationen des Tastsinns bediente ich mich der Methode von Luciani und Seppilli, d. h. des Versuchs der Nahrungseinführung mit der Binde.

Dieser Versuch besteht darin: Man nimmt gekochtes Fleisch oder Ochsengekröse, teilt es in kleine Stückchen und gibt dem Tiere zur gewohnten Futterstunde einen kleinen Teil. Dann verbindet man ihm die Augen, d. h. man verschließt sie mit einem Pflaster und wirft ihm einige Stückchen Fleisch hin, welche das Tier mit Hilfe des Geruchs, auf dem Boden sucht und gierig frißt, ohne sich von der unbequemen Binde zu befreien, welche ihm die Augen verschließt. Wenn man nun auf das Fell des in diesen Zustand gebrachten Tieres ein Stück Fleisch fallen läßt, so reagiert das Tier sogleich, um die Speise zu erlangen, im Fall der vom Fleisch berührte Teil seinen Tastsinn unverändert erhält. Wenn dann die verschiedenen Hautstellen der Glieder, des Kopfes, des Rumpfes mit einem Strohhalm oder mit einem Flöckchen Watte berührt werden, so ist die Reaktion des Tieres immer gleich bereit und lebhaft zur Erringung der Beute. Nach der Art, in welcher der Hund auf den Hautreiz reagiert, welcher, wie leicht verständlich, verschieden ist, je nachdem die berührten Stellen den Tastsinn mehr oder weniger bewahrt oder ganz verloren haben, kann man beurteilen, ob und in welchem Grade die Alterationen des Tastsinns bestehen.

Zur Untersuchung des Temperatursinns und des Schmerzgefühls habe ich die von Roncali angegebene Methode benutzt: Man legt das Tier an eine kurze Leine, so daß ihm lange Exkursionen versagt sind, verbindet ihm die Augen und gibt ihm Speise, um seine Aufmerksamkeit abzulenken; nachdem dies getan, während das Tier das Futter frißt, sticht man plötzlich mit einer Nadel bald in die linke, bald in die rechte Seite des Körpers, oder in die rechten und linken

Beine; es ist klar, daß, wenn die gefühllose Seite gestochen wird, das Tier nicht reagiert und fortfährt zu fressen, während wenn man in die gesunde Seite sticht, es sofort zu fressen aufhört und auf die Schmerzempfindung reagiert, indem es knurrt oder sich lebhaft bewegt. Mit derselben Methode kann man das thermische Gefühl erproben, wenn man die Nadel durch ein Stück glühenden Glases oder Metalls resp. durch ein Stück Eis ersetzt.

Um die Funktionen des Gesichtssinnes zu beurteilen, habe ich mich des Versuchs der Fütterung bedient, indem ich das eine oder das andere Auge verband. „Dieser Versuch, sagen Luciani und Seppilli, ist das beste Mittel, um zur Diagnose der partiellen oder totalen Störungen des Sehens zu gelangen. Wenn z. B. das linke Auge geschlossen wird, wirft man dem Tier (jedes Geräusch vermeidend) kleine Stücke Nahrung hin, bald längs der Schnauzenlinie oder nach links, so daß das Bild sich auf dem äußersten Teil der rechten Netzhaut abzeichnet, bald nach der rechten Seite, so daß das Bild sich auf der inneren Hälfte derselben Netzhaut abbildet. Das Tier wendet sich rasch, um die Beute zu erhaschen, wenn der Teil der Netzhaut, auf welchen das Bild fällt, normal ist, oder die Nahrung wird gar nicht bemerkt, wenn der entsprechende Teil der Netzhaut blind ist, — oder es bemerkt sie, aber nähert sich zögernd und ohne die genaue Direktion zu nehmen, wenn jener Teil, oder auch die ganze Netzhaut amblyopisch ist.“ In dieser Weise beurteilt man, ob eine Hemianopsie oder Amblyopie, sei es einseitig oder doppelseitig, besteht.

Um festzustellen, ob eine ein- oder doppelseitige Amaurose existiert, genügt dieselbe Probe; in diesem Fall findet der Hund, in welcher Richtung das Speisestück auch geworfen wird, und auf welchem Teil der Netzhaut sich auch das Bild abspiegelt, die Nahrung nur nach langem Suchen und ausschließlich mit Hilfe des Geruches. Selbstverständlich wird, wenn die Amaurose doppelseitig ist, das Resultat der Probe immer dasselbe für beide Augen sein.

Für die Prüfung des Gehörs habe ich mich der Fütterungsprobe mit der Binde bedient, welche der des Tastsinns vollkommen gleicht, mit dem einzigen Unterschiede, daß man die Speisestücke anstatt auf das Fell, auf den Boden fallen läßt, bald rechts, bald links vom Hunde. Wenn das Gehör normal ist, so wendet sich der Hund schnell nach der Seite des Geräusches und nimmt die Richtung der Beute mit Sicherheit, auch hierin seinen ausgezeichneten Geruch benutzend; wenn er teilweise oder ganz taub ist, so wendet er sich verspätet zur Nahrung und verfehlt fast immer die Richtung oder bemerkt überhaupt nichts.

Auch kleine Geräusche in der Nähe der einen oder der andern Ohrmuschel, während das verbundene Tier seine Speise frißt, liefern ein wertvolles Mittel zur Entdeckung, ob das Tier teilweise oder ganz taub ist, und ob die Taubheit ein- oder doppelseitig ist.

Zur Untersuchung des Geruchsinns wendet man folgende sehr einfache Methode an: Man bindet das Tier fest, verbindet ihm die Augen und bringt vor ein Nasenloch, während das andere verstopft ist, ein kleines mit Chloroform oder Ammoniak getränktes Flöckchen Watte. Bei unverletztem Geruchsinn reagiert das Tier sofort und sucht mit energischer Bewegung sich dem unangenehmen Geruch zu entziehen.

Zuletzt bemühte ich mich festzustellen, ob an den operierten Hunden Charakterveränderungen entstanden, ob neue Instinkte und neue Neigungen auftraten, und besonders ob die psychischen Fähigkeiten, welche an diesem Tiere so sehr entwickelt sind, sich unversehrt erhielten, verminderten oder sich ganz verloren.

3. Histologische Technik. Die zur histologischen Prüfung verwandten Stücke waren den durch Verblutung getöteten Tieren entnommen, sowie jenen, welche am Verwahrungsorte tot gefunden wurden. Bei letzteren vergingen nur wenige Stunden vom Augenblick des Todes bis zur Ausführung der Autopsie und der Fixierung des anatomischen Präparates, da die Bewachung der Tiere aufs strengste ausgeführt wurde. In jedem Falle wurde nicht nur der Teil des Hirns dem histologischen Examen unterworfen, welcher mit den weichen pericraniellen Geweben verwachsen war, sondern auch die angrenzenden Teile und der symmetrische Teil der gegenüberliegenden Hemisphäre.

Zur Fixierung benutzte ich Müllers Methode, oft auch die von Erliki, da diese schneller und sicherer fixiert, als die erstere; ferner eine mit Sublimat gesättigte physiologische Kochsalzlösung, die Flüssigkeit von Mingazzini (gesättigte Lösung von Sublimat 20,0, absolutem Alkohol 10,0, Eisessig 10,0), die Osmium-bichromische Lösung (Kalium bichromicum 3, 1 proz. Osmium-Säurelösung 25, destilliertes Wasser 100 Teile).

Zur Einbettung benutzte ich sowohl Paraffin als Celloidin und erzielte mit beiden Methoden gute Resultate.

Zur Färbung verwandte ich: Nißls Methylenblau-Methode und die Boccardis zum Studium der feineren Struktur der Nervenzellen; die Methode von Pal, einfach oder mit Kontrastfärbung mit Eosin oder Fuchsin-Säure, zum Studium der markhaltigen Nervenfasern; die schnellfärbende Methode von Golgi zum Studium der Ausläufer der Nervenzellen; die doppelte Färbung mit Hämalaun

Mayer und Orange und die dreifache Färbung mit Pikro-Indigokarmin zum Studium der Entzündungsherde, des Phagocytismus, des Bindegewebes und der Gefäße.

Und jetzt einige Details der Technik bezüglich der verschiedenen benutzten Färbungsmethoden.

Für die Methode von Nißl gebrauchte ich als Regel die Fixierung in Alkohol und die Einbettung in Celloidin. Ich habe nicht alle Vorschriften von Nißl hinsichtlich der Zusammensetzung der Farblösungen und Differenzierflüssigkeiten, in der Mischung von Alkohol und Anilinöl befolgt.

Aus der Entfärbungsflüssigkeit habe ich die Mikroskopschnitte stets zur Entwässerung in absoluten Alkohol gebracht, dann in Xylol aufgehellt und in Canadabalsam eingeschlossen. Die Resultate waren immer gut. Manchmal benutzte ich, um dünne Scheiben zu erhalten, Paraffineinbettung, indem ich van Gehuchtens Methode befolgte; die so erhaltenen Präparate waren ebenso klar und beweisend.

Außer der Methode von Nißl, habe ich auch die von Boccardi angewandt zum Studium der feineren Struktur der Nervenzellen. Da diese Methode nicht im allgemeinen Gebrauch ist, weil sie wenig bekannt, trotzdem sie bei richtiger Anwendung Präparate von seltener Klarheit gibt, so halte ich es für angezeigt, sie hier genau zu beschreiben.

Man fixiert kleine Stückchen Nervengewebe in Alkohol oder noch besser in mit Sublimat gesättigter 1 proz. Kochsalzlösung, härtet sie in aufsteigendem Alkohol und schließt sie in Paraffin ein. Nachdem die dünnen Schnitte entparaffiniert, bringt man sie 5—10 Minuten in die folgende Farbmischung:

Toluidinblau	0,15	Gramm.
Erythrosin	0,15	„
Destilliertes Wasser . . .	100	„

Für die Schnitte der Hirnrinde muß man die Wirkung der Farblösung auf eine halbe Stunde ausdehnen, und sie bis zur Dampfentwicklung erwärmen. Dann wäscht man die Schnitte in Wasser, um den Überschuß der Farbe zu entfernen, und bringt sie sofort in eine Alaunlösung von 1 Proz., wo die Differenzierung geschieht. Und in der Tat, wenn man das Deckglas mit einer Zange leicht rührt, beobachtet man wie der tiefblau gefärbte Schnitt nach und nach diese Farbe verliert, bis er eine deutliche Rosafärbung annimmt; dies ist der richtige Grad der Differenzierung. Dann wäscht man den Schnitt in Wasser, entwässert in Alkohol, klärt in Xylol und mon-

tiert ihn in Balsam. Die Ganglienzellen erscheinen blau, mit dem chromatischen und achromatischen Teil klar differenziert wie in den gelungensten Präparaten von Nißl, und der Rest des Gewebes ist mehr oder weniger lebhaft in Rosa gefärbt.

Der Hauptfehler dieser Methode, gleich allen andern Färbungsmethoden mit basischen Anilinfarben, ist der, daß sich die blaue Farbe der Zellen nach und nach verliert, wodurch die Präparate mit der Zeit die Beweiskraft verlieren.

Zur Färbung der markhaltigen Nervenfasern habe ich immer die Methode Pals genau nach Vorschrift angewandt und sie allen andern wegen der großen Klarheit der Bilder vorgezogen.

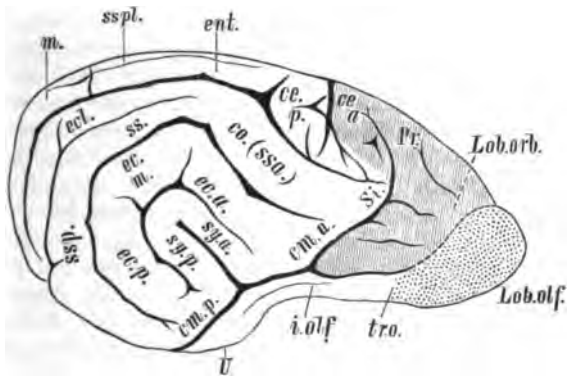

Erklärung: Lineare Zeichnung der Seitenfläche des Gehirnes mit Bezeichnung der Windungen (nach Ellenberger und Baum). Lob. olf. Lobus olfactorius, Lob. orb. Lobus orbitalis, Pr. Prorea, tr. o. Tractus olfactorius, U. Uncus, (Processus piriformis), ce a. Gyrus centralis anterior, ce. p. Gyrus centralis posterior, co. (ss. a.) Gyr. coronalis (suprasylvius anterior), ec. a. Gyrus ectosylvius anterior, sy- a. Gyrus sylviacus anterior, ec. m Gyrus ectolateralis medius, ent. Gyrus entolateralis, sspl. Gyrus supraspleuialis, m. Gyrus marginalis, ecl. Gyrus ectolateralis. ssp. Gyrus suprasylvius posterior, ss. Gyrus suprasylvius medius, sy. p. Gyrus sylviacus posterior, i. olf. Fiss. intraolfactoria, cm. p. Gyrus compositus posterior, Si. Gyrus sigmoideus, cm. a. Gyrus compositus anterior, ec. p. Gyrus ectosylvius posterior.

Fig. 1.

In wenig Experimenten benutzte ich noch die schnellfärbende Methode von Golgi, welche als Methode von Golgi-Cayal bezeichnet wird, und die ich der langsamen ursprünglichen vorziehe.

Bericht über die Versuche.

Die Schädelgegend, in welcher die Trepanation ausgeführt wurde, war nicht immer die gleiche, sondern verschieden, so daß man bald den Stirnlappen bloßlegte, bald den Hinterhauptlappen und bald den Scheitelschläfenlappen. Bei einigen Tieren resezierte ich ein Stück

des Knochens und der harten Hirnhaut so groß, daß mehr als $^2/_3$ der Oberfläche der entsprechenden Hirnhemisphäre bloßgelegt wurden.

Zur näheren Erläuterung der in den folgenden Versuchen mehrfach erwähnten Hirnwindungen erlaube ich mir hier eine Abbildung (S. 139) aus dem bekannten Werke von Ellenberger und Baum (Systematische und topographische Anatomie des Hundes, Berlin Verlag von P. Parey. 1891) mit samt der Erklärung zu reproduzieren (Fig. 173 auf S. 493) während ich auf die anderen instruktiven Abbildungen dieses Werkes, soweit sie hierher gehören wie Fig. 174. 175. 176 und besonders Fig. 180 nur hinweise. In dem folgenden Text sind die Hirnwindungen immer nach Ellenberger und Baum bezeichnet.

Versuch 1. Spitz. Gewicht 4,200 kg.

23. Mai 1902. Nach genauer Desinfektion der Kopfhaut geht man unter Morphium-Chloroform-Narkose an die Schädelresektion links am Stirnknochen nahe der Stirnscheitelbeinnaht. Nachdem das Knochenstück entfernt ist, excidiert man die harte Hirnhaut und legt damit das Gehirn bloß, dessen Pulsationen deutlich sichtbar sind; durch diese Knochenlücke entsteht sofort ein Hirnbruch, welcher bald durch einen leisen Druck zurückgebracht wird.

Das resezierte Knochenstück hat eine unregelmäßige Kreisform und einen Umfang von ungefähr $3\,^1/_2$ cm; es besteht aus den zwei hinteren Dritteln des Stirnbeins, aus dem vorderen Viertel des Scheitelbeins und aus einem sehr kleinen Teil des Keilbeins. So bleiben entblößt die beiden zentralen Hirnwindungen (Gyrus centralis anterior und centralis posterior) die kranzförmige Windung (Gyrus coronalis oder suprasylvius anterior), der Gyrus ectosylvius anterior, der nasoventrale Teil des Gyrus sylviacus anterior und der Gyrus compositus anterior fast in Totalität.

Der Hund hat nicht viel unter dem operativen Eingriff gelitten, so daß er laufend in den Stall zurückkehrt. Im Laufe des Tages beobachtet man keinen epileptischen Anfall. Das Tier liegt niedergeschlagen in seiner Ecke und verweigert die Nahrung.

24. Mai 1902. Das Tier nimmt nach und nach seine natürliche Lebhaftigkeit an; zeigt Freude beim Anblick der Speise, trinkt die Milch gierig. Bei mehrmaliger Beobachtung während des Tages sieht man es immer ruhig in seiner Ecke, es ist nicht unruhig, winselt nicht, hat keine inkoordinierten Bewegungen oder Krämpfe; scheint den Besuch des Wärters, der ihm die Nahrung zu bringen pflegt, gerne zu sehen und sucht ihm die Hand zu lecken und andere Freundlichkeiten zu erweisen.

25. Mai 1902 und folgende Tage. Es scheint, als ob der Hund nie einen Operationseingriff erlitten habe, so vollkommen ist die Rückkehr zum physiologischen Zustand vor der Operation. 10 Tage nach der Operation wird der Hund getötet.

Zur Tötung des Hundes wählte ich die Methode, das Herz des Tieres zu treffen, denn auf diese Weise erfolgt der Tod fast augenblicklich und man vermeidet dabei den Einfluß von Chloroform und Strychnin auf die Nervenzentren.

Bei der Autopsie findet man Heilung per primam an allen Suturen, vollständige Abwesenheit von Infiltration, Ödem oder Teigigkeit in den Geweben. Nachdem die Kopfhautgewebe gelöst sind und das Schädelgewölbe entfernt, so daß das Hirn bloßgelegt wird, sieht man die vollständige Verwachsung zwischen Hirnrinde und der Oberfläche des Schläfenmuskels, ferner Verwachsung der Dura mit der Knochenwand entlang des Defektrandes; die weichen Hirnhäute sind etwas saft- und gefäßreich in der Nähe der Verwachsung des Hirns mit dem Muskel. Legt man einen Schnitt durch den Muskel und die Nervensubstanz, so bemerkt man mit dem bloßen Auge keine Neubildung einer Membran zwischen dem Nerven- und Muskelgewebe; die Nervensubstanz des Hirns hat normales Aussehen und normale Festigkeit; die Gehirnoberfläche liegt in dem Niveau der Knochenlücke.

Versuch 2. Weißer Hund, Gewicht ungefähr 5 kg.

25. Mai 1902. Morphium-Chloroformnarkose. Desinfektion der Kopfhaut. Resektion eines Knochenstückes von unregelmäßig runder Form, ungefähr 3 cm Durchmesser und zwar in derselben Gegend, in welcher der erste Hund operiert wurde. Man legt ungefähr dieselben Windungen bloß. Man durchschneidet die harte Hirnhaut, den Rand der Knochenlücke streifend. Während dieses Schnittes wird zufällig ein stärkerer Arterienzweig der weichen Hirnhaut getroffen, wodurch eine reichliche Hämorrhagie entsteht. Man tamponiert die Stelle 2—3 Minuten, und dieser Druck genügt, den Hirnteil vollständig zurücktreten zu lassen, welcher nach der Resektion der Dura durch die Knochenlücke prolabiert war.

Nachdem der Tampon entfernt wurde, erscheint nach wenigen Augenblicken wieder die Blutung des verletzten Gefäßchens. Diesmal aber bemühe ich mich nicht, dieselbe zu hemmen, und gehe gleich zur Sutur der weichen pericranischen Teile über, mit der Absicht, die Wirkungen der Blutansammlung zu beobachten, welche sich unvermeidlich zwischen dem Muskel und der Hirnrinde bilden mußte. Schon während der Sutur der weichen Teile, als der Hund noch auf dem Operationsbrett aufgebunden war, bemerkte ich, daß erst die Glieder und dann der ganze Rumpf von vielen kleinen Stößen oder geringem Zittern bewegt wurden, welche nach und nach an Stärke zunahmen, bis sie den Charakter der wahren Krampfbewegungen annahmen und sich nach und nach auf die ganze Muskelmasse des Körpers erstreckten. Nachdem das Tier schnell befreit und auf den Boden gesetzt war, beobachtete man rasch aufeinanderfolgende und ununterbrochene allgemeine Krämpfe, welche wirkliche epileptische Anfälle waren.

Der Anfall beginnt, aber nicht jedesmal, am Hinterbein der der operierten entgegengesetzten Seite und verbreitet sich fast sofort über das Vorderbein derselben Seite auf die Beine der entgegengesetzten Seite und auf alle Muskeln des Rumpfes. Man versucht das Tier auf die Beine zu stellen, aber es gelingt nicht, wahrscheinlich weil es noch unter dem Einfluß der Chloroformnarkose ist.

Der epileptische Anfall befällt es, während es wie leblos auf dem Boden liegt. Manchmal bemerkt man nicht einmal, von welcher Stelle der Anfall ausgeht, so schnell, fast blitzartig ist seine Verbreitung auf alle Muskeln des Körpers.

In diesem Falle beginnt der Anfall mit einem Zittern, welches fast

gleichzeitig in allen Muskelgruppen erscheint; zuweilen mit schnellen Stößen, mit Zuckungen, welche das Tier vom Boden auffahren lassen. Auf dieses Zittern und Zucken folgen sofort sehr heftige Krampfstöße, welche mit starken tonischen Kontraktionen wechseln, durch welche die Glieder steif gestreckt werden; der Rücken krümmt sich wie beim Rückenkrampf, das Maul und die Augen bleiben aufgerissen, reichlicher Speichel fließt aus dem Maul. Beständig bemerkt man, wie der Kopf stark nach hinten gezogen wird, wie bei der Strychninvergiftung. Der Anfall dauert 2—3 Minuten, um nach kurzer Pause durch einen neuen ersetzt zu werden; in den Zwischenpausen liegt der Hund betäubt am Boden.

Diese Anfälle haben sich im Laufe des Tages öfters wiederholt.

Das Tier ist ungefähr 2 Stunden nach der Operation wieder zu sich gekommen; wenn es gerufen wird, dreht es langsam den Kopf; sucht aufzustehen, hält sich aber kaum; meistens fällt es auf den Boden, wo es vorzieht, liegen zu bleiben.

Es hat den ganzen Tag die Nahrung verweigert.

26. Mai. Ich hatte das Glück, einem epileptischen Anfall beizuwohnen, während der Hund, schon aufrecht stehend, seine Schüssel Milch leckte. Er fiel wie vom Blitz getroffen zu Boden, mit starken Krampferschütterungen, nach einer einleitenden sehr kurzen Periode, in welcher er 2 oder 3 Radbewegungen um seine Achse machte. Der Anfall trat auf der der operierten entgegengesetzten Seite auf und verbreitete sich schnell auf alle Muskeln des Körpers, dauerte ungefähr 3 Minuten, hörte dann auf, indem er das Tier eine Zeit lang wie träumend und gefühllos auf Rufen und Liebkosungen ließ.

Das Tier verweigert aber nicht mehr die Nahrung, sucht aufrecht zu stehen; wenn es gerufen wird, gibt es Zeichen der Freude.

27. Mai. Die epileptischen Anfälle sind seltener geworden und weniger stark, das Tier hat durchaus nicht seine heitere Laune wieder bekommen, ebensowenig die außerordentliche Lebhaftigkeit, welche es vor der Operation zeigte; gewöhnlich liegt es ausammengekauert am Boden, wie betäubt, reagiert nicht, wenn es gerufen wird, noch äußert es Zeichen der Freude, wenn ihm die Nahrung gebracht wird, welche es aber ganz verzehrt. Es ist sichtlich abgemagert.

28. Mai und folgende Tage. Außer einigen hin und wieder auftretenden epileptischen Anfällen wird nichts Neues beobachtet. Das Abmagern schreitet aber fort und damit die allgemeine Schwäche. Der Hund verzehrt nicht mehr seine tägliche Ration Nahrung, verliert die Haare, bleibt stumm und gleichgültig gegen die Liebkosungen und steht mit sichtbarer Mühe auf, wenn man ihn dazu zwingt. Weder Parese, noch Lähmung; keine Störung der allgemeinen und spezifischen Sensibilität.

12. Juni. Das nahe Ende vorhersehend, töte ich das Tier, 18 Tage nach der Operation.

Autopsie. Heilung per primam an allen Suturen. Abwesenheit von Exsudaten und Ödem in den weichen Geweben Bei Öffnung der Knochenschale findet man das Hirn mit dem Muskelbauch des Schläfenmuskels stark verwachsen in der ganzen Weite der Schädelöffnung; die harte Hirnhaut mit dem Knochenrand verwachsen, die weichen Hirnhäute sehr gefäßreich; eine gelblich-rote Farbe färbt die Hirnoberfläche mehr als

2 cm über die verwachsenen Teile hinaus; man beobachtet keinen Prolaps der Hirnsubstanz. Beim vertikalen Einschneiden des Stückes bemerkt man ein Blutgerinnsel zwischen der Unterfläche des Schläfenmuskels und der Oberfläche der Rinde. Dieses Gerinnsel von rotbrauner Farbe, von dem Umfang einer großen Erbse, entspricht dem ganzen unteren Ende der zentralen vorderen Windung (Gyrus centralis anterior) gleich vor der kranzförmigen Furche, (Fissura coronalis), wo es einen Druck auf das Nervengewebe gemacht hatte. Die Verwachsung ist durch einen dünnen Streifen eines fibrösen und resistenten Gewebes bedingt; die Hirnsubstanz weist keine sichtbaren Veränderungen auf.

Versuch 3. Spitz, Gewicht 4,400 kg.

28. Mai 1902. Die Schädel- und harte Hirnhautresektion wird in derselben Weise und in derselben Gegend ausgeführt, wie bei den ersten beiden Hunden. Die Operation wird ohne Zwischenfall ausgeführt. Das entfernte Knochenstück hat 3 cm im Durchmesser; man legt dieselben Windungen bloß, wie bei den ersten beiden Operationen.

Der Verlauf nach der Operation ist normal. Vom ersten Tage an zeigt sich der Hund nicht niedergeschlagen, trinkt gierig die Milch, ist heiter und vergnügt wie früher.

Man hat nie epileptische Anfälle beobachtet, weder sofort nach der Operation noch in den zwei folgenden Tagen.

Autopsie. Er wird zwei Tage nach der Operation getötet mit der Absicht, die histologischen Veränderungen zu studieren, welche im Muskel, in der weichen Hirnhaut und in der unterliegenden Rinde beim Beginn des Vernarbungsprozesses auftreten. Bei der Öffnung der Hirnschale wird keine Spur von Verwachsung zwischen Muskel und Hirn beobachtet, noch eine Spur von Bluterguß auf dem Resorptionswege; die weiche Hirnhaut ist reich an erweiterten Gefäßen, welche gewunden und voller Blut sind; das Gehirn liegt in seinen physiologischen Grenzen, ohne auch nur eine Linie über den Knochenrand zu treten; die harte Hirnhaut ist nicht mit den Rändern der Knochenlücke verwachsen.

Versuch 4. Hund mit glattem rötlichen Haar, Gewicht 4,500 kg.

Am 30. Mai 1902 wurde er in gleicher Weise wie die vorigen Hunde operiert. Kein Zwischenfall bei der Operation.

Das Tier hat den chirurgischen Eingriff so gut ertragen, daß es sofort nach der Operation auf eigenen Füßen in seinen Stall zurückkehrt.

Es wurden nie epileptische Anfälle beobachtet, weder gleich nach der Operation, noch an den darauf folgenden Tagen. Keine Störung im Gebiete der Motilität, des Tastsinns, der spezifischen Empfindungen und der allgemeinen Ernährung.

Bei der Autopsie findet man an mehreren Stellen fibröse und gefäßreiche Verwachsungen, welche leicht reißen, wenn man den Muskelbauch von den unterliegenden Nervengeweben zu entfernen sucht. Kein Hirnaustritt.

Versuch 5. Bastardhund, Mittelgröße, jung.

31. Mai 1902. Die gleiche Operation. Das entfernte Knochenstück enthält auch einen beträchtlichen Teil des Scheitelbeins, so daß, während die vordere Zentralwindung (Gyrus centralis anterior) fast ganz bedeckt bleibt, man die mittleren Teile der bogenförmigen Windungen bloßlegt.

Auch dieser Hund erträgt die Operation sehr gut; in den folgenden Tagen geschieht nichts Bemerkenswertes.

Nach 5 Tagen wird er getötet.

Bei der Autopsie findet man die weichen Hirnhäute sehr ödematös und verdickt; eine dünne Schicht geronnenen Blutes trennt die Rinde vom überliegenden Muskel; es besteht keine Spur von Verwachsungen noch von Hirnaustritt.

Versuch 6. Hündin mit rötlichem Haar, Gewicht ungefähr 7 kg.

2. Juni 1902. Nach vorheriger Morphium-Chloroformnarkose wird die Schädel- und harte Hirnhautresektion links am Scheitelbein unternommen Es entsteht reichliche Hämorrhagie des Knochens und der harten Hirnhaut. weshalb man außer Compression zum Thermokauter und zur Verstopfung, mit Wachs greifen muß. Man entblößt einen großen Teil der Oberfläche der Hemisphäre, welche stark durch die große Knochenöffnung hervortritt, mit sehr deutlichen Pulsationen; die Gefäße der weichen Hirnhaut sind erweitert und injiziert. Das entfernte Knochenstück hat eine unregelmäßige Form mit einer längeren Seite, welche unten der Sutura parieto-sphenotemporalis entspricht; es umfaßt das vordere und das mittlere Drittel des Scheitelbeins, 2 dünne Knochenscheiben des Schläfenbeins und des Keilbeins und einen kleinen Teil des Stirnbeins. Oben streift der Rand der Knochenlücke den oberen longitudinalen Blutleiter. So bleiben entblößt und in unmittelbarer Berührung mit den weichen pericraniellen Geweben die obere Hälfte des Gyrus sylviacus, der Gyrus ectosylvius anterior und medius, die hintere Hälfte des Gyr. coronalis (-suprosylvius anterior), der Gyrus suprasylvius medius, der Gyr. centralis posterior und der Gyr. endolateralis, mit einem Wort fast der ganze Scheitellappen und der obere Teil des Schläfenlappens.

Die für die Blutstillung notwendige Tamponade bewirkt das vollständige Schwinden des Hirnprolapses.

Der Schläfenmuskel wird an das Periost genäht.

Sutur der Haut.

Gegen Ende der Operation und gleich nachher beobachtet man dasselbe allgemeine Zittern und Schütteln, welches mit wahren Anfällen von Rindenepilepsie endet, wie beim Hund Nr. 2. Nachdem die Hündin losgebunden und auf den Boden gelegt ist, bleibt sie ausgestreckt und wie betäubt, auch gibt sie kein Lebenszeichen von sich, wenn sie mit lauter Stimme gerufen oder direkt mit dem Fuß oder mit dem Stock gereizt wird.

Der epileptische Anfall beginnt an den rechten Extremitäten, und zwar am rechten unteren Glied, erstreckt sich rasch auf die linken Glieder und auf alle Muskelmassen des Rumpfes. Die klonischen und tonischen Zuckungen wechseln schnell ab, bald werden die Glieder heftig geschüttelt, bald steif ausgestreckt, der Rumpf krümmt sich wie beim Rückenkrampf, der Kopf wird stark nach hinten gezogen wie bei Strychninvergiftung, Maul und Augen bleiben weit aufgerissen, reichlicher Speichel läuft aus den Lippenwinkeln.

Die Dauer des Anfalls beträgt 4—5 Minuten, dann folgt eine allgemeine Erschlaffung aller Muskeln, Schlaffheit des ganzen Körpers, so daß nur eine leichte oberflächliche Atembewegung das Leben des Tieres andeutet. In den Stall gebracht, hatte es noch einige Anfälle von Natur der beschriebenen.

3. Juni. Es wurden keine weiteren epileptischen Anfälle beobachtet; die Hündin ist aber noch wie betäubt und kauert am Boden; sie gibt deutliche Zeichen des Widerwillens gegen jeden, der sich nähert, um ihr Futter zu bringen und sie zu liebkosen.

Sie hat aber das Fressen verzehrt.

4. Juni. Zustand unverändert.

5. Juni. Man beobachtet eine Besserung des allgemeinen Zustandes. Die epileptischen Anfälle wurden nicht mehr beobachtet. Das Tier steht schon auf den Beinen, erwartet mit Ungeduld das Futter, empfängt es mit deutlichen Zeichen der Freude und verschlingt es gierig. Laut gerufen, versucht es, sich von der Kette zu befreien, um dem Besucher freudig entgegen zu gehen. Der Zustand der Hautwunde ist ausgezeichnet.

6. Juni und folgende Tage. Der zufriedenstellende Zustand des Tieres dauert an. Nie ein epileptischer Anfall. Die allgemeine Ernährung ist sehr gut, der Charakter des Tieres unverändert. Die psychisch-motorischen Funktionen normal. Man unterwirft die Hündin den verschiedenen Experimenten, um den funktionellen Zustand der einzelnen Sensibilitäten zu untersuchen. Mit Hilfe der Fütterungsmethode mit der Binde kann man die vollkommene Integrität des Tastsinns bestätigen; das Tier reagiert sofort und bewegt sich sicher zur Eroberung der Beute, sobald das Stückchen Fleisch die Oberfläche des Körpers an verschiedenen Stellen berührt hat. Ebenso verhält es sich, wenn ihm wechselnd ein oder das andere Auge verbunden und das Stück Fleisch ihm so hingeworfen wird, daß sein Bild sich bald auf der inneren und bald auf der äußeren Hälfte der Netzhaut abzeichnet; folglich weder Amblyopie noch Hemianopsie noch Amaurose. Mit derselben Fütterungsprobe mit der Binde können wir die Unversehrtheit des Gehörs prüfen; das Tier bewegt sich mit verbundenen Augen, von dem leisen Geräusch geleitet, mit Sicherheit nach der Richtung des fallenden Fleischstückes hin, bevor ihm noch der Geruch zur Auffindung behülflich sein konnte. Auch das schnelle Ohrenspitzen und das plötzliche Umdrehen nach der Richtung des kleinen Geräusches in der Nähe beider Ohrmuscheln, während das Tier die Speise frißt, beweisen uns mit Sicherheit, daß das Gehör völlig unversehrt ist. Mit der Ammoniak- und Chloroformprobe bestätigen wir die Integrität des Geruchs.

Autopsie 23. Juni, d. h. 21 Tage nach der Operation, wird das Tier getötet.

Vollkommene Verwachsung an den entsprechenden Suturen. Haut beweglich auf dem unterliegenden Muskel. Nachdem die Knochenschale eröffnet ist, beobachtet man vollständige Verwachsung zwischen Muskel und Hirnsubstanz; die Verwachsung besteht aus einer sehr deutlichen Schicht eines fibrösen und resistenten Gewebes; die Hirnsubstanz zeigt sich dem Aussehen nach garnicht verändert; die harte Hirnhaut hängt mit dem Rande der Knochenlücke zusammen. Man beobachtet keinen Hirnbruch.

Versuch 7. Junger Hund mit rötlichem Fell, Gewicht ungefähr 5,500 kg.

4. Juni 1902. Rechts Schädel- und harte Hirnhautresektion. Man legt ungefähr dieselben Windungen bloß, wie bei der vorigen Hündin. Die Knochenscheibe hat fast denselben Umfang. Das Gehirn drängt stark hervor, zieht sich aber bald zurück durch einen leisen Druck. Kein Zwischenfall

bei der Operation. Sofort nach der Operation wiederholte epileptische Anfälle. Der Hund liegt niedergeschlagen auf dem Boden.

5. Juni. Der allgemeine Zustand bessert sich; der Hund nimmt die Nahrung, verzehrt sie aber nicht ganz; er steht nicht auf, bleibt stumm und gleichgültig gegen die Liebkosungen.

6. Juni. Es wurden 3 epileptische Anfälle beobachtet; das Tier liegt matt da, es rührt sich nicht auf wiederholte Reizungen, es frißt seine Futterration nicht ganz auf.

7. Juni. Die Krampfanfälle dauern fort; die Mattigkeit nimmt zu; der Hund magert zusehends ab; er nährt sich mühsam und ungenügend; das Aussehen der äußeren Wunde ist gut.

8. Juni. Weitere epileptische Anfälle; die Glieder sind zusammengezogen und steif; es gelingt nicht, das Tier aufrecht zu stellen; die Abmagerung ist rapid und sehr groß; man sieht das nahe Ende bevorstehen.

9. Juni. Das Tier liegt ausgestreckt am Boden; von Zeit zu Zeit wird es von allgemeinen heftigen Stößen erschüttert, von sehr starken tonischen und klonischen Kontraktionen, welche wenige Minuten dauern und dann aufhören, um von einem Zustand der Betäubung gefolgt zu werden während welchem das Tier in keiner Weise mehr auf äußere Reize antwortet.

10. Juni. Der Hund wurde tot gefunden.

Autopsie. Das Körpergewicht ist ungefähr auf $^2/_3$ des ursprünglichen reduziert. Vereinigung per primam an der Hautwunde. Der Schläfenmuskel ist schlaff, erweicht, von grauweißer Farbe; zwischen Haut und Muskel findet sich eine Schicht weißlicher Exsudatmassen, ferner gelbliche Exsudation an den Nahtstellen des Schläfenmuskels. Nachdem der Muskel abgelöst und nach unten geschlagen ist, sieht man an seiner Unterfläche eine weiche Pseudomembran von grauweißer Farbe. Dieselben Membranen beobachtet man auf der Oberfläche der Hemisphäre: die Hirnsubstanz zeigt sich in den vertikalen Schnitten erweicht, breiig, von gelblicher Farbe und durch die Knochenlücke stark hervorbrechend.

Der Hund ist evident an eitriger Hirnentzündung zugrunde gegangen.

Versuch 8, 9, 10. Drei junge Hunde von ungefähr 5 kg Gewicht. Sie wurden an Schädel und harter Hirnhautresektion im Bereich des Scheitellappens rechts operiert an den Tagen des 6., 8. und 10. Juni 1902. An allen dreien wird eine große Knochen- und harte Hirnhautlücke ausgeführt, so daß man nicht nur den ganzen Scheitellappen bloßlegt, sondern auch den vorderen Teil des Schläfenlappens. Bei der Operation kommen keine bemerkenswerten Zwischenfälle vor. Bei einem einzigen Tier sind epileptische Anfälle nach der Operation aufgetreten, welche aber am selben Abend aufhörten.

Diese drei Hunde haben den Operationseingriff sehr gut überstanden. Nie wurde eine funktionelle Störung, weder motorisch noch sensibel noch psychisch beobachtet. Auch die allgemeine Ernährung hatte nicht wesentlich gelitten, ausgenommen der unvermeidliche Grad der Abmagerung und der Verminderung des Körpergewichtes, welche man erstens der Sommerjahreszeit zuschreiben muß, zweitens der Kette, welche diese Tiere jener Bewegungsfreiheit in freier Luft beraubt, deren sie so notwendig bedürfen.

An den Tagen des 18. und 19. September, d. h. mehr als 3 Monate nach der Operation werden sie getötet.

Autopsie. Die gewöhnlichen Verwachsungen zwischen Muskel und Hirnrinde; man hat kein Zeichen von Hirnbruch. Die Verwachsung besteht aus einer ziemlich dicken Schicht eines resistenten Narbengewebes, welches die harte Hirnhaut vollständig zu ersetzen scheint. Die Nervensubstanz zeigt keine sichtbaren Veränderungen. Der Verlust der Schädelsubstanz scheint etwas vermindert durch Neubildung eines Knochengewebes längs der Ränder der Knochenlücke.

Versuch 11 und 12. Hund mit weißem krausem Haar; erwachsen, Gewicht 6 kg. Bastard, von Mittelgröße, sehr jung.

An den Tagen des 14. und 15. Juni 1902 werden sie wie die vorigen Hunde operiert.

Von diesen Hunden können wir dasselbe sagen wie von den vorigen. Kein Zufall bei der Operation, welche sehr gut ertragen wurde; keine funktionelle Störung; allgemeine Ernährung gut.

Diese beiden Hunde wurden lange am Leben erhalten; der erste wurde am 20. November getötet, d. h. 4 Monate und 26 Tage nach der Operation, und der zweite am 10. März 1903, d. h. 9 Monate nach der Operation.

Autopsie. Dieselben Befunde wie bei den drei vorhergehenden Hunden.

Versuch 13. Großer Jagdhund von dunkelroter Farbe, Gewicht ca. 9 kg.

2. April 1903. Mit dem gewöhnlichen Operationsvorgang greift man die Schädelschale mit dem Hohlmeißel und mit dem Hammer an und reseziert ein sehr großes Stück des Knochens und der harten Hirnhaut, so daß ca. $^2/_3$ der Oberfläche der linken Hirnhemisphäre bloßgelegt werden.

Das abgetrennte Knochenstück hat eine unregelmäßige ovale Form, mißt $5\,^1/_2$ cm im anterior-posterioren und $4\,^1/_2$ cm im vertikalen Durchmesser, und ist zu zwei Dritteln aus dem Scheitelbein gebildet und von einem kleinen Teil der angrenzenden Knochen.

Nachdem die große Knochenscheibe entfernt ist, die ausgiebige Diploe-Hämorrhagie gestillt und die Resektion der harten Hirnhaut ausgeführt, bleibt eine sehr große Lücke, durch welche die pulsierende Hemisphäre hervordrängt, sich stark gegen den Rand der Lücke pressend.

Die freigelegten Windungen sind folgende: Der Gyrus centralis anterior und posterior, G. coronalis, G. suprasylvius medius und posterior, G. ectolateralis, fast der ganze Scheitellappen und ein bedeutender Teil des Schläfen- und Hinterhauptlappens.

Als Zwischenfall bei der Operation hatte man eine Verletzung des Querblutleiters und eine reichliche Hämorrhagie, welche mittelst einer kleinen Kugel von geflochtenen Catgutfäden gestillt wird.

Ungefähr $^1/_4$ Stunde nach der Operation steht der Hund auf und sucht sich von der Leine zu befreien; er gibt keine Zeichen großer Schmerzen, leckt die Hände jedem, der sich ihm nähert, bewegt sich in dem ihm von der Kette gewährten Raum, schreit nicht kläglich. Er kehrt allein in seinen Stall zurück, hat aber auf dem Hinwege einen taumelnden Gang, wie ein Betrunkener, stößt mit der Schnauze gegen einen Baumstamm und gegen die Mauer; er knickt sich zweimal auf den Hinterbeinen zusammen.

Während des Tages hat er keinen epileptischen Anfall gehabt. Er hat seine Portion Milch verzehrt.

3. April. Der Hund ist etwas niedergeschlagen, antwortet nicht bereitwillig auf Rufen und Liebkosungen, hat aber seine Nahrung gefressen.

4. April. Man beobachtet eine teigige schmerzhafte Geschwulst auf der linken Schädelhälfte; bei der leisesten Berührung springt der Hund auf, indem er wütend kläfft.

5. April. Die Geschwulst auf der Schädelhaut ist sehr groß geworden und fluktuierend; der Hund ist niedergeschlagen, merklich abgemagert, er verweigert die Nahrung. Die Nähte werden entfernt, und man läßt eine enorme Menge grüngelben stinkenden Eiters ausfließen. Alle weichen Gewebe der Schädelhaut sind abgelöst, durchtränkt, erweicht; auch ein Teil der Knochenoberfläche um die in der Operation gemachte Lücke herum ist vom Periost entblößt, deutlich nekrotisch. Mit einer reichlichen Irrigation antiseptischer Lösung und mit mechanischer Reibung mittels sublimatgetränkter Watte desinfiziert man die eiternde Höhle; mit der Zange und der Schere werden die nekrotischen Fetzen entfernt. Dann geht man zur sorgfältigen Untersuchung der tiefen Sutur über (d. h. des Schläfenmuskels mit umgebenden Periostalgeweben) und man findet die vollständige Zusammenwachsung der Gewebe. Die eiternde Infektion, welche auf die Schädelhautgewebe beschränkt ist, hat sich nicht in die Tiefe auf die weichen Hirnhäute und auf die Nervensubstanz verbreitet.

Man tamponiert die Höhle und bringt das Tier in den Hundestall; der Verband wird täglich gewechselt.

Trotz der sorgfältigsten Pflege und der täglichen Abspülung und Tamponade der großen Wunde bleibt die Eiterung sehr reichlich in den folgenden Tagen, ebenso hält die Abstoßung von nekrotischen Fetzen und Knochensplittern an.

Der allgemeine Zustand nimmt sehr schnell ab; am 20. Tage stirbt das Tier.

Während der 20 Tage, in denen er lebte, hat der Hund nie epileptische Anfälle gehabt, noch Erscheinungen motorischen, sensiblen oder psychischen Ausfalls gezeigt.

Ich habe diesen Hund verschiedenen Proben unterworfen, um den Zustand der allgemeinen Sensibilität und der specifischen Sinne zu prüfen; und soweit es mir zu beobachten möglich war, habe ich nie auch nur die kleinste funktionelle Störung constatieren können.

Autopsie, wenige Stunden nach dem Tode gemacht. Die ganze eiternde Höhle ist von einer dicken Schicht von Granulationsgewebe bekleidet, hier und da unterbrochen von Flecken gelblichen nekrotischen Gewebes und von harten schwärzlichen Krusten; man erkennt nicht mehr mit bloßem Auge die eigentliche Substanz des Schläfenmuskels; ein Teil der entblößten Knochenoberfläche hat sich mit einer Schicht Granulations-Gewebes bekleidet, welches an einigen Stellen sehr resistent ist; an anderen Stellen ist die Knochenoberfläche entblößt, von gelblicher Farbe, von Eiter benetzt. Nach der Öffnung des Schädels findet man die Hirnwindungen fest verwachsen mit dem Muskel in der ganzen Ausdehnung der Knochenlücke; die Hirnsubstanz ist nicht herausgetreten, noch zeigt sie auf

den verschiedensten Schnitten makroskopisch erkennbare Veränderungen; die Ventrikel sind nicht erweitert, die Hirn- und Rückenmarksflüssigkeit ist nicht vermehrt, die harte Hirnhaut ist fest mit dem Rande der Knochenlücke verwachsen.

Die Untersuchung der anderen Organe ergibt keine bedeutenden Veränderungen.

Der Tod dieses Tieres wird also dem Marasmus zugeschrieben, durch die reichliche Eiterung herbeigeführt, welche man trotz der sehr energischen und gewissenhaften Desinfektion in der großen Schädelwunde nie ganz überwinden konnte.

Versuch 14. Weißer Hund, Gewicht 6,500 kg.

4. April 1903. Schädel- und harte Hirnhautresektion links wie beim vorigen Hunde; man macht eine Knochenlücke von ungefähr gleichen Dimensionen; man legt dieselben Windungen und Teile der Windungen frei. Kein bemerkenswerter Zwischenfall im Laufe des Tages und in den zwei folgenden Tagen.

7. April. Der Hund ist niedergeschlagen, er frißt nicht ganz seine Futterration, er zieht vor, zu liegen; wenn er angespornt wird, steht er mühsam auf.

8. April. Zustand dem des vorigen Tages gleich.

9. April. Der Aufseher des Hundestalls teilt mir mit, daß er den Hund während der Fütterung auf dem Boden liegen gesehen habe, mit starken krampfhaften Kontraktionen, ähnlich, wie er sagt, denjenigen, welche er bei andern Hunden beobachtet habe, welche typische epileptische Anfälle hatten. Ich beobachte nichts von dem Gesagten, bemerke aber die Veränderung des Charakters des Tieres und das ziemlich schnelle Hinschwinden seines allgemeinen Ernährungszustandes. Der Hund, so lebhaft und fröhlich er war, ist stumm und unzugänglich geworden, kauert in seiner Ecke und dreht sich langsam und wie träumend um, wenn er gerufen wird; wenn man ihn mit einem Stock reizt, bellt er wütend; er ist stark abgemagert und nährt sich nicht mehr genügend. Die Hautwunde findet sich in gutem Zustande.

10. April. Das allgemeine Befinden ist dem des vorigen Tages gleich; ich habe noch nicht die vom Aufseher beschriebenen Erscheinungen beobachtet.

11. April. Ich bemerke den ersten typischen epileptischen Anfall, gleich den an den vorigen Hunden beschriebenen.

12. April und folgende Tage. Die epileptischen Anfälle folgen sich mit immer wachsender Häufigkeit. Der Hund ist entsetzlich abgemagert, fühlt nicht mehr die äußeren Reize, nährt sich nur kärglich, liegt ausgestreckt am Boden, atmet schwer, der Puls ist klein und sehr frequent; die Krämpfe befallen ihn plötzlich, dauern wenige Minuten und werden von einer solchen Erschlaffung gefolgt, daß der Hund tot scheint.

Am Morgen des 15. April wird er tot gefunden.

Autopsie. Man findet eine Eiteransammlung, welche den ganzen von der Knochenlücke umgrenzten Raum zwischen Schläfenmuskel und der unterliegenden Hirnrinde einnimmt.

Die Hirnsubstanz ist in ca. 1 cm Dicke weich, breiig, von gelblicher Farbe, und nur an zwei Stellen hängt sie schlaff mit dem Muskel-

bauch zusammen, welcher auch infiltriert und erweicht ist. In den Serienschnitten an der linken Hirnhemisphäre findet man ausgedehntes Ödem, Erweiterung der Hirnventrikel, Vermehrung der ventrikularen Flüssigkeit: es besteht ein allgemeiner Prolaps der Hemisphäre nach außen. Die anatomischen Stücke, von diesen Versuchen herrührend, werden nicht in den Fixierflüssigkeiten aufbewahrt, da sie, vom histologischen Standpunkt aus, keinen Wert für unsere Versuche haben.

Versuche 15, 16, 17, 18. Ich beschreibe diese Versuche nicht einzeln, denn keiner derselben hat etwas besonders Interessantes aufgewiesen, was zu berichten wäre.

Es handelt sich um Hunde derselben Größe, mit Schädelresektion dem linken Scheitellappen entsprechend, so daß dieser Lappen fast ganz freigelegt war. Die Operationen wurden am 6., 10., 13. und 14. April 1903 ausgeführt.

Von diesen Hunden wurde der erste nach fünf, der zweite nach acht der dritte nach zehn Tagen, der vierte nach einem Monat getötet.

Nur in einem von ihnen, dem zweiten, wurden 3 Anfälle von Rindenepilepsie sofort nach der Operation beobachtet.

Alle anderen zeigten nach anfänglicher Niedergeschlagenheit, vom operativen Traumatismus herrührend, nie Störungen der Motilität und der Sensibilität, weder Veränderungen des Charakters noch Dahinsiechen der allgemeinen Kräfte.

Autopsie. Bei dem ersten, nach 5 Tagen getöteten Hunde findet man die weichen Hirnhäute etwas verdickt, gefäßreich; eine dünne Schicht geronnenen Blutes trennt die Hirnrinde von der Unterfläche des Schläfenmuskels, welcher sich leicht vom unterliegenden Nervengewebe löst; es bestehen also keine faserigen oder Gefäßverbindungen, welche mehr oder weniger schlaffe Verwachsungen zwischen dem Muskel und der Nervensubstanz darstellen. Es besteht kein Hirnbruch, die harte Hirnhaut löst sich leicht von den Rändern der Knochenlücke ab.

Bei dem zweiten, nach 8 Tagen getödteten Hunde dieselben Veränderungen seitens der weichen Hirnhäute; man beobachtet keine Spuren geronnenen Blutes, nur eine diffuse gelblich-rote Farbe färbt die Hirnrinde gleichmäßig; der Muskelbauch hat schlaffe Verwachsungen mit der Nervensubstanz mittelst dünner kleiner Gefäßzweige, welche von der Unterfläche des Schläfenmuskels nach der Rinde verlaufen und sich in das Gefäßnetz der weichen Hirnhaut fortsetzen. Diese schlaffen Gefäßverbindungen reißen aber leicht ein, wenn man mit einer stärkeren Ziehbewegung den Muskel von dem unterliegenden Nervengewebe zu entfernen sucht. Nur an einer einzigen Stelle ist die Verwachsung vollständig. Die Hirnsubstanz ist in ihren physiologischen Grenzen enthalten und zeigt in den Serienschnitten bei bloßem Auge keine bedeutenden Veränderungen.

Beim dritten, nach 10 Tagen getödteten Hunde ist die Verwachsung zwischen Muskel und Rinde vollständig in ganzer Ausdehnung des Knochendefekts. Man bemerkt aber mit bloßem Auge keine Gewebsneubildung in der ganzen Gegend, wo sich die vollständige Verwachsung gebildet hat.

Es existiert kein Prolaps noch sichtbare Veränderung der Hirnsubstanz. Die harte Hirnhaut ist schon mit den Rändern der Knochenlücke verwachsen.

Bei dem letzten, nach einem Monat getöteten Hunde sieht man mit bloßem Auge eine feste narbige Verwachsung. Die Knochenlücke ist in ihrem Durchmesser etwas verkleinert.

Von allen wurden Stücke zur mikroskopischen Untersuchung eingelegt.

In den ersten Tagen des Juli 1903 unternahm ich eine andere Serie von 10 Experimenten zum Zweck der Erweiterung meiner Beobachtungen, und um eine reichere experimentelle Basis für meine Schlußfolgerungen zu liefern.

Von diesen Tieren, verschiedener Größe von 2—6 Kg., wurden große Knochen- und harte Hirnhautlücken in der Weise ausgeführt, daß zirka die 2 hinteren Drittel der Hemisphäre bloßgelegt wurden.

Die Tiere wurden zu verschiedenen Zeitperioden getötet.

Die beobachteten Tatsachen waren die folgenden:

1. Nur bei drei Hunden traten epileptische Anfälle auf gleich nach der Operation und im Laufe des ersten Tages.

2. Es wurden nie Störungen der Motilität und der allgemeinen und spezifischen Sensibilität beobachtet; der Charakter der Tiere blieb unverändert, die allgemeine Ernährung gut.

3. Bei der Autopsie wurden dieselben Befunde wie bei den vorhergehenden Versuchen erhoben und zwar: Verwachsung der Hirnrinde mit den weichen Schädelhautgeweben, Fehlen von Ödem und Hirnprolaps, keine mit bloßem Auge erkennbaren beachtenswerten Veränderungen in der Nervensubstanz, Verminderung der Größe der Knochenlücke durch Neubildung des Knochengewebes an den Rändern derselben.

Auf 32 operierte Hunde haben wir also 25 positive Experimente und 7 negative gehabt.

Von diesen 7 Hunden, welche nicht im Bericht der Versuche genannt worden sind, starben 2 an Chloroform, 2 gingen bei dem starken Blutverlust zu Grunde, welcher durch die zufällige Verletzung der Sinus durae matris verursacht wurde, und die andern drei wurden am Tage nach der Operation tot gefunden; da man an letzteren bei der Section keinen triftigen Grund des Todes fand, müssen wir ihn notgedrungen dem operativen Eingriff zuschreiben.

Ich habe unter die positiven Experimente auch die Hunde gerechnet, welche an eitriger Infektion der Hirnhäute und des Gehirns gestorben sind, aus dem Grunde, weil, wenn sie auch für die histologische Untersuchung der Hirnrinde nicht benutzbar sind, sie doch ohne Zweifel vom Gesichtspunkt der funktionellen Folgen dieser Operation verwertet werden können. Denn sie beweisen deutlich,

daß die am meisten gefürchteten postoperativen Zwischenfälle, d. h. die Epilepsie und der Hirnaustritt nur dann auftreten, wenn Infektionsträger von außen hinzutreten und den normalen Heilungsverlauf der Schädelwunde stören.

Histologische Untersuchungsergebnisse.

Bei der Darlegung der histologischen Befunde der operierten Tiere werde ich mich vorerst mit dem Studium des Vernarbungsprozesses beschäftigen, welcher jene festen und bleibenden Verwachsungen bestimmt, die zwischen der Hirnrinde und den weichen Geweben der Schädeldecke gefunden wurden, und dann mit den Veränderungen, welchen die Hirnrinde in ihrer feinen Struktur unterliegt.

Mit dem Prozeß der Regeneration der Schädeldefekte und mit der Fähigkeit der Knochenbildung der harten Hirnhaut, wenn sie an Ort und Stelle gelassen wird, habe ich mich nicht beschäftigt, da diese Argumente keinen Teil an meinen Versuchen haben, und weil wir hierüber schon einen reichen experimentellen und klinischen Beitrag besitzen.

1. Über den Vernarbungsprozeß zwischen der Hirnrinde und den weichen Geweben der Schädeldecke.

Bei diesem Studium machte ich mir zur Aufgabe, Schritt für Schritt die histologischen Veränderungen zu verfolgen, welche an all den Stellen auftreten, an welchen ein unmittelbarer Kontakt zwischen der Oberfläche der Hirnrinde, von ihren weichen Hirnhäuten bekleidet, einerseits und der Unterfläche des Schläfenmuskels anderseits besteht, um so die verschiedenen Phasen festzustellen, welche dieser Vernarbungsprozeß von seinem Beginn an bis zur Endperiode der vollständigen und festen Verwachsung durchmacht.

Das Material, welches zu den mikroskopischen Beobachtungen gedient hat, kommt von den Stücken der zu verschiedenen Zeiten getöteten Versuchshunde, 48 Stunden bis neun Monate nach der Operation.

48 Stunden nach der Operation beobachtet man, wie schon bei den Autopsieberichten gesagt wurde, mit bloßem Auge nur den großen Gefäßreichtum und den größeren Saftgehalt der weichen Hirnhaut und eine mehr oder weniger dünne Schicht geronnenen Blutes, welche sich trotz genauester Blutstillung fast immer findet.

Bei der mikroskopischen Untersuchung der Unterfläche des Schläfenmuskels trifft man eine reichliche Leukocyteninfiltration, welche in Form langer Stränge oder rundlicher Herde das Bindegewebe des Zwischenfaserbündels einnimmt, an einigen Stellen ein

Muskelbündel vom andern trennend; die Anhäufung der Leukocyten wird viel dichter um die Gefäße herum. Indem man die Teile des Muskelschnittes, welche der Rinde am nächsten sind, untersucht, bemerkt man, wie diese den Sitz der bedeutendsten Veränderungen darstellen. Dichte Massen von Leukocyten haben überall nicht nur das Bindegewebe des Inter-Faserbündels sondern auch das des Intrafaserbündels und die Muskelfasern selbst infiltriert, so daß diese durch mehr oder weniger reichliche Anhäufungen runder Elemente von einander getrennt sind. Die Rundzellen sind auch z. T., wenn gleich in geringerem Maße, Abkömmlinge der Sarkolemmkerne, haben aber ihre charakteristischen morphologischen Eigenschaften verloren. In den longitudinal durchschnittenen Bündeln bemerkt man, wie die Muskelfaser ihre normale Streifung verliert, homogen wird und sich sehr schwach färbt.

An anderen Stellen, und dies wird viel deutlicher beobachtet in den querdurchschnittenen Muskelbündeln, zeigen die Muskelbündel, welche schon von den Leukocyten durchwuchert sind, hier und da freie Räume, wirkliche Vacuolen, Zeichen von Absorption und Schwund der degenerierten Muskelsubstanz bis zu dem Grade, daß von der ganzen Faser nur Reste bleiben, ein schlaffes Netz darstellend, dessen Maschen von den Phagocyten eingenommen sind. In der Tat müssen wir in diesem Falle mehr als von Vacuolenbildung von Buchtenerosion sprechen, welche, wie bekannt, die degenerierten, toten, kernlosen, ungestreiften Fasern ergreift und zur Absorption bringt. Andere Bündel von Muskelfasern sind der Sitz mehr oder minder reichlicher Blutextravasate, welche die umgebenden Muskelfasern trennen und komprimieren, so daß sie besonders an diesen Stellen schneller den beschriebenen Veränderungen anheimfallen und leicht die Beute der phagocytischen Zellen werden; mehr oder weniger dünne Schichten geronnenen Blutes bekleiden die Unterfläche des Muskels.

Schnitte der Hirnrinde zeigen in dieser Periode eine Verdickung der Spinnwebenhaut und ihre Verwachsung mit der weichen Hirnhaut; die Verdickung rührt von der Erweiterung und Hyperämie der Gefäße her, von der Leukocyteninfiltration und von der ödematösen Schwellung der Bindegewebsbündel.

Der wichtigste Befund ist die Infiltration mit Leukocyten, welche um die Gefäße herum reichlicher ist; sie erstreckt sich auf die Fortsetzungen der weichen Hirnhaut in die cerebralen Furchen und sogar weiter, wenn auch in geringerem Maße, in die oberflächlichen Schichten der molekularen Zone der Rinde. 5 Tage nach der Operation

finden wir noch keine Verwachsung zwischen der Nervensubstanz und dem Muskelbauch; die weichen Hirnhäute sind hyperämisch, verdickt und ödematös; die dünne Schicht geronnenen Blutes, welche einen großen Teil der entblößten Hirnfläche bekleidet, ist noch nicht ganz verschwunden.

Die histologischen Veränderungen sowohl des Muskelgewebes als der weichen Hirnhaut unterscheiden sich nicht von denen, welche nach 48 Stunden beobachtet wurden, wenn man den höheren Grad der Leukocyten-Infiltration sowie die größere, mehr ausgebreitete Degeneration und den Schwund der gestreiften Muskelfasern abrechnet. Im übrigen ist der Befund fast identisch. Nach 8 Tagen fangen wir an, die ersten Verwachsungen zu sehen. Diese sind von dünnen Fädchen und Plättchen aus zartem Bindegewebe gebildet, welche von der Unterfläche des Schläfenmuskelbauchs nach den weichen, schon sehr verdickten Hirnhäuten gehen und mit dem Gewebe dieser Membranen verschmelzen.

An einigen Stellen ist die Verwachsung schon vollständig.

Die Präparation dieses Stückes, um es in den oben genannten Fixierflüssigkeiten zwecks Studiums der ersten zarten Verwachsungen aufzubewahren, erforderte viel Vorsicht und Aufmerksamkeit, denn der leiseste Stoß oder eine ungeschickte Bewegung genügten, jene zerbrechlichen Verbindungen zu zerstören.

Bei der histologischen Untersuchung zeigen sich diese neu gebildeten Fädchen oder Plättchen aus einem Gefäßskelett formiert, von einem schlaffen Bindegewebe umgeben, von einer großen Menge Leukocyten und kleinen Massen hämatischen Pigmentes übersät, welche die Reste der dünnen Gerinnsel darstellen, die schon fast ganz absorbiert und durch das junge Bindegewebe ersetzt sind. Seitens des Muskels sind indessen die Veränderungen viel tiefer und größer und erleiden eine Evolution, welche deutlicher in den Präparaten hervortritt, die 10 Tage nach der Operation gewonnen wurden. Nach dieser Zeitperiode sind die Verwachsungen schon bleibend gesichert in der ganzen Ausdehnung der Kontakt-Oberfläche zwischen dem Muskelbauch und der Nervensubstanz.

Die Figur 2 zeigt uns ein Präparat, welches 10 Tage nach der Operation erhalten wurde.

Dies Präparat wurde mit Pikro-Indigo-Karmin gefärbt, eine wertvolle Färbung, welche alle Kerne in Rot färbt, die eigentliche Substanz der Muskelfasern, die Intercellular-Substanz der Rinde und die roten Blutkörperchen in Grün, das fibröse Bindegewebe in Himmelblau, die von Hyalinentartung betroffenen Teile in Gelb.

Dies Präparat, topographisch studiert, zeigt drei Schichten von verschiedener Natur, welche wir zum Zweck der Beschreibung mit den Buchstaben a, b und c bezeichnen werden.

Die Schicht a ist aus gestreiftem Muskelgewebe gebildet, von normaler Struktur; jedes einzelne Muskelfaser-Bündel ist von dem

Fig. 2. Obj. 2, ocul. 4 Koristka, um 1/4 verkleinert. Färbung: Picro-Indigo-Carmin. Schnitt vom Schläfenmuskel zur Hirnrinde ausgedehnt. *a*) Normaler Muskel. *b*) Neubildung des Bindegewebes mit fortschreitender Zerstörung der Muskelfasern, mäßige kleinzellige Infiltration. *c*) Hirnrinde, infiltriert von kleinen runden Elementen von scheinbar gliomatöser Struktur.

nahe liegenden durch eine dünne Bindegewebsschicht getrennt, welche die Ernährungsgefäße mit sich führt; die Muskelfaser, entspricht in Form, in Größe, im Farbenton, in der Verteilung der Sarkolemmkerne, dem normalen Typus.

Die Schicht b, von der vorigen durch einen breiten Streifen dichten, fibrösen Bindegewebes, welches arm an Kernen ist, getrennt,

bietet uns sehr interessante Struktureigenheiten, welche des Studiums würdig sind. Vor allen Dingen geht auf den ersten Blick sehr evident hervor, wie diese Schicht den Teil des Muskelbauchs darstellt, an welchem die ersten Veränderungen zu Tage traten, die von uns beschrieben wurden, und daß sie zu dieser Zeit an einigen Stellen weit vorgeschritten sind und zum fast völligen Untergang der Muskelsubstanz geführt haben.

Die Veränderungen sind aber nicht von gleichem Grade in allen Teilen dieser zwischenliegenden Schicht.

In den mehr oberflächlichen Teilen sehen wir an einigen Stellen die Muskelfasern noch genügend erhalten, obgleich die Muskelbündel-Einteilung verschwunden ist, und die nucleare Proliferation schon reichlich. An anderen Stellen neigt die Muskelfaser, welche fast auf ein Drittel ihres normalen Umfangs reduziert und schwach gefärbt ist, zum Verschwinden, ein Befund, welcher an den tiefsten Stellen vorkommt, wo von der Muskelfaser nichts bleibt als ihre Sarkolemmhülle, zwar mit ihren Kernen versehen, aber ganz leer.

Die Zerstörung und der Untergang der Muskelfaser ist das Werk der Phagocyten und vielleicht auch der von der lokalen Wucherung herrührenden Zellen, welche, wie bekannt, unter solchen Umständen phagocytische Eigenschaften annehmen.

Alle diese Elemente umgeben die entartete tote Faser, durchbrechen das Sarkolemm, absorbieren dann nach und nach das muskulöse Protoplasma, die kontraktile Substanz und graben in diese mehr oder weniger große leere Räume, welche das totale Verschwinden des Muskelelementes anzeigen.

Dünne, feine Balken fibrösen Bindegewebes von kleinen, stark in Rot gefärbten Kernen übersät, umgeben die entarteten und nekrotischen Muskelfasern, welche noch an einigen Stellen die charakteristische Muskelbündelverteilung behalten; aber in der Nähe der Rinde ist jede Spur von Muskelgewebe verschwunden, und an seiner Stelle bemerkt man nur ein zartes feinfaseriges Bindegewebe, mit Kernen übersät. Die weichen Hirnhäute zeigen eine bedeutende Leukocyten-Infiltration und eine solche Verwachsung unter sich und mit den überliegenden Schichten, daß es nicht mehr möglich ist, das eigentliche Gewebe dieser Membranen von dem der eben beschriebenen Neubildung zu unterscheiden.

Wenn man diese Schicht mit stärkerer Vergrößerung betrachtet, kann man deutlich die Bündelstruktur des jungen, neugebildeten Bindegewebes erkennen, das allmähliche Verschwinden der Muskelfaser, die vollständig leere Sarkolemmhülle, die Verdickung der Gefäß-

wände und die fibröse Umwandlung der Spinnwebenhaut und der weichen Hirnhaut. Bei starker Vergrößerung können wir uns leicht überzeugen, daß das neugebildete Gewebe aus einer dreifachen Quelle von Elementen stammt: den Sarkolemmzellen, den eigentlichen Bindegewebszellen des zerstörten Muskelgewebes und der weichen Hirnhäute, den ausgewanderten Leukocyten.

Die Schicht c besteht aus der Hinrinde, welche mit dieser Färbungsmethode aus einer feinkörnigen, grünlich gefärbten, mit zahlreichen, unregelmäßig angeordneten Kernen übersäeten Grundsubstanz besteht. Einige der Kerne gehören den nervösen Zellen der ersten und zweiten Schicht der Rinde an; andere, und zwar diese in größerer Zahl, den Elementen der gewucherten Neuroglia und den ausgewanderten Leukocyten.

Daß ein großer Teil dieser kleinen, runden Elemente aus emigrierten Leukocyten gebildet ist, wird dadurch bewiesen, daß sie in Form kleiner Zweige oder rundlicher Haufen von der Lymphoidzellen-Infiltration ausgehen, welche sich an der Grenze zwischen Hirnrinde und dem überliegenden Gewebe befindet. Übrigens wird die Frage über die Herkunft dieser kleinen, runden Elemente, welche dem nervösen Gewebe der Hirnrinde ein gliomatöses Aussehen geben, d. h. ob diese Elemente von Gefäß- oder Nervenabkunft sind, noch eingehender besprochen werden, wenn wir die eigentlichen Veränderungen der nervösen Zellen studieren werden.

Figur 3 stammt von einem der beweisendsten Präparate, welche 15 Tage nach der Operation erhalten wurden, d. h. zu einer Zeit, in welcher sich schon feste, ausgedehnte Verwachsungen gebildet hatten.

Diese Figur stellt einen mikroskopischen Schnitt dar, welcher sich von den Schläfenmuskelfasern bis auf die tiefsten Schichten der Hirnrinde erstreckt; sie scheint mir also vom topographischen Gesichtspunkte aus sehr geeignet, die Reihenfolge der verschiedenen Schichten und ihre verschiedene Herkunft zu zeigen, von den Muskelfasern des Schläfenmuskels bis zur Schicht der polymorphen Zellen oder vierten Schicht der Hirnrinde.

Die äußerste Schicht besteht aus gestreiften Muskelfasern, longitudinal durchschnitten und normal gebildet; sie zeigen in der Tat deutlich ihre Quer- und Längsstreifung und Sarkolemmhülle unversehrt; hier und da bemerkt man zwischen den Fasern eine kleine Infiltration von Leukocyten, welche um die Blutgefäße herum reichlicher ist.

Auf diese Schicht folgt eine breite Bindegewebslage, welche in

ihrem äußersten Teil noch reich an Leukocyten, im mittleren eine deutlichere fibröse Struktur und in ihrem innersten Teil zwei arterielle Gefäße mit leicht verdickten Wänden, voll Blut und von Emigrationselementen umgeben, aufweist.

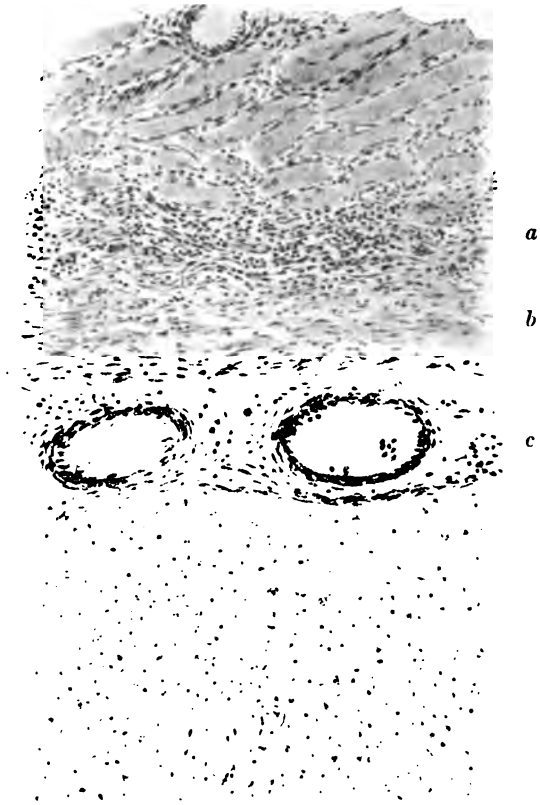

Fig. 3. Obj. 6, ocul. 4 Koristka, um 1/4 verkleinert. Färbung: Methylenblau. Schnitt von den Fasern des Schläfenmuskels bis zu den tiefsten Schichten der Hirnrinde reichend. In diesem, 15 Tage nach der Operation erhaltenen Präparat beobachtet man deutlich, daß die Verwachsung aus einem neugebildeten Fasergewebe besteht, welches in seinen äußeren Schichten von einer sehr großen Menge kleinzelliger Elemente übersät ist und in dem Teil, welcher der Rinde am nächsten ist, zwei mit Blut gefüllte Gefäße zeigt, die ebenfalls von kleinen Zellen umgeben sind. Man kann deshalb 3 Zonen unterscheiden: *a*) die Lymphzone; *b*) die eigentliche Faserzone; *c*) die Gefäßzone.

Die äußerste Zone kann Lymphoidzone genannt werden, die mittlere fibröse, die innere Gefäßzone; die beiden ersten Zonen

entsprechen dem tiefen Muskelteil, der entartet und untergegangen ist, die innere Zone den weichen Hirnhäuten, welche an der Bildung dieses neuen Gewebes teilnehmen, wie mir in diesem Präparat aufs deutlichste bewiesen scheint.

Von den Elementen, welche die verschiedenen Schichten der Hirnrinde bilden, werden wir im folgenden Paragraph sprechen.

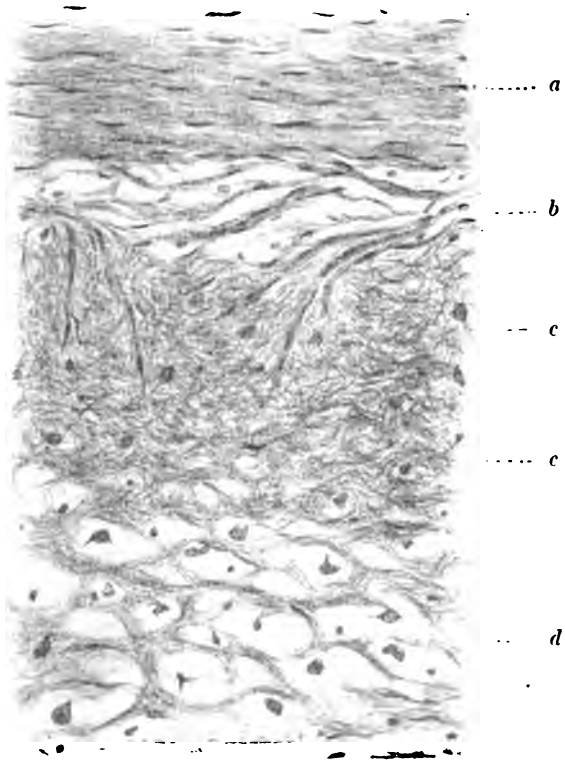

Fig. 4. Obj. 8, ocul. 4 Koristka, um ¼ verkleinert. Färbung: Hämalaun Mayer und Orange. Dies Präparat, welches ungefähr einen Monat nach der Operation erhalten wurde, zeigt in *a* eine dicke Membran fibrösen Bindegewebes, das schwartenartig die Nervensubstanz bekleidet. Von dieser fibrösen Membran und dem unterliegenden bogenförmigen Gewebe (*b*) gehen lange fibröse Stränge ab (obliterierte Gefäße), welche vordringen und sich in die reich gewucherten Neurogliafasern fortsetzen, was man in den oberflächlichen Schichten der Rinde beobachtet (*c. c.*).

Dieser histologische Befund wird auch in Präparaten von Tieren angetroffen, welche 20—25 Tage nach der Operation getötet wurden, mit dem einzigen Unterschied, daß die Bindegewebs-Neubildung immer

mehr den Charakter eines ausgewachsenen, fibrösen, resistenten Bindegewebes annimmt, arm an Zellenelementen und Gefäßen!

In zirka einem Monat ist die Bildung dieses fibrösen, narbigen Gewebes vollständig und definitiv, und dies ist die Zeitperiode, auf welche sich das in Figur 4 gezeichnete Präparat bezieht. In diesem Präparat sieht man deutlich die letzte und definitive Ausbildung des jungen Bindegewebes. Diese ist aus einem breiten Streifen von Bindegewebe gebildet, das sich aus großen, dicken parallel der Oberfläche der Hirnrinde verlaufenden Bündeln mit sehr spärlichen, spindelförmigen Kernen zusammensetzt. Diese kompakte Masse von Bindegewebs-Faserbündeln stellt also eine dicke und derbe Schwarte vor, welche nach dem makroskopischen und mikroskopischen Aussehen die wieder gebildete harte Hirnhaut zu sein scheint.

Von der Unterfläche dieser fibrösen Schwarte gehen nach verschiedenen Richtungen zahlreiche dünne, fibröse Bündel, welche an dieser Stelle ein Netz mit ziemlich weiten Maschen bilden, die bald leer, bald mit ovalen oder länglichen Kernen angefüllt sind. Dieses schlaffe Netz, welches ich beständig in allen Präparaten gesehen habe, auch in denen, welche mehrere Monate nach der Operation gewonnen waren, ist meiner Meinung nach dazu bestimmt, den lymphatischen Kreislauf des Hirns zu sichern, und die Kerne, welche einige Maschen dieses Netzes einnehmen, stellen wahrscheinlich den Rest der submeningealen Neuroglia-Schicht der Hirnrinde vor.

Die interessanteste Tatsache, welche aus der Beobachtung dieser Präparate und noch anderen von derselben und darauf folgenden Zeitperiode hervorgeht, besteht in der Obliteration der Blutgefäße, welche von den fibrösen, bedeckenden Schichten in die Rinde eindringen, und in der fibrösen Sklerose, welche die oberflächlichsten Schichten der Rinde ergreift.

In der Tat sehen wir in dieser Figur die Blutgefäße in wahre fibröse Schnüre umgeformt, welche einen mehr oder weniger gewellten Weg verfolgen, in die oberflächlichsten Schichten der Hirnrinde verschieden tief eindringen und sich hier in das sehr dichte Geflecht der Gliafäserchen fortsetzen. Die molekulare Zone der Hirnrinde ist so in ein wirkliches fibröses und sklerotisches Gewebe umgewandelt, ohne Blutgefäße und arm an Zellenelementen, sowohl nervösen als neuroglischen. Die Neuroglia-Sklerose betrifft nur die molekulare Zone, indem sie die Schichten der pyramidenförmigen und der polymorphen Zellen verschont.

Also, indem wir zusammenfassen, können wir sagen:

I. daß die ersten Verwachsungen zwischen der Hirn-

rinde und den Bündeln des Schläfenmuskels in der ersten Woche nach der Schädelresektion beobachtet werden, und daß sie anfangs von dünnen Gefäßschlingen, umgeben von jungem Bindegewebe, gebildet sind, welche direkt mit Gefäßstämmen der weichen Hirnhaut zusammenhängen;

II. daß nach 15 Tagen die ausgedehnten und resistenten Verwachsungen von einer Bindegewebs-Neubildung bedingt sind, die hervorgeht aus der Proliferation der Sarkolemmkerne der zerstörten Muskelfasern, aus dem vorher bestehenden Inter- und Intra-Faserbündelgewebe und aus den emigrierten Leukocyten;

III. daß in den folgenden Tagen die Bindegewebs-Neubildung allmählich den Charakter der fibrösen, dichten, narbigen Bindehaut annimmt, welche nach Art einer dicken derben Membran die Nervensubstanz der Hirnrinde bekleidet und mit dieser fest verwachsen bleibt durch die Gefäßstämme, welche in fibröse Stränge umgewandelt sind, und durch ein fibröses Bindegewebe, dessen Bündel direkt mit der Bindegewebs-Proliferation der oberflächlichsten Rindenschicht verschmelzen;

IV. daß endlich nach dem ersten Monat dieser Narbenprozeß vollendet ist und in weiteren Epochen keine Änderung mehr erleidet.

2. Histologische Untersuchung der Hirnrinde

a) Nervenzellen. Die Färbungsmethoden, welche zum Studium der nervösen Zellen und ihrer Ausläufer benutzt wurden, waren: Nißls Methylenblau-Methode, die Methode von Golgi, die dreifache Pikro-Indigo-Carmin-Färbung und die doppelte Färbung mit Hämalaun Mayer und Orange.

Jede dieser Färbungsmethoden zeigt deutlich besondere Eigenheiten der Struktur, so daß man alle unumgänglich nötig zum Studium der feinsten Veränderungen der nervösen Zellen der Rinde braucht.

Jedes Präparat ist in jedem Fall mit den normalen Präparaten verglichen worden, welche von den entsprechenden Stellen der entgegengesetzten Hemisphäre erhalten waren.

Die ersten Veränderungen wurden nach der ersten Woche beobachtet, in der Epoche, in welcher die Vereinigung der weichen Hirnhaut mit den perikranischen Geweben beginnt. Vor dieser Epoche, so genau auch die histologischen Untersuchungen und so zahlreich die

studierten Schnitte waren, war es mir nicht möglich, Alterationen in der Struktur der Ganglienzellen zu beobachten.

Diese Zellveränderungen betreffen vor allem die zweite und dritte Rindenschicht, d. h. die großen und kleinen pyramidenförmigen Zellen; die meisten sind aber in der Schicht der kleinen Pyramidenzellen beobachtet worden.

Die Teile der Rinde in der Umgebung der verwachsenen Hirnoberfläche wiesen nie Läsionen irgend einer Art in den nervösen Elementen auf.



Fig. 5. Obj. 1/12 imm. homog., ocul. 4 comp. Koristka. Färbung: Nißls Methode mit Methylenblau. *a*) Schicht der kleinen pyramidenförmigen Zellen. *b*) Schicht der großen pyramidenförmigen Zellen. Man beobachtet, wie die ersten Zellen viel mehr alteriert sind als die zweiten; die kleinen pyramidenförmigen Zellen zeigen sich in der Tat kugelförmig, abgerundet, ohne protoplasmatische Ausläufer, blaß gefärbt, nur einige kleine Chromatinkörner noch enthaltend, welche in Form eines kaum sichtbaren Hofes die Kernmasse umgeben.

Die histologischen Veränderungen — und dies ist ständig zu beobachten — sind nie über eine ganze Zone oder Zellschicht verbreitet, welches auch der Grad der Läsion sei und wie lange auch der Operationsakt zurückliegt. Neben den veränderten Elementen beobachtet man normal gebildete Elemente, ein Umstand, welcher

auf zwei Punkte hinweist: 1. daß die bestimmende Ursache solcher Läsionen nicht gleichmäßig wirkt; 2. daß die nervösen Elemente verschieden widerstandsfähig gegen derartige Einwirkungen sind und auf diese in verschiedener Weise reagieren.

In Figur 5 und 6 gebe ich zwei Präparate nervöser Zellen wieder, mit Nißls Methode gefärbt, das erste zehn, das zweite zwanzig Tage nach der Operation erhalten.

Im ersten Präparat (Figur 5) können wir zwei Schichten betrachten: die eine, *a*, der Schicht der kleinen pyramidenförmigen

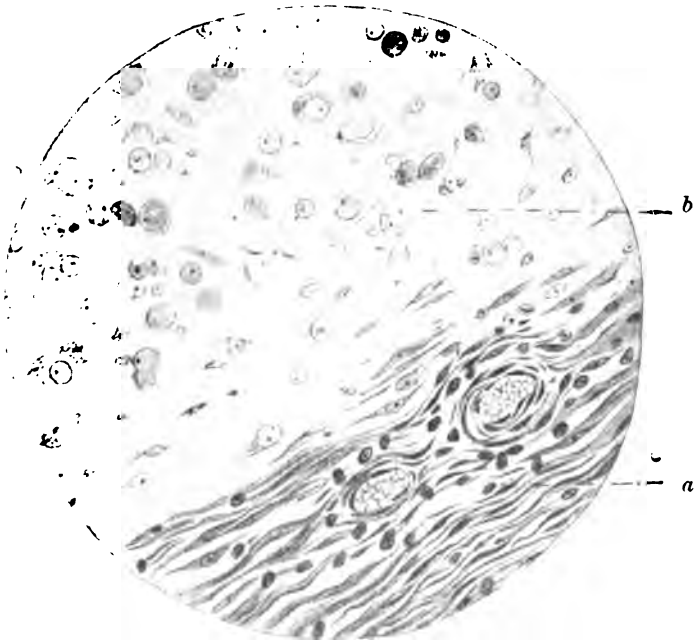

Fig. 6. Obj. 1/12 imm. homog. ocul. 4 Comp. Koristka. Färbung: Nißls Methode mit Methylenblau. In diesem Präparat, in welchem ein Teil der dicken Narbenmembran mit der Rinde verwachsen ist (*a*), sehen wir, daß die pyramidenförmigen Zellen (*b*) von denselben Veränderungen betroffen sind, welche in der vorigen Figur beschrieben sind, aber in viel weiter vorgeschrittenem Grade.

Zellen entsprechend, die andere, *b*, tiefer, der Schicht der großen Pyramiden-Zellen angehören; auf den ersten Blick sieht man, wieviel mehr verändert die ersten Zellen sind, als die zweiten.

Und in der Tat zeigen sich die kleinen Pyramiden-Zellen kugelförmig, rundlich, ohne Ausläufer, blaß gefärbt; die chromatische Substanz des Protoplasmas ist in einigen auf wenige Körner redu-

ziert, welche die Kernmasse in Form eines kaum sichtbaren Hofes umgeben. Dieser letzte Teil der Zelle ist derjenige, welcher die wenigsten Alterationen erleidet; und in der Tat ist die Kernmembran in allen gut sichtbar, der Kern behält seine rundliche Form, seine normalen Dimensionen, das Kernkörperchen, mit Ausnahme einiger Elemente, ist gut erhalten und nimmt seinen normalen Sitz ein. In den großen Pyramiden-Zellen, welche die tiefe Schicht *b* bilden, sind die beschriebenen Veränderungen sowohl des Protoplasmas als auch des Kerns geringeren Grades; einige können als normal bezeichnet werden.

In dem zweiten Präparat (Figur 6), in welchem ein Teil der dicken, narbigen, mit der Rinde (*a*) verwachsenen Membran gezeichnet ist, sehen wir die kleinen pyramidenförmigen Zellen (*b*) von viel schwereren Läsionen betroffen. Die Zellen haben eine Kugelform angenommen, vollständig ihre protoplasmatischen Verlängerungen verloren; die chromatische Substanz ist in einigen fast ganz verschwunden oder auf sehr wenig schwach gefärbte Körner reduziert, die auf der Peripherie des Zellkörpers gelegen sind; der Kern ist exzentrisch, homogen gefärbt, das Kernkörperchen an einigen Stellen ganz und gar verschwunden.

Wenn wir mit starker Vergrößerung die nervösen Zellen mit Methylenblau gefärbt betrachten, so können wir die feinsten Alterationen ihrer Struktur in den kleinsten Details studieren und so fundamentale Typen der Zellveränderungen feststellen.

Von diesen Grundtypen habe ich die am meisten charakteristischen Beispiele herausgesucht, und auf diese werde ich mich in der Beschreibung berufen. Wir werden der Reihe nach studieren:

1. die Form und die Dimension des Zellkörpers; 2. die chromatische Substanz des Protoplasmas; 3. die protoplasmatischen Veränderungen; 4. den Kern und das Kernkörperchen.

1. Form und Dimension des Zellkörpers. Die nervöse Zelle verliert ihre charakteristische Pyramidenform; sie neigt zur Abrundung, ihre Ränder verlieren die von den protoplasmatischen Verlängerungen herrührende Konkavität, sie werden geradlinig, dann konvex; die Verlängerungen verschwinden zum Teil oder ganz, so daß die Zelle allmählich ihre charakteristische Form einbüßt und sphärisch oder eiförmig wird.

Diese Veränderung der Form nennt man kugelförmige Formänderung, und sie wird deutlich in den Zellen 1, 2, 3, 4, 9, 15 und 19 der Tafel II beobachtet.

Die Größe der Zellen nimmt bei einigen bedeutend zu (15, 18, 19 und 20); es ist bekannt, daß die Volumzunahme in einigen pathologischen Zuständen bedeutend sein kann, so daß eine motorische Nervenzelle des vorderen Horns des Rückenmarks bis zu 120 und auch 150 Mikren messen kann. Gewöhnlich gesellt sich die Vermehrung des Zellenkörpervolumens zur eben beschriebenen Formveränderung. Diese Vermehrung des Zellenvolumens hat den Namen „hypertrophische Anschwellung" erhalten.

2. Chromatische Substanz des Protoplasmas. Der Färbungsgrad einer Nervenzelle hängt von dem mehr oder weniger großen Reichtum an chromatischer Substanz ab, welche das Protoplasma enthält. Hiervon ausgehend können wir in einer nervösen Zelle drei chromatische Zustände unterscheiden.

a) Die Nervenzelle färbt sich intensiv durch Überfluß chromatischer Substanz, sei es infolge der Bildung neuer chromatophiler Körnungen, sei es infolge Vermehrung der vorher bestehenden Körner; man sagt dann, den Ausdruck Nißls gebrauchend, daß die Zelle in picnomorphem Zustande ist.

b) Die chromatische Substanz ist in ihrer Quantität vermindert, folglich färbt sich die Nervenzelle schwach und verbreitert sich; man sagt dann, daß die Zelle in apicnomorphem Zustande ist, nach Nißl, oder in Chromatolyse.

c) Der intermediäre chromatische Zustand dieser beiden Extreme wird parapicnomorph genannt und entspricht dem physiologischen Färbungsgrad der Zelle; er bietet deshalb kein Interesse vom histopathologischen Standpunkte aus.

Von den beiden vorhergehenden chromatischen Zuständen ist der interessanteste ohne Zweifel die Chromatolyse oder Chromolyse; der picnomorphe Zustand wird von einigen Verfassern nicht einmal als pathologischer Zustand betrachtet.

Die Chromolyse kann unter 3 verschiedenen Formen auftreten, deren Beschreibung wir der Arbeit von Gombault und Philippe entnehmen.

1. Verminderungen und Entfärbungen. Die chromatophilen Körper werden an ihren Rändern unregelmäßiger und zeigen in ihrem Innern helle Räume. So reduziert im Volumen, färben sie sich sehr schwach, zuletzt trennen sie sich allmählich und enden mit völligem Verschwinden.

2. Körnige Zerstückelung. Die chromophilen Körper zerstückeln sich schon von Anfang an in feine Körner, welche sich in den Zwischenräumen des chromatischen Netzes zerstreuen; daraus

entsteht eine gleichförmige staubartige Beschaffenheit des Zellenkörpers. In der Folge verlieren die Granulationen allmählich die Eigenschaft, das Blau zu fixieren bis zu ihrer vollständigen Entfärbung.

3. Auflösung. Die chromatische Substanz löst und verbreitet sich gleichmäßig im ganzen Zellenkörper, so daß letzterer von einer homogenen, durchsichtigen Substanz gebildet scheint, welche nach und nach die Eigenschaft, sich zu färben, verliert; jede Spur von chromatophilen Körpern ist verschwunden. Dieser chromatische Zustand wurde von Nißl für wahre und eigentliche Chromolyse gehalten. Alle diese Veränderungen der Chromatolyse sind auf unserer Tafel dargestellt.

Fig. 1 zeigt uns eine Nervenzelle, eiförmig, ohne jegliche protoplasmatische Verlängerung, in welcher die chromophile Substanz noch in Form von verschieden großen chromatophilen Körnern auf der Peripherie des Zellenkörpers besteht, während alle chromatophilen Körper, welche normal um die Kernmasse herumliegen, verschwunden sind; in dieser Zelle hat man also eine zentrale Chromatolyse durch Verminderung und Entfärbung der perinukleären chromatophilen Körper gehabt.

Ein viel deutlicheres Beispiel dieser chromatolytischen Form finden wir in Zelle 4, in welcher von der chromatischen Substanz nur ein dünner Streifen chromatophiler Körner auf dem Umriß des Zellenkörpers geblieben ist. Ein anderes sehr schönes Beispiel liefert uns Zelle 8, zu der Schicht der großen pyramidenförmigen Zellen gehörig, welche noch ihre Verlängerungen zeigt, aber sichtlich dazu neigt, kugelförmig zu werden; in dieser Zelle sieht man ganz deutlich, wie die perinukleären chromatophilen Körper allmählich an Volumen abnehmen und sich derartig entfärben, daß es nicht schwer fällt, das totale Verschwinden der chromatischen Substanz vorauszusehen.

Gleiche Anlage in der Verteilung und in den Charakteren der chromatischen Substanz wird uns von den Zellen 2, 3, 5, 6 und 7 geboten. In Zelle 10 beobachten wir ganz deutlich einen Typus zentraler Chromatolyse, aber die chromatische Substanz, anstatt sich in gleichförmiger Art auf der Peripherie des Zellkörpers zu ordnen, hat sich in den beiden Zellpolen in zwei großen Haufen angesammelt, gerade an den Ursprungsstellen der zwei protoplasmatischen Ausläufer.

Diese Anordnung der chromatischen Substanz ist häufig von mir beobachtet worden, besonders in der Schicht der kleinen pyramidenförmigen Zellen.

Auch die Zelle 21 zeigt uns einen Typus von Chromatolyse durch Verminderung und Entfärbung der chromatophilen Körper; aber in

dieser Zelle ist, zum Unterschied der anderen, die Chromatolyse total, und die Reste der chromatischen Substanz bilden vier Anhäufungen von großen Körnern, welche stark gefärbt sind und sich symmetrisch zu zwei und zwei entsprechend den Zellpolen ordnen.

In der Zelle 9 bildet die chromatische Substanz, welche fast vom ganzen Zellkörper verschwunden ist, einen kleinen Hof, der den auf die Peripherie des Zellkörpers verdrängten Kern umgibt.

Auch die Varietät der Chromatolyse durch körnigen Zerfall ist deutlich auf unserer Tafel dargestellt. Die Zellen 17, 18 und 19 sind typische Beispiele. In der Zelle 17, welche von allen die beweisendste ist, haben sich die chromatophilen Körper in sehr feine Körner zerstückelt, welche reichlicher und tiefer in der perinukleären Zone gefärbt sind, spärlicher und blasser in den peripheren Zonen; sie sind gleichförmig im Zellenkörper zerstreut, so daß die Netzordnung des Nißlschen chromatischen Körpers in keinem Punkte der protoplasmatischen Masse beobachtet wird; das sogenannte staubartige Aussehen der chromatischen Substanz trifft man hier in sehr charakteristischer Weise. Dasselbe staubartige Aussehen ist in den Zellen 18 und 19 ersichtlich, obgleich hier noch Spuren von chromatophilen Körpern auf der Peripherie des Zellkörpers bleiben.

Die dritte Veränderung der Chromatolyse durch Auflösung der chromatischen Substanz ist sehr selten in unseren Präparaten gefunden worden und immer erst in späteren Epochen, ein bis zwei Monate nach der Operation.

Diese Veränderung repräsentiert, wie bekannt, den höchsten Grad der Zellenläsion; sie bereitet fast immer auf das Verschwinden der Zelle vor.

Wir treffen sie sehr deutlich in den Zellen 14, 15 und 16. Die Zelle 15 ist das schönste Exemplar. Diese ist aus einem zellulären, angeschwellten und eiförmigen Körper gebildet, von homogenem Aussehen, gleichförmig in Blau gefärbt, mit einem langen, auch schwach und gleichmäßig gefärbten Ausläufer. Die chromatische Substanz hat sich gelöst und gleichmäßig in den Maschen des protoplasmatischen Netzes verbreitet, indem sie die fadenförmige achromatische Substanz vollständig maskiert und sogar in die Substanz des nukleoplasmatischen Netzes dringt. Es ist eine richtige, totale Chromolyse. Diese chromatische Substanz verliert nach und nach die Eigenschaft, sich zu färben (wie man in Zelle 16 beobachtet), bis sie ganz verschwindet.

Die zwei Zellen 12 und 13 stellen den chromatischen Zustand dar, welchen Nißl picnomorphen Zustand nennt, d. h. intensiv ge-

färbte Zellen infolge numerischer Zunahme und Vergrößerung der chromatophilen Körper. Ich hob schon hervor, daß dieser chromatische Zustand von den Autoren nicht als ein pathologischer betrachtet wird; in der Tat kann man diese Zellen, sowohl hinsichtlich der Form wie der Struktur der Verlängerungen, als normal betrachten. Die einzige beachtenswerte Tatsache ist das Verschwinden der nuklearen Membran und die Invasion der chromatischen Körner in das Innere des Kernes, welche sich stark um das Kernkörperchen verdichten und es gegen die Peripherie des Zellkörpers drängen.

3. Protoplasmatische Veränderungen. Die Verlängerungen zeigen in ihrer Struktur dieselben Veränderungen des Zellkörpers; in einigen Zellen sind sie teilweise oder ganz verschwunden, in anderen atrophisch und stark verdünnt, fast alle in mehr oder weniger ausgesprochener Chromatolyse, von der einfachen Verminderung der chromatophilen Körper bis zur vollständigen Auflösung der chromatischen Substanz.

4. Der Kern und das Kernkörperchen. In den mit der Methode von Nißl gefärbten Präparaten erscheint der Kern gewöhnlich wie eine sphärische Masse, in der Mitte des Zellkörpers von einer deutlich in Blau gefärbten Membran begrenzt und hauptsächlich von einem Netz mit engen Maschen gebildet, welche sich entweder gar nicht oder nur sehr schwach mit Methylenblau färben. Es scheint, daß die bildende Substanz des nukleoplasmatischen Netzes acidophil ist. In der Mitte der nuklearen Masse tritt das sphärische, stark in Blau gefärbte Kernkörperchen hervor.

Der Kern ist in unseren Präparaten der Teil des Zellkörpers, welcher die kleinsten Veränderungen aufweist, oder er zeigt sich sogar ganz normal; immer auf unsere Tafel II zurückkommend, finden wir ihn in der Tat normal gebildet in vielen Zellen (Zellen 1, 3, 4, 5, 6 und 8), wenn man von der exzentrischen Lage des Kernkörperchens absieht; in anderen Zellen sind die nuklearen Läsionen mehr oder weniger hochgradig.

In Zelle 2 ist das Kernkörperchen kaum sichtbar und in Kontakt mit der nuklearen Membran, in Zelle 7 ist der Kern eiförmig geworden, es findet sich hier keine Spur von Färbung des nukleoplasmatischen Netzes; in Zelle 9 ist der Kern klein, atrophisch, ohne Membran und gegen die Peripherie des Zellleibes verschoben, wo er kaum von einem dünnen Streifen des Protoplasma bedeckt ist; in den Zellen 12 und 13 ist der exzentrische Kern ganz verschwunden unter der enormen Anhäufung der chromatischen Körnungen des Protoplasma; es bleibt von ihm nur das Kernkörperchen sichtbar;

in den Zellen 14, 15 und 19 hat der nach der Pheripherie des Zellkörpers stark verschobene Kern dieselbe Chromatolyse wie die chromatische Substanz des Protoplasmas erlitten (Cariolyse); in den Zellen 11 und 18 ist der Kern exzentrisch, stark vergrößert, ohne deutlich sichtbare Membran und mit reichlichen stark gefärbten Körn-

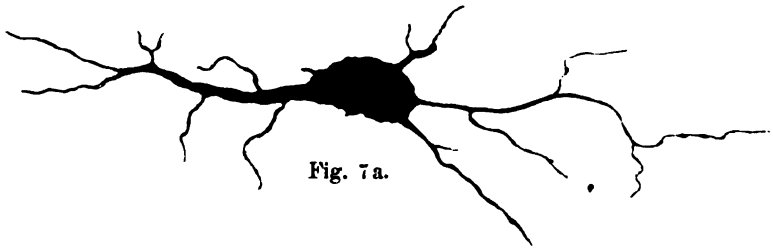

Fig. 7a.

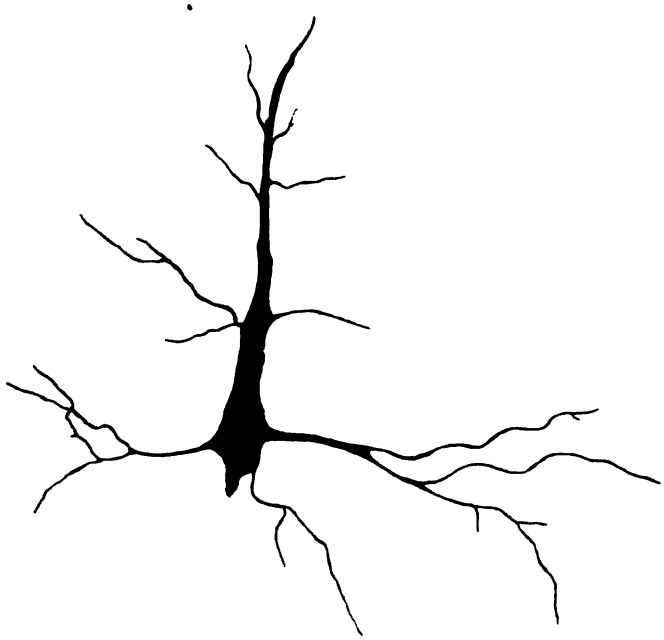

Fig. 7b.

nungen erfüllt, in welchen ein Teil des nukleoplasmatischen Netzes und das Kernkörperchen fragmentiert erscheint (Cariorexis); in Zelle 16 hat der kleine, atrophische Kern auch die Chromolyse erlitten durch Auflösung der chromatischen Substanz; in Zelle 17 endlich ist der Kern zentral, aber klein und atrophisch, ohne Membran und mit Hyperchromatose des nukleoplasmatischen Netzes, welche sich

nur als Produkt der Invasion und Anhäufung der chromatischen Substanz des Protoplasma im Nukleoplasma erklären läßt.

Zelle 20 zeigt nicht nur fast alle beschriebenen protoplasmatischen Läsionen, sondern auch drei in sein Inneres eingedrungene Leukocyten; von der Herkunft dieser Elemente und von ihrer Bedeutung werden wir etwas später sprechen.

In den Präparaten mit Golgis Chromsilber-Reaktion beobachten wir: 1. die Formveränderung des Zellkörpers, welcher un-

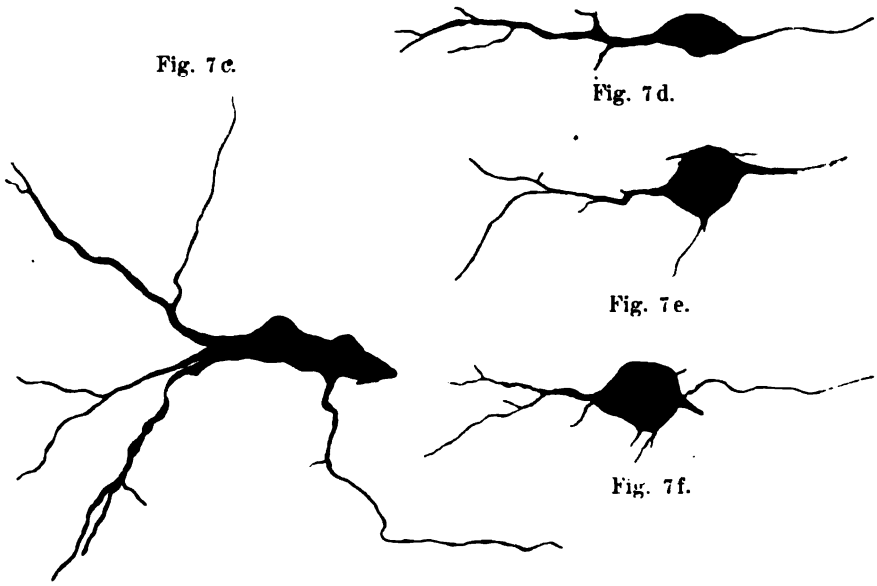

Fig. 7a—f. (Obj. 8, ocul. 4 Koristka, um 1/4 verkleinert. Färbung: Chrom. Silberreaktion von Golgi. Schnelle Methode.) Pyramidenförmige Nervenzellen mit verschiedenen Alterationen des Zellkörpers, der protoplasmatischen Verlängerungen und der nervenachsigen Verlängerung, deren genaue Beschreibung auch im Texte ersichtlich ist.

regelmäßig kugel- oder eiförmig wird (Fig. 7. a, e, f), oder sich verlängert und zahlreiche Abschnürungen aufweist (Fig. 7 c); 2. die Atrophie und das Verschwinden der sekundären protoplasmatischen Verlängerungen, welche den Endpinsel bilden, und der seitlichen Verlängerungen; 3. das Verschwinden der Endstacheln, die rundlich werden und kleine Sphärchen bilden, welche der Verlängerung ein halsbandförmiges Aussehen geben; 4. die Atrophie und das Verschwinden der basilären Verlängerungen; 5. die Atrophie und das halsbandförmige Aussehen

der Nervenachsen-Verlängerung und das fast vollständige Verschwinden der seitlichen Zweige dieser letzteren.

Als wir unsere Aufmerksamkeit auf die nervösen, mit Pikro-Indigo-Carmin oder mit Hämalaun Mayer und Orange gefärbten Elemente lenkten, waren wir erstaunt über das beständige Vorkommen eines Phänomens, welches in der letzten Zeit die Aufmerksamkeit vieler Verfasser auf sich gelenkt hat, und über dessen Deutung noch lange keine Einigkeit herrscht. Ich beabsichtige, von dem Neuronophagismus oder der Neuronophagie zu sprechen. Valenza, Marinesco, Krauß, Nißl und andere haben als erste beobachtet, wie um eine große Anzahl veränderter Nervenzellen sich zahlreiche rundliche, intensiv gefärbte Elemente anhäufen, welche entweder auf den Rändern der Nervenzellen bleiben, hier mehr oder weniger tiefe Höhlen nagend oder direkt in die Protoplasmamasse eindringen, indem sie diese zerstückeln und so zur rapiden Zerstörung der Nervenzelle beitragen. Dieselben Verfasser betrachten diese Tatsache wie ein Phänomen von Phagocytose, und heute hat man mit der Mehrung der Beobachtungen auf die sicherste Weise bewiesen, daß die Nervenzelle, wie jede andere beliebige Zelle unseres Organismus, dem allgemeinen Gesetz des Phagocytismus unterworfen ist, nach welchem jedes veränderte und in seinen Lebenstätigkeiten vernichtete Element von den Phagocyten-Zellen unfehlbar angegriffen und von diesen zerstört wird.

Diesem zellulären Zerstörungsprozeß des Nervenelementes durch das Werk der Phagocyten gab Marinesco den Namen Neuronophagie, und Neuronophagen nannte er die tätigen Elemente, welche die Zerstörung bewerkstelligen. Bis hierher ist die Übereinstimmung vollkommen.

Die Meinungsverschiedenheit beginnt über den Ursprung der Neuronophagen.

Stammen sie von den emigrierten Leukocyten oder von den Gliazellen, welche in pathologischen Zuständen die phagocytische und die amöboide Tätigkeit annehmen, oder von diesen beiden Zellarten? Und dies ist gerade die Frage, über welche noch keine Übereinstimmung herrscht.

Daß ein großer Teil der Neuronophagen von den weißen Blutzellen gebildet sein muß, wird niemand leugnen, und zwar aus zwei triftigen Gründen. Erstens weil wir nicht begreifen können, wie das Nervengewebe allein sich dem allgemeinen Gesetz entziehen sollte, nach welchem die Leukocyten in jeden Entzündungs- und Zerstörungsherd vom Gefäßbette aus wandern mit der Mission, alle Reste der toten und desorganisierten Zellen zu entfernen. Zweitens weil die mikro

skopische Beobachtung mit Sicherheit an einigen Stellen die direkte Abkunft dieser Phagocyten aus dem Gefäßbett beweist.

Anderseits, wenn wir uns an das Kriterium der Analogien halten, können wir den Gliazellen nicht das Amt der Phagocytose in dem Prozeß des Neuronophagismus absprechen. Und in der Tat wissen wir nunmehr sicher, daß eine fixe Zelle des Bindegewebes, eine Endothelienzelle, eine Bekleidungszelle einer serösen Membran unter ge-



Fig. 8. Obj. 5 ocul. 4 Koristka. Färbung: Hämalaun Meyer. Schnitt der Rinde nach 15 Tagen. Man beobachtet die Vermehrung der Neurogliazellen und das Vorhandensein zahlreicher Wanderzellen, welche sich vorzugsweise um die Nervenelemente anhäufen, indem sie so das Amt der Neuronophagen ausüben.

wissen Bedingungen die eigentlichen histologischen Charaktere verlieren und Amöboid- und Phagocyteneigenschaften annehmen können. Warum soll man dies nicht zugeben bei einer Gliazelle, welche nichts anderes ist als eine Bindegewebszelle und in den pathologischen akuten und subakuten Prozessen des Nervengewebes dazu neigt, ihren normalen Konnex mit den Fasern zu verlieren, sphärisch zu werden und fast zum embryonalen Zustand zurückzukehren?

Gewiß müßte der genannte Analogieschluß, um die so viel bestrittene Frage zu entscheiden, durch eine mikroskopische Untersuchungsmethode unterstützt werden, welche uns befähigt, an charakteristischen Merkmalen die beiden Zellarten zu erkennen und zu unterscheiden.

Aber leider ist man noch nicht so weit gekommen. Man sagte wohl, daß, während die Kerne der Leukocyten klein, rund und intensiver gefärbt sind, diejenigen der Gliazellen größer, eiförmig und blasenartig sind und sich weniger intensiv färben; aber diese Unterscheidungsmale sind nicht beständig, da auch eine Gliazelle den mikroskopischen Charakter der weißen Blutzelle annehmen kann.

Die Frage wäre gewiß gelöst, wenn wir spezifische Färbungsmethoden besäßen für die beiden Arten der Elemente; in solchem Falle wären die histochemischen Charaktere viel ausgesprochener als die morphologischen. Aber dies bleibt noch ein Wunsch der Wissenschaft. Die Färbungsmethode von Weigert, unter dem Namen Glia-Methode bekannt, welche spezifisch wäre für die Neuroglia, reicht in diesem Falle nicht aus. Wenn man die Schnitte mit dieser Methode färbt, erscheinen die Kerne und die Glia-Fäserchen intensiv dunkelblau gefärbt, während die Nervenzellen, die Ependymzellen und der größte Teil der Nervenachse hellgelb bleiben. Aber auch die Leukocyten können blau dabei gefärbt bleiben. Auch gelingt nach dem Geständnis des Verfassers selbst die Methode nicht immer, trotzdem man alle Vorschriften genau befolgt.

Das beste Mittel, die Frage über die Herkunft der Neuronophagen zu lösen, ist das von meinem Lehrer Professor Durante, angegebene, d. h. auf die Operationswunde sehr feines Zinnoberpulver zu streuen oder es in eine Vene des Tieres einzuspritzen, einen oder zwei Tage nach der Operation. Indem die Leukocyten die Körner der Färbungssubstanz sich einverleiben, werden sie leichter kenntlich und von den Glia-Elementen unterscheidbar.

Ich habe schon Versuche in dieser Hinsicht unternommen und hoffe, daß sie etwas Licht auf die noch offene Frage über die Herkunft und die Beschaffenheit der Neuronophagen werfen werden.

In Tafel III habe ich Figuren gezeichnet, die treu von meinen Präparaten genommen sind und welche, wie mir scheint, ziemlich gut die Phasen des Neuronophagismus bis zur vollständigen Zerstörung der pyramidenförmigen Elemente zeigen.

Im Anfang des Prozesses finden wir im pericellularen Raum zahlreiche runde Elemente angehäuft, stark gefärbt, von welchen einige noch entfernt sind vom cellulären Protoplasma, während andere

schon die Ränder angegriffen haben und auch ins Innere eingedrungen sind. Die pyramidenförmige Zelle behält noch zu dieser Zeit ihre charakteristische Form und ihre Verlängerungen, bleibt auch sonst völlig unverändert (Taf. III. Fig. a, Obj. 8, ocul. 4 Koristka).

In einer zweiten Periode sind die Neuronophagen schon ins Innere der Protoplasmamasse gedrungen, die Zerstückelung derselben beginnend, und gelangen so bis zum nuklearen Körper, welcher unter dem Einfluß dieser Phagocyten schnelle, hochgradige Veränderungen erleidet (Fig. b der Tafel III und Fig. 20 der Tafel II. imm. homog.).

Bevor die nukleare Masse noch bricht, verändert der Kern seine Form, er wird eiförmig, blasenartig, stark vergrößert in seinem Umfang; das Kernplasmanetz zeigt große Vacuolen, von den Fasern des achromatischen Netzes begrenzt; diese münden ineinander und sind verschwenderisch von der chromatischen Substanz des Kernkörpers gefärbt, die sich an den Stellen der Netzknoten zu großen, unregelmäßig geformten Massen anhäuft; es besteht also Cariolyse und Cariorexis. Die protoplasmatische Substanz, welche nunmehr von allen Seiten angegriffen wird, verschwindet schnell durch körnigen Zerfall und Resorption; man sieht in der Tat die Ausläufer verschwunden, die Ränder des Zellkörpers von tiefen Buchten ausgehöhlt, in welchen die Neuronophagen eingenistet sind, und auf eine lange Strecke der Peripherie des Zellkörpers ist das Protoplasma zu spärlichem Detritus reduziert oder total verschwunden (Fig. c).

In einer folgenden Periode, nachdem die Kernmembran zerrissen ist, ist der Kern desorganisiert und in zwei oder drei Fragmente zerfallen, von allen Seiten von Phagocyten umgeben, während vom Protoplasma nichts bleibt als einige eiförmige Reste, welche dem Verschwinden nahe sind (Taf. III. Fig. d).

Zuletzt bleibt nichts mehr vom Pyramidenelement, und der ganze Zellraum ist nur von den Phagocyten eingenommen (Taf. III. Fig. e), welche sich umwandeln und dem narbigen und sklerotischen Gewebe, das die zerstörten, edlen Elemente ersetzt, Ursprung geben.

β) Nervenfasern. Auch Veränderungen der Nervenfasern sind beobachtet worden, ungefähr von der ersten Woche an; der ausgiebigste Grad ist aber nicht früher erreicht worden als einen Monat nach der Operation. Auf diese Zeitperiode beziehen sich die beiden Präparate der Figuren 9 und 10.

Aus ihnen kann man ersehen:

1. Die schwersten Veränderungen werden in der Zone der tangentialen Fasern beobachtet, die leichtesten in den Radialfasern. Die

tangentialen Fasern im wahren Sinne oder die das Exnersche Netz

Fig 9. Obj. 3 ocul. 4 Koristka. Färbung: Pal und Eosin. Hirnrindenschnitt, gleich unter der narbigen Verwachsung, einen Monat nach der Operation. Man beobachtet: 1. das vollständige Verschwinden der eigentlichen tangentialen Fasern oder des Exnerschen Netzes, des superradialen Geflechtes und des Streifens von Baillarger; 2. die sehr verdünnten Nervenfasern, welche das interradiale Geflecht von Edinger bilden, zeigen sich an einigen Stellen gebrochen und in kleine Fragmente zerfallen, ohne jede Verbindung untereinander: an andern Stellen sind sie varicös und halsbandförmig; 3. auch die merklich verdünnten radiären Fasern, welche an den großen pyramidenförmigen Zellen oder in der 2. Golgischen Schicht sind, haben ihre charakteristische Anlage zu Strahlenbündeln verloren und zeigen sich teilweise zerstört und fragmentiert.

bildenden Fasern sind vollständig zerstört; dasselbe kann man vom Radialgeflecht und von Baillarger's Streifen sagen.

2. Das Interradialgeflecht zeigt uns auch bedeutende Veränderungen. Man sieht in der Tat, wie blaß die Fasern gefärbt sind; sie finden sich an mehreren Stellen zerstückelt und zu kleinen Frag-

Fig. 10. Obj. 7, ocul. 4 Koristka. Färbung: Pals Methode Die Schicht des interradialen Geflechtes von Edinger der vorigen Figur bei stärkerer Vergrößerung betrachtet. Man sieht die enorme Verdünnung dieser Fasernschicht und die Unterbrechung jeder Fortsetzung zwischen einer und der anderen Faser und zwischen den einzelnen Fragmenten. Außerdem zeigen sich einige Fasern atrophisch, stark verdünnt, andere geschwollen, varicös oder halsbandförmig.

menten reduziert, an anderen Stellen varicös oder perlschnurförmig. Aus dem Gesamtbilde geht klar hervor, wie ein großer Teil dieser Querfasern, welche das interradiale Geflecht von Edinger bilden, zerstört worden ist. Dies ist viel deutlicher in Figur 10 bewiesen, welche ein Präparat derselben interradialen Zone darstellt, mit stärkerer Vergrößerung.

Bei Besichtigung dieses Präparates erstaunt man über die enorme Verdünnung dieser Nervenfaserschicht, wo jede Verbindung zwischen den einzelnen Fasern verschwunden ist.

Außerdem zeigen sich einige Fasern atrophisch, stark verdünnt, gewellt, andere angeschwollen, varicös, andere perlschnurartig.

3. Die radiären Fasern, welche, wie bekannt, bis in die Schicht der großen pyramidenförmigen Zellen oder in die zweite Schicht von Golgi dringen, haben ihre charakteristische Anlage zu Strahlenbündelchen verloren, und auch sie zeigen eine bedeutende Verdünnung, welche sowohl der Zerstörung als der Fragmentation eines großen Teils der Nervenfasern zuzuschreiben ist. Nach und nach aber, beim Eindringen der radiären Bündel in die Tiefe des Nervengewebes, um die Fasermasse der weißen Substanz zu bilden, nehmen sie normales Aussehen und normale Charaktere an.

4. Die intracorticalen Associationsfasern und die Fasern in U-Form oder kurze Associationsfasern haben nie irgend welche Veränderung gezeigt.

γ) Neuroglia. Die histologische Untersuchung der Hirnrinde in den ersten Tagen nach der Operation, d. h. wenn noch keine Verwachsung zwischen der Nervensubstanz und den äußeren Geweben stattgefunden, ergibt weder für die Zellen und die Nervenfasern, noch für die Neuroglia etwas von Bedeutung.

Die ersten elementaren Neurogliaveränderungen beobachtet man gegen zehn Tage nach der Operation. Diese elementaren Läsionen und ihre fortschreitende Entwicklung, in Natur und Ausdehnung in jedem Versuch übereinstimmend, habe ich deutlich darzustellen versucht in Fig. 2, 4 und 8. Zu Anfang reagieren die Gliazellen auf den Reiz mit bedeutender Veränderung in ihrer Struktur. Das Volumen der Zelle vermehrt sich, das Protoplasma schwillt an, färbt sich stärker und wird nunmehr deutlicher sichtbar; zu derselben Zeit erleidet die Form der Zelle eine große Modifikation; die Zelle neigt zur Kugelform, verliert ihre Verbindung mit den Fäserchen, welche nach und nach blasser werden und verschwinden, und wird zuletzt frei.

Auf diese erste Phase folgt eine zweite: die Vermehrung der vorherbestehenden Zellen, welche sich höchst wahrscheinlich sowohl durch direkte Teilung als durch Karyokinese vollzieht. Die Zellenproduktion kann sehr reichlich sein, so stark, daß das Nervengewebe das Aussehen eines wahren gliomatösen Gewebes erhält (Fig. 2c). Die von dieser Proliferation abstammenden Zellen sind im Anfang, wie jedes Element der Neubildung, sphärisch, mit großem Kern, reich an Chromatin und deshalb intensiv färbbar. Das Schicksal

dieser neuen Zellelemente würde doppelt sein: ein Teil derselben tritt, wie einige Verfasser zugeben, höchstwahrscheinlich in Zirkulation. gleich den Phagocyten; der andere, reichlichere Teil vollendet mit den Leukocyten das Werk der Neuronophagen und schickt sich dann zu einer definitiven, dauernden Organisation an.

Die dritte Phase dieses neuroglischen Proliferationsprozesses wird in der Tat durch die Neubildung der Fäserchen charakterisiert. Neue und zahlreiche Fäserchen haben ihren Ursprung aus diesen Zellen durch Differenzierung ihres Protoplasma; je nachdem die Fäserchen sich vermehren, werden die Zellen weniger zahlreich und einige verschwinden ganz; die bleibenden, zum bloßen Kern reduziert, von einem dünnen Protoplasmahof umgeben, sind von einander durch Bündel von Fäserchen getrennt, welche nach und nach dichter werden, bis zur Bildung eines sklerotischen Fasergewebes, in welchem das Zellenelement zum Teil oder ganz verschwindet (Fig. 4c).

Der Sitz der beschriebenen Neurogliaveränderungen ist in der molekularen Zone der Rinde und in der oberflächlichsten Schicht der Zone der pyramidenförmigen Zellen; der ganze Prozeß nimmt 30 bis 40 Tage in Anspruch, nach welcher Zeitperiode keine andere Veränderung im neugebildeten Fasergewebe eintritt.

δ) Gefäße. Die Gefäße der Hirnrinde zeigen, ausgenommen eine starke Füllung und eine leichte kleinzellige Infiltration der mittleren und äußeren Tunika, keinen andern bemerkenswerten Befund.

Wenn wir zusammenfassen, haben alle beschriebenen Veränderungen weder einen schweren Charakter noch eine Tendenz zur Ausbreitung auf der Oberfläche wie in der Tiefe. Sie überschreiten nie die oberflächlichsten Schichten der Rinde, sie treffen nicht mit gleicher Intensität alle Punkte derselben, sie haben keinen Zerstörungscharakter angenommen.

Und in der Tat haben wir gesehen, wie die Läsionen kaum die Schicht der großen pyramidenförmigen Zellen angreifen, wie man neben veränderten Elementen immer normal gebildete Elemente trifft, wie die Alterationen selbst nicht überall so ernst sind, das Nervenelement zur unausbleiblichen Zerstörung zu bringen.

Und welches ist nun die Ursache dieser Veränderungen der normalen histologischen Elemente, welche die Hirnhaut bilden? Mit welchem Mechanismus entfalten die anormalen Verwachsungen ihre störende Wirkung auf die normale Rindenstruktur?

Meiner Meinung nach giebt es 3 Hauptursachen, welche man heranziehen muß: 1. der normale und dauernde Reiz, welchen die pericranischen Gewebe auf das zarte Nervengewebe ausüben; 2. der

große Leukocytenzufluß in die Nervensubstanz; 3. die Schwierigkeit, welcher die Lymph- und Blutzirkulation begegnet, infolge der Narbenverwachsung und des Druckes, welchen letztere auf die Nervensubstanz ausübt.

Betrachtungen über die beobachteten Tatsachen.

Aus den genauen Beobachtungen aller beschriebenen Versuche gehen meiner Meinung nach die folgenden sehr wichtigen Tatsachen hervor:

1. Die großen Verluste der Hirnschale und der harten Hirnhaut werden nie durch Knochenneubildung gedeckt; sie vermindert aber die Größe durch die Produktion eines neuen Knochens, welcher sich auf die Ränder des Substanzverlustes legt und welcher von der osteogenetischen Tätigkeit des Periostes, von dem Markgewebe der Diploë und zum Teil auch von der harten Hirnhaut herrührt.

2. Der ganze Teil der Oberfläche der Hirnhemisphäre von seinen Hüllen entblößt und im direkten Kontakt mit den weichen pericranischen Geweben gebracht, geht mit diesen Verwachsungen ein, welche anfangs schlaff, schwach und besonders gefäßreich sind, zuletzt fibrös, stark und sehr resistent werden.

3. Das neugebildete Gewebe, welches die Verwachsung zwischen der Hirnrinde und den weichen pericranischen Geweben bedingt, zeigt zu Anfang des Prozesses die Struktur einer jungen Bindehaut, reich an Gefäßen und Kleinzellenelementen, von dem Gefäßbett und von der Proliferation der präexistierenden Bindehautelemente herrührend, und im letzten Stadium die Struktur der fibrösen, dichten, sehnigen Bindehaut, welche in Form eines breiten Bandes an dieser Stelle die abwesende harte Hirnhaut zu ersetzen scheint und in die üppige Produktion ihrer Bündel die gefäßreichen Hirnhäute und die oberflächlichen Schichten der Rinde mit hineinzieht.

4. An der Produktion dieses fibrösen Narbengewebes nehmen die emigrierten Elemente, die der weichen Hirnhaut entstammen, die Neurogliazellen der Submeningealschicht und die Bindehautelemente des Sarkolemms aller degenerierten und zerstörten Muskelbündel teil.

5. Die Nervenelemente, welche an der Bildung der Hirnrinde beteiligt sind, zeigen uns mehr oder weniger deutliche Alterationen in ihrer Struktur. Diese Veränderungen sind stärker und beständiger in den oberflächlichen Schichten und erreichen in den ersten Schichten einen solchen Grad, daß sie an einigen Stellen das Nervenelement zur vollständigen Zerstörung bringen.

6. Trotz der Existenz dieser adhärenten Narben und dieser mehr

oder weniger großen Nervenveränderungen sind nie weder epileptische Anfälle noch Störungen der Sensibilität oder der Motilität beobachtet worden, noch auch traten Verkümmerungserscheinungen auf, vorausgesetzt, daß die Heilung ohne Zwischenfall verlief. Bei aseptischer Heilung fanden sich nie Funktionsstörungen irgend welcher Art ein, weder gleich noch in der Folgezeit. Dies können wir mit Sicherheit bestätigen bis 9 Monate nach der Operation, die längste Epoche, in welcher unsere Tiere am Leben erhalten wurden.

7. Die epileptischen Krämpfe sind nur bei schweren pathologischen Veränderungen beobachtet worden, wie bei der Bildung eines großen Hämatoms, welches die Hirnhaut zusammendrückte, bei eitriger Meningen- und Hirnentzündung usw.

8. Bei den aseptisch geheilten Tieren hat man, auch wenn die Resektion des Schädels und der harten Hirnhaut sehr groß war, nie den dauernden Prolaps des Hirns beobachtet, während diese Komplikation bei der eiterigen Infektion der Hirnhäute und des Hirns dagegen niemals fehlte.

Dies sind die Tatsachen, welche aus der direkten Beobachtung hervorgingen.

Bevor wir zur Illustration jeder einzelnen Tatsache übergehen, um zuletzt zu genauen Schlüssen zu gelangen, ist es angezeigt daran zu erinnern, was von anderen auf experimentellem Wege in dieser Hinsicht getan und beobachtet worden ist. So zahlreich und genau auch diese meine Forschungen auf literarischem Gebiete gewesen sind, habe ich nur eine experimentelle Arbeit von Berezowsky auffinden können, in welcher dieser die Frage behandelt, welche der Gegenstand meiner Versuche ist.[1])

Hier folgen die Resultate seiner Versuche:

1. Der Verlust der Schädelsubstanz kann sich ausgleichen durch ausgedehnte Knochengewebsneubildung, welche sich auf den Rändern der Schädelöffnung bildet.

2. Das Knochengewebe bildet sich nicht nur auf Kosten des Periostes und der Markelemente der Diploë, sondern auch auf Kosten der harten Hirnhaut.

---

1) Auch Biagi hat in seinen Studien über die Regenerationsprozesse der Schädelknochen festgestellt: 1. wenn die harte Hirnhaut entfernt wird, geht das Gehirn Verwachsungen mit dem neugebildeten Gewebe ein, welches die Lücke ausfüllt, wobei in den Schichten, welche unmittelbar unter den weichen Hirnhäuten liegen, begrenzte Veränderungen auftreten; 2. daß die Entfernung der harten Hirnhaut keine Gefahr für Hirnbruch bietet, welcher nur auftritt, wenn Entzündungserscheinungen eintreten.

3. Wenn die Heilung der Wunde aseptisch ist, auch wenn die harte Hirnhaut in der ganzen Ausdehnung der Schädellücke entfernt worden ist, verursachen die Verwachsungen, welche sich bilden, weder nachfolgende traumatische Epilepsie noch pathologische Veränderungen des Gehirns; dieser letzte Befund betrifft nicht nur den Teil des Gehirns, welcher dem Verluste der Schädelsubstanz entspricht und hier verwachsen ist, sondern auch die fernen Teile.

4. Die Resektion großer Teile der harten Hirnhaut, selbst bei der größten Resektion des Schädelgewölbes, verursacht nie den dauernden Austritt des Gehirns, wenn nicht eine intracranielle Druckerhöhung besteht.

Hinsichtlich der Struktur der Hirnsubstanz fügt er hinzu: „In meinen Präparaten habe ich keine pathologischen Veränderungen irgendeiner Art im Gehirn finden können in jenen Fällen, in welchen die weiche Hirnhaut und die Spinnwebenhaut nicht beschädigt waren, und die Operation aseptisch ausgeführt war. Man kann dessen ungeachtet zugeben, daß sich im Gehirn kleine molekulare Veränderungen zeigen, welche der mikroskopischen Analyse entgehen. Wir wissen in der Tat, daß in vielen Fällen, wo bei epileptischen Individuen Stücke von Hirnrinde operativ entfernt und einer genauen mikroskopischen Untersuchung unterworfen wurden, es unmöglich war, irgend welche pathologische Veränderung aufzufinden."

Wie man also aus dieser kurzen Darlegung der von Berezowsky erhaltenen experimentellen Befunde sieht, ist die Übereinstimmung seiner und meiner Versuche vollkommen, ausgenommen was die Struktur der Hirnrinde betrifft. Er hat tatsächlich nie in seinen Präparaten Veränderungen in der physiologischen Struktur der Hirnrinde angetroffen, ich hingegen habe sie gesehen und genau beschrieben.

Folglich kann ich diesen Teil der Versuchergebnisse von Berezowsky nicht anerkennen, erstens weil meine Präparate neben normalen Elementen veränderte Elemente aufweisen, was sehr deutlich aus den Beobachtungen der Kontrollpräparate hervorgeht, welche aus homonymen Teilen der entgegengesetzten Hemisphäre entnommen wurden, zweitens weil andere Verfasser Veränderungen in den Nervenelementen beobachtet haben; drittens weil Berezowsky uns nicht die postoperative Lebensperiode des Tieres nennt, auf welches die Präparate sich beziehen, und die Größe der von ihm ausgeführten Knochenlücke, obgleich er behauptet, immer ein großes Knochenstück entfernt zu haben.

Berezowsky selbst erkennt außerdem die Notwendigkeit an, feine molekulare Modifikationen im Gehirn zuzugestehen, welche für

die mikroskopischen Forschungen unerreichbar sind; das beweist, wie unfaßbar es ihm erscheint, daß in den weichen Hirnhäuten und in den angrenzenden Schichten der pericraniellen Gewebe sich ein mehr oder weniger heftiger Reaktionsprozeß entwickelt, der zur innigen Verwachsung dieser Gewebe mit den unterliegenden Rindenschichten führt, diese dagegen keinen Schaden erleiden und ihre eigenen Elemente unverändert behalten sollen.

Anderseits beweist die Tatsache, daß Hirnrindenstücke von epileptischen Individuen, die während der Operation ausgeschnitten wurden keinerlei pathologische Veränderung gezeigt haben, meiner Meinung nach nichts, erstens weil wir die wahre Pathogenesis der essentiellen Epilepsie noch nicht kennen, zweitens weil pathologische Veränderungen der cellulären Elemente der Hirnrinde nicht immer epileptische Anfälle bedingen.

Und gerade von dieser schweren funktionellen Störung des Hirns werden wir zuerst sprechen.

Die epileptischen Anfälle wurden von uns beobachtet: 1. am Hunde des zweiten Versuchs, bei welchem, wie schon gesagt, bei der Autopsie ein Hämatom wie eine große Erbse gefunden wurde, welches einen Druck auf den unteren Teil der vorderen zentralen Windung ausübte, unmittelbar vor der kreuzförmigen Spalte; 2. am Hunde des 7. Versuchs, welcher an eiteriger Meningen- und Hirnentzündung zugrunde ging, 3. am Hunde des 14. Versuchs, bei welchem man die Bildung eines wahren Hirnabszesses hatte.

An diesen 3 Hunden traten die Anfälle an allen auf die Operation folgenden Tagen auf, bis zum Augenblick des Todes an Frequenz und Intensität zunehmend.

An weiteren 6 Hunden traten auch epileptische Anfälle auf, aber unmittelbar nach der Operation und in den darauf folgenden Stunden, während in den folgenden Tagen, bis zum Tage, an welchem das Tier getötet wurde, keine epileptischen Erscheinungen auftraten.

An allen anderen nie eine motorische oder eine Sensibilitätsstörung.

Daraus geht deutlich hervor, daß, wenn keine besonderen Faktoren eintreten, wie z. B. ein drückender Körper (Hämatom Knochenfragmente), ein Infektionsprozeß (Meningen- und Hirnentzündung, Hirnabszeß), die normalen Verwachsungen der Nervensubstanz mit den weichen pericraniellen Geweben für sich allein nicht fähig sind, diese schwere funktionelle Störung in den Versuchstieren hervorzurufen, auch nicht lange Zeit nach dem Operationseingriff und auch dann nicht, wenn sie eine Reihe von Veränderungen in den Elementen der Hirngewebe verursacht haben.

Wir haben in der Tat epileptische Anfälle bis 9 Monate nach der Operation nicht beobachtet, auch nicht, wenn der verwachsene Teil der Rinde die Windungen prae- und postcruciformis betraf, welche, wie bekannt, beim Hunde der Sitz der Bewegungszentren sind.

Dem widerspricht auch nicht die Beobachtung der epileptischen Anfälle an 6 Hunden, bei welchen man keinen der oben genannten Faktoren anrufen kann, denn diese Anfälle sind nur unmittelbar nach der Operation beobachtet worden und können mit dem normalen Reiz erklärt werden, welchen die Kontraktionen des starken Schläfenmuskels in der ersten Zeit auf die Hirnsubstanz ausüben, mit dem Bluterguß und mit mechanischen Reizungen auf das Nervengewebe während der Operationsmanöver.

Ein sehr überzeugendes Beispiel, daß die anormalen und großen Verwachsungen nicht immer epileptische Krämpfe hervorrufen, liefert uns der Hund des 13. Versuchs.

An diesem Hunde wurde eine so große Knochenlücke gemacht und ein so großes Stück der harten Hirnhaut entfernt, daß fast der ganze Parietallappen und ein großer Teil des Schläfen- und Hinterhauptlappens loßgelegt war. Drei Tage nach der Operation bildet sich eine große Eiteransammlung unter der deckenden Haut, nach deren Öffnung eine enorme Quantität stinkenden grünlich-gelben Eiters ausfließt; alle weichen pericraniellen Gewebe sind gelockert, infiltriert, erweicht, die Knochenoberfläche um die Lücke ist vom Periost entblößt und von mattweißer Farbe. Der Schläfenmuskel, auch infiltriert und erweicht, ist aber mit der unterliegenden Hirnsubstanz in seiner ganzen Ausdehnung eng verwachsen, mittelst einer dicken fibrösen Membran, welche eine wertvolle Barriere gegen die einfallende Infektion bildete und die Verbreitung des eiternden Prozesses auf die Hirnhäute und das Gehirn verhinderte.

Nun hat aber dieser Hund in der ganzen Zeit nach der Operation (er lebte 20 Tage) nie einen epileptischen Krampfanfall gehabt, trotzdem mehr als $^2/_3$ der Oberfläche der linken Hirnhemisphäre eng mit dem Muskelbauch verwachsen war.

Übrigens sind die Meinungen der Autoren in dieser Hinsicht nicht ganz einig. Einige proklamieren die Unschädlichkeit der postoperativen Verwachsungen, andere halten sie für fähig, epileptische Krämpfe zu provozieren.

Der großen Bedeutung dieser Frage wegen scheint es mir nicht überflüssig, hier die verschiedenen Meinungen in dieser Hinsicht zu referieren.

D'Antona hält die Verwachsungen für Ursachen der Epilepsie.

„Verwachsungen der harten Hirnhaut mit dem Knochen, so drückt er sich aus, mit Hyperämie beider und Verdünnung des dichten Knochengewebes können Kopfschmerz und dann Krämpfe verursachen. Besser erklärlich ist der Fall, wenn die Verwachsungen sich über die Dura Pia und Spinnwebehaut ausdehnen. Man weiß, daß längs des interhemisphärischen Randes im normalen Zustande Verwachsungen zwischen Dura, Pia und Arachnoidea bestehen und zum Durchgang der Venen besonders der weichen Hirnhaut dienen, welche in den longitudinalen Sinus münden. Aber wenn diese Adhärenzen, statt locker, weich und abgegrenzt zu sein, derb, straff und diffus werden, und sich über ihren normalen Sitz hinaus ausdehnen, dann können sie epileptogen werden, besonders wenn sie an weit vom Sinus longitudinalis entfernten Stellen, an denen sie normalerweise nicht vorkommen, gelegen sind. So versteht man besser den epileptogenen Wert solcher Läsionen. Und in Wirklichkeit ist nicht nur die Zirkulationsstörung, welche sich in der Rinde abgespielt hat, und der vom fibrösen Narbengewebe bewirkte Druck auf die Nervenelemente in Betracht zu ziehen, sondern auch die aufgezwungene Immobilität jenes Abschnittes des Nervengewebes, während doch normalerweise die Hirnoberfläche, von den Hirnhäuten bedeckt, auf der entsprechenden Durafläche frei beweglich ist. Sobald nun die anormalen Verwachsungen und die Wachsung der Nervensbustanz mit der weichen und harten Hirnhaut manifest sind, wird die normale Beweglichkeit der Rinde gründlich gestört und alteriert, woraus dann die Störungen resultieren. Die einfache Verwachsung kann ernstere Folgen haben, wenn in derselben Verknöcherungen vor sich gehen. Dann verhält es sich so, wie wenn es sich um ein verschobenes und die Nervensubstanz reizendes Knochenstück handelte."

v. Bergmann behauptet, daß die Epilepsie in jenen Fällen entstehen kann, in welchen große Löcher in der Schädelhülle gemacht wurden. „Wenn der Knochendefekt, sagt er, klein war, ist die Neubildung des fibrösen Gewebes so dicht und resistent, daß sie, vom praktischen Standpunkt aus, das Knochengewebe vollständig ersetzt. Aber bei großen Lücken, welche nur von der Haut und von dem Narbengewebe bedeckt sind, bleiben die Patienten nicht nur in ständig großer Gefahr gegenüber Verletzungen des Kopfes, sondern sie werden von einer andern Krankheit befallen, nämlich von Epilepsie. Es ist also angezeigt, erstens so viel als möglich große Knochenlücken während der Operation am Schädel zu vermeiden, zweitens zu suchen, diese Knochenlücken auszufüllen, wenn sie schon bestehen, sobald ernste Symptome seitens des Hirns auftreten."

Broca und Maubrac, Chipault halten es für notwendig, die großen Knochenlücken zu ersetzen.

„Es ist gewiß, sagt Chipault, daß das Verbleiben dieser großen Lücken nicht ohne Nachteil ist, besonders wenn infolge der Verletzung selbst oder der ausgeführten Manöver die harte Hirnhaut an der Stelle der Läsion zerstört ist. Das Fehlen der gewohnten beschützenden Decke bewirkt, daß die Hirntraumen, selbst die kleinsten, ernst werden, und anderseits kann das Gehirn hervortreten, und unter dem Einfluß einer intracraniellen Druckerhöhung oder infolge von Ödem und Entzündung ein Hirnbruch entstehen, was eine schwere Complication ist.

Auch Tillmanns zieht vor, die Schädellücke so klein als möglich zu machen, um zu vermeiden, sagt er, daß ein Hirnbruch, sei es sofort oder später vorkomme, und auch um dem Hirn nicht seinen natürlichen Schutz zu entziehen.

Scafi leugnet nicht, daß die von großen Knochenlücken des Schädels herrührenden Gefahren in der Tat existieren, nachdem „zahlreiche klinische Beobachtungen es bewiesen haben, daß besonders die leichten Verwachsungen Anlaß zu epileptischen Erscheinungen und zur Bildung des Hirnbruchs geben, Gefahren, die sich mit der Vergrößerung der Knochenlücke erhöhen."

Minor teilt mit, die Entstehung einer Epilepsie, allein von der Operation herrührend beobachtet zu haben.

Tuffier und Lucas Championnière halten im Gegenteil die großen Verluste der Schädelknochensubstanz für unschädlich.

Fedoroff kam im 27. deutschen Kongreß der Chirurgie zu folgenden Schlüssen, indem er sich auf klinische Beobachtungen und eigene an Hunden ausgeführte Experimente stützte.

1. Die Ausdehnung der Schädelresektionen kann im Notfall sich über eine ganze Hälfte des Schädels und der harten Hirnhaut erstrecken und vielleicht auch diese Grenzen überschreiten.

2. Solche Substanzverluste können für lange Zeit nur von der Haut bedeckt bleiben, ohne daß ein großer Schaden für das Leben des Kranken entsteht, welcher sogar seine gewöhnliche Beschäftigung wieder aufnehmen kann.

Und in der Literatur haben wir in der Tat zahlreiche Beispiele von großen und zahlreichen Schädelresektionen, welche ohne üble Folgen und mit gutem Erfolge des operativen Eingriffs von den Patienten ertragen wurden.

Die Mitteilungen von Chabdorn sind historisch geblieben, welcher 27 Trepanstückchen aus dem Schädel des Prinzen von Nassau entnahm

und von Mehée de la Touche, welcher 52mal dasselbe Individuum trepanierte.

Bocchini entfernte in einem Fall von Parietalbruch mit unterliegendem Hämatom den Knochen auf eine Strecke von 13 per 9 Centimeter.

Postempski führte in einem Fall mit Hirngeschwulst eine Schädellücke von elliptischer Form aus, welche im größten Diameter 6½ cm und im kleinsten 5 cm maß. In einem andern Fall mit Geschwulst des Stirnlappens wurde er gezwungen, den Knochen auf eine Strecke von 10 per 10 cm zu entfernen.

Jaboulay, welcher an einem jungen Manne von 25 Jahren mit epileptischen Krisen vergebens die Resektion des cervicalen Sympathicus versucht hatte, entfernte in 4 Eingriffen ein so großes Stück der Schädelknochen, daß die Schädelschale ganz beweglich wurde und man sie sich während der Anstrengung des Hustens, des Nießens usw. verschieben und erheben sah. Kein therapeutisches Resultat für die Epilepsie, aber kein gefährlicher Zwischenfall, welcher der ausgedehnten Unterbrechung und Mobilisierung des Schädels zuzuschreiben wäre.

Mein Lehrer, Prof. Durante, ist in mehreren Fällen gezwungen gewesen, den Schädel stark anzugreifen, indem er große Lücken machte, ohne infolge davon ernste Übelstände zu beklagen; er hat, wie man aus dem klinischen Berichte ersieht, große Stücke Knochen reseziert, sowohl aus der Stirngegend als aus der Scheitelbein- und Hinterhauptbeingegend, deren einige mehrere Centimeter im Diameter messen.

Große Schädelresektionen bei Individuen mit epileptischen Krämpfen werden in der Berner Klinik vorgenommen, da Kocher auf Grund seiner Theorie über die Genese der Epilepsie die Notwendigkeit betont, große Knochenlücken zu machen und sie nur mit den weichen pericranischen Geweben zu bedecken.

Neuerdings hat Robert einige klinische Fälle gesammelt, mit welchen er beweisen will, daß die Trepanation nicht nur die Epilepsie nicht immer heilt, sondern manchmal sogar die Ursache von epileptischen Krämpfen wird, besonders bei Individuen, welche, wie er sagt, „Anlage zu Krämpfen“ haben, d. h. bei nervösen und geisteskranken Individuen.

Nach Durchsicht dieser klinischen Fälle können wir uns nicht von der Berechtigung der Robertschen Angaben überzeugen, nämlich daß die Schädelbohrung in all diesen Fällen die Ursache epileptischer Anfälle gewesen sei.

Und in der Tat ist die Schädelresektion in 3 Fällen gleich nach einem Schädeltrauma ausgeführt worden, welches außer der Läsion der weichen pericraniellen Teile einen Bruch der Knochen und Senkung der Fragmente von Symptomen des Hirndruckes begleitet, verursacht hatte. Nun kann ich nicht verstehen, warum die epileptischen Krisen einer Operation zugeschrieben werden sollen, die den alleinigen Zweck hatte, die comprimierenden Knochenfragmente zu entfernen und nicht vielmehr den Verletzungen, welche das Trauma in der Hirnsubstanz hervorrief.

Diese 3 Fälle also, welche Robert zur Aufrechterhaltung seiner These anführt, sind meiner Meinung nach nur Beispiele der traumatischen Jacksonschen Epilepsie und daher bedeutungslos.

Wo der Einfluß der Schädelbohrung als ätiologischer Faktor der epileptischen Krisen unbestreitbar ist, tritt in der zweiten und dritten Beobachtung hervor. In diesen Fällen finden wir keine der Ursachen, welche gewöhnlich die Epilepsie verursachen, und dennoch sind Individuen, welche bis dahin ohne Anfälle dieser schweren Krankheit waren, nach der Schädelbohrung epileptisch geworden.

Wir sehen aber, daß die Epilepsie, welche diese Individuen betroffen hat, nicht von der Bravais-Jacksonschen Form, sondern essentiell ist, daß im dritten Fall der erste Anfall von Epilepsie 24 Stunden nach der Operation auftrat und daß die Patienten mit Schädelresektion zur Kategorie derer gehörten, welche erbliche Anlagen zu epileptischen Krämpfen haben. Daher muß man in diesen Fällen, anstatt die pathologischen Verwachsungen der Hirnrinde mit den weichen pericranischen Geweben zu beschuldigen, die Genese der epileptischen Krisis in folgender Weise erklären: Der trepanierte Patient ist ein Individuum mit erblicher Anlage, so daß eine gelegentliche Ursache, wie z. B. eine Auto-Intoxikation, eine Infektionskrankheit, ein Trauma, eine heftige Erregung eine starke Reaktion hervorrufen können, welche sich in der Form der essentiellen Epilepsie äußert; in unserem Falle besteht das Trauma im chirurgischen Eingriff und ist gegen den Schädel gerichtet. Das Fehlen der krampfhaften Erscheinungen des Jacksonschen Typus rechtfertigt meiner Meinung nach diese Erklärung.

Können bei Individuen mit großer Schädelresektion die pathologischen Verwachsungen und die von diesen verursachten Veränderungen in der feineren Struktur des Hirnmantels also Ursachen epileptischer Krisen sein?

Die Resultate unserer und anderer Versuche beweisen, daß die Tiere, an welchen so große Lücken ausgeführt wurden, daß eine

große Oberfläche der Hirnhemisphäre bloßgelegt war, nie an epileptischen Anfällen zu leiden hatten, trotz der breiten und festen Verwachsung der Rinde mit den weichen pericranischen Geweben, sobald die Heilung der Operationswunde aseptisch war.

Anderseits stimmen zahlreiche klinische Beobachtungen von großen Schädelresektionen mit diesen experimentellen Daten überein. Wir haben schon gesehen, daß viele Verfasser nicht zögern, den Schädel in sehr ausgedehnter Weise anzugreifen und große Lücken auszuführen, indem sie dem Nervengewebe nur die Hülle der äußern weichen Gewebe lassen.

Dieselben klinischen Beobachtungen, welche nach Robert der beste und sicherste Beweis wären, daß die Schädelresektion Epilepsie hervorrufen kann, wo sie früher nie bestand, haben keinen beweisenden Wert, denn, wie wir gesehen haben, gibt es bei ihnen andere und wichtigere Ursachen, welche fähig sind, epileptische Krämpfe hervorzurufen.

Wenn wir schließlich jene so häufigen Fälle traumatischer Epilepsie betrachten, welche vollständig durch den chirurgischen Eingriff geheilt worden sind, und in welchen die harte Hirnhaut in der ganzen Ausdehnung das Schädeldefektes zerstört worden ist, müssen wir auf Grund der experimentellen Resultate zugeben, daß sich in diesen Fällen ohne jeden Zweifel ziemlich ausgedehnte Verwachsungen zwischen den äußeren Hüllen und der unterliegenden Hirnsubstanz bilden, wie es bei Hunden mit großer Schädelresektion geschieht. Und trotzdem ist die dauernde Wiederherstellung der Kranken gesichert, und das beweist nochmals die Unschädlichkeit dieser Verwachsungen, welche auf die Operation folgen.

Alle diese Tatsachen sollten uns dahin führen, die absolute Unschädlichkeit der post-operativen narbigen Verwachsungen zu bekennen, und dennoch halten wir eine solche Schlußfolgerung nicht für richtig und rationell.

Und wirklich dürfen und können wir nicht vergessen, daß das Hirn des Hundes nicht das des Menschen ist, weder in seinen physiologischen Äußerungen noch auch in der Art und Weise, in welcher es auf die pathologischen Reize reagiert; deshalb ist eine große Vorsicht notwendig, um die Resultate der an Tieren experimentell erzeugten Verletzungen auf die menschliche Pathologie zu übertragen. Wie berechtigt dies ist, wird schon dadurch bewiesen, daß das menschliche Hirn nicht einmal immer in derselben Weise auf dieselbe Krankheit reagiert, und daß die pathologischen Erscheinungen sich manchmal bedeutend von Individuum zu Individuum verändern, weshalb eine

verwachsene Narbe oft Ursache eines epileptischen Anfalls sein, ebenso oft auch gar keine Wirkung haben kann.

Anderseits haben wir schon gesagt, daß viele Autoren sich auf ihre eigenen und anderer Beobachtungen stützend, in der verwachsenen Narbe einen krankhaften Factor sehen, welcher fähig ist, epileptische Krämpfe hervorzurufen, besonders bei Individuen, die erblich oder durch eigene Konstitution zu krampfartigen Krisen veranlagt sind.

Die dasselbe ergebenden experimentellen Resultate haben keinen absoluten Wert. Federoff und Berezowski haben ihre Tiere nicht für genügend lange Zeit nach der Schädelresektion am Leben erhalten, während ich sie bis 9 Monate lang ohne jede epileptische Krise beobachtet habe; wir können also nicht nach den bloßen experimentellen Resultaten voraussagen, ob die Tiere längere Zeit lebend z. B. 2—3 Jahre, epileptisch geworden sein würden.

Wir glauben also, nach allen Tatsachen und vorhergehenden Betrachtungen schließen zu müssen: Wenn die Heilung der Operationswunde sich ohne jegliche Infektion vollzieht, werden die narbigen Verwachsungen, welche sich nach einer großen Schädel- und Duraresektion zwischen der Hirnrinde und den weichen pericranischen Geweben etablieren, in den meisten Fällen nicht die Ursache von epileptischen Krämpfen sein, welches auch die Zone der verwachsenen Rinde und die Größe der ausgeführten Knochenlücke sei. Damit wird absolut nicht die Möglichkeit bestritten, daß manchmal die epileptischen Krisen durch das Vorhandensein von pathologischen Verwachsungen, auch wenn die Knochenlücke von kleiner Dimension ist, nach einer mehr oder weniger langen Zeitperiode ausgelöst werden; aber in diesem Falle sind wir berechtigt, in der organischen und erblichen Anlage des Individuums die Ursachen anzunehmen, welche dazu beitragen, die Entwickelung dieser schweren funktionellen Störung des Hirns hervorzurufen.

Und nun gehen wir zur andern Frage über, nämlich ob ein Substanzverlust des Schädels und der harten Hirnhaut allein fähig ist, ohne Beihülfe anderer pathologischer Ursachen den Austritt der Hirnsubstanz zu bewirken.

Hierin ist sowohl das Experiment als auch die Klinik einig.

Unsere Versuche und die Berezowskis sowie Biagis beweisen in der Tat sehr deutlich, daß, wenn auch noch so große Lücken im Schädel gemacht werden, so daß mehr als zwei Drittel der Oberfläche der

Hemisphäre bloßgelegt werden, man nie Hirnbruch beobachtet, wenn der endocranielle Druck nicht aus irgend welcher Ursache erhöht ist, und wenn die Heilung der Wunde sich unter aseptischen Bedingungen vollzieht.

Da ein Substanzverlust des Schädels und der harten Hirnhaut besteht, so fehlen natürlich an dieser Stelle dem Hirn die Hüllen, welche größeren Widerstand leisten und sich tapfer gegen seinen Austritt wehren. Es ist in der Tat bekannt, daß die harte Hirnhaut imstande ist, die Hirnsubstanz in ihren physiologischen Grenzen zu halten, was auch von den klinischen Beobachtungen und vom Experiment bestätigt wird.

Aber der Mangel dieser Hüllen genügt nicht allein, einen Hirnaustritt zu verursachen, wenn nicht zweierlei Ursachen eintreten: mechanische und phlogistische Momente. Die mechanischen Ursachen sind alle die Krankheitszustände, welche eine bedeutende Erhöhung des inneren Hirndrucks bedingen, wie die Geschwülste, Hirnabszeß, Hämatom, Vermehrung der Ventrikelflüssigkeit, die phlogistischen Ursachen sind entzündliche Prozesse, wie Meningen- und Hirnentzündung. Man versteht leicht, daß die infiltrierte und erweichte weiche Hirn- und Spinnwebenhaut nachgiebiger werden und sich hier und da entmaschen und auch zerreißen können, so daß das Hirn, welches infiltriert, ödematös und erweicht ist, jetzt, da es keinen Halt mehr hat, ohne weiteres austritt. Und dieser Austritt wird um so sicherer und vollständiger sein, wenn eine Krankheitsursache besteht, welche den Hirndruck weit über die physiologischen Grenzen getrieben hat, und wenn die Knochenlücke sehr groß war.

Hierüber sind alle Verfasser vollständig einig.

Schon im Jahre 1774 formulierte Louis diesen Lehrsatz mit den folgenden Worten: „Puisque pourque le cerveau pût former une hernie, il faudrait que l'os fût détruit préalablement par quelque cause que ce fût, et y eût pareillement une solution de continuité à la dure-mère. L'expérience a montré en maintes occasions que dans les plaies de tête accompagnées d'une grande déperdition de la calotte osseuse, il n'y a point eu de protubérance du cerveau, tant que la dure-mère a contenu ce viscère, et dans les cas même où cette membrane a souffert déchirements, incisions, l'expansion du cerveau n'a eu lieu que par une altération particulière de sa propre substance à la suite de sa lésion."

„Die Praxis, sagt Durante, hat bewiesen, daß die großen

Knochenzerstörungen nicht Hirnbrüche praejudizieren, wie v. Bergmann vermutete. Der Hirnbruch ist gewöhnlich die Wirkung eines erhöhten endocraniellen Druckes, besonders ist er die Folge der akuten und subakuten Hirnentzündung, deren Ursache die Operation sein kann." Auch D'Antona legt in seinem Werke über die Chirurgie des Hirns dieselben Ideen dar, hinsichtlich der Pathogenesis der traumatischen und postoperativen Hirnbrüche. Dieser Verfasser betrachtet zwei Ursachen als Hauptgründe des Hirnbruchs, erstens die Meningen- und Hirnentzündung, welche durch Stauung, Infiltration und entzündliche Erweichung die stützende Kraft der weichen Hirnhäute vernichtet und die physiologische Kohäsion zur Nervensubstanz aufhebt, und zweitens den erhöhten inneren Druck des Hirns.

Wenn diese beiden Bedingungen gleichzeitig vorhanden sind, wie es z. B. geschieht, wenn sich ein tiefer Abszeß in der weißen Substanz bildet, so beobachtet man die höchsten Grade des Hirnbruchs, denn wir wissen, wie hoch der intracranielle Druck steigen kann, wenn eine Eiterung in der Tiefe besteht.

Broca und Maubrac legen gar kein Gewicht auf den Hirnbruch als Komplikation der großen Schädelresektion, „denn außer den Fällen, in welchen die Wunde eitert, und denen, in welchen ein permanent erhöhter intrakranieller Druck besteht, wo also der Kranke einem nahen und sicheren Tode entgegengeht, ist diese Komplikation sehr selten".

Chipault leugnet den primären oder mechanischen Hirnbruch, welcher von Honze de l'Aulnoit und von Lebeau in ihren Werken zugegeben wird, und erkennt nur eine einzige Art von Prolaps an, den sekundären oder entzündlichen Bruch, bedingt durch Infektion jenes Hirnteils, welcher unter dem Schädeldefekt entblößt liegt, und die in den meisten Fällen Ursache der tiefen Eiterung ist.

Lebeau hat in der Tat in 40 Fällen von sekundärem Hirnbruch 32 mal Hirnabszesse gefunden.

Derselbe Verfasser betont dies in seiner „Operativen Chirurgie des Nervensystems" noch deutlicher, denn er sagt, daß „das Hirn aus der Öffnung hervortreten kann, und unter dem Einfluß einer intrakraniellen Druckerhöhung oder dem des Ödems oder der Entzündung ein Hirnbruch sich bildet".

Horsley behauptet, daß bei der Schädelresektion der Hirnbruch die Folge einer eiterigen, umgrenzten Hirnentzündung sei, welche meistens einem Fehler in der antiseptischen Behandlung zuzuschreiben ist.

Tillmanns hebt die bedeutsame Tatsache hervor, „daß man gewöhnlich den Hirnprolaps infolge von Brüchen mit kleinem Substanzverlust beobachtet, z. B. auch nach einer Schädelbohrung mit kleinem Kranz, mit Vorliebe an Brüchen, welche von Schußverletzungen mit Kontusionen des Hirns herrühren, während er seltener im Anschluß an ausgedehntere Frakturen auftritt". Diese Tatsache beweist sehr klar: 1. daß zur Bildung des Hirnbruchs die größere oder geringere Ausdehnung der Schädellücke gar keine Rolle spielt; 2. daß in der Knochenlücke nicht der Grund des Hirnaustritts zu suchen ist; 3. daß die Ansicht von Bergmann's, welcher die kleinen Öffnungen aus Furcht vor dem Hirnaustritt vorschlägt, nicht gerechtfertigt ist.

Krönlein, welcher von der Ätiologie des traumatischen Hirnprolapses spricht, kommt auch zu dem Schluß, daß, „wenn ein kleiner Teil des Hirns bloßgelegt wird, durch Trauma oder bei einer chirurgischen Hirnoperation, nur dann Hirnaustritt entsteht, wenn der intracranielle Druck eine anormale Höhe erreicht hat".

Zu derselben Schlußfolgerung kommt auch Berezowski, welcher sich nicht nur auf die Resultate seiner Versuche stützt, sondern auch auf die zahlreichen Fälle von Schädelbohrung, welche in der Klinik von Kocher beobachtet wurden.

Mit Ausnahme von v. Bergmann finden wir also alle Verfasser einig über den Mechanismus der Bildung des Hirnbruchs, und die Annahme dieser Pathogenese wird sehr durch unsere experimentellen Ergebnisse unterstützt.

Wir sind also berechtigt zu schließen, daß, wenn der Operationsakt aseptisch so ausgeführt wird, daß jede Infektion der Wunde vermieden wird, wenn man die Heilung per primam erzielt, und im Innern des Schädels und des Hirngewebes keine Ursache der intracraniellen Druckerhöhung besteht, ein Substanzverlust des Schädels und der harten Hirnhaut, so groß er auch sei, nie zum Hirnbruch führen kann.

Schlußfolgerungen.

1. Jeder große Verlust der Schädel- und der harten Hirnhautsubstanz wird nie von einer Knochenneubildung ersetzt, wohl aber von einem dicken und resistenten Fasergewebe, welches die Hirnsubstanz fest mit der Schädelhaut verwachsen läßt.

2. Diese postoperativen Verwachsungen verursachen

in den oberflächlichen Schichten der Hirnrinde eine Reihe von Veränderungen, welche alle Elemente treffen, und deren letzte Phase in dem Untergang eines Teiles der Nervenelemente und deren Ersatz durch Neuroglia besteht.

3. Trotz dieser pathologischen Verwachsungen und der hierdurch bedingten Rindenverletzungen beobachtet man auch nach einer langen Zeitperiode keine Funktionsstörungen der Motilität und der Sensibilität, noch Ernährungsstörungen an den operierten Tieren.

4. Die postoperativen Narbenverwachsungen sind keine Ursache der Bravais-Jacksonschen epileptischen Anfälle, wenn die Heilung der Operation vollkommen aseptisch ist; wenn die epileptischen Anfälle auftreten, so geschieht es bei organisch oder erheblich veranlagten Individuen, und in solchen Fällen neigen die Anfälle schon von Anfang an zur Verallgemeinerung.

5. Lediglich als Folge einer großen Knochen- und harten Hirnhautlücke, wenn keine anderen mechanischen und entzündlichen Ursachen eintreten, wie Erhöhung des intracraniellen Druckes, Meningen- und Hirnentzündung, beobachtet man nie einen Hirnbruch.

6. Die Schädelresektion im Verein mit der harten Hirnhautresektion, in wie großer Ausdehnung sie auch ausgeführt werde, ist also keine gefährliche Operation, sowohl in ihren unmittelbaren als späteren Folgen; ebenso kann eine große Knochenlücke von einer Wand weicher Gewebe bedeckt bleiben ohne gefährliche Folgen für das unterliegende Nervengewebe unter der unumgänglich nötigen Bedingung, daß die Operation mit der strengsten aseptischen Vorsicht ausgeführt wird.

Ich spreche meinem verehrten Lehrer Prof. Durante meinen tiefgefühltesten Dank aus für die Anregung zu diesen experimentellen Studien, sowie für die wertvollen Ratschläge, welche er mir stets in wohlwollender Weise zu teil werden ließ.

Literaturverzeichnis.

1) Van Gehuchten, Anatomie du système nerveux de l'homme. Louvain 1900.
2) Dejerine, Anatomie des centres nerveux. Paris 1901.
3) Edinger, Lezioni sulla struttura degli organi nervosi centrali dell' uomo e degli animali. Milano. Soc. Editrice libraria.

4) Gombault et Philippe, Histologie pathologique du système nerveux central. In Cornil et Ranvier, Manuel d'histologie pathologique. Paris. Félix Alcan éditeur. 1902.
5) Marinesco, Pathologie générale de la cellule nerveux. La Presse medicale. Janvier 1897.
6) Derselbe, Pathologie de la cellule nerveuse. Paris 1897.
7) Derselbe, Des lésions primitives et des lésions sesondaires de la cellule nerveuse. Comptes rendus de la Societé de Biologie. 1896.
8) Derselbe, L'histopathologie de la cellule nerveuse. Revue générale des Sciences pures et appliquées. 30. Mai 1897.
9) Valenza, I cambiamenti microscopici delle cellule nervose nella loro attività funzionale e sotto l'azione di agenti stimolanti e distruttori. Atti della R. Accad. delle Scienze fisiche e matematiche di Napoli. 1895.
10) Luciani e Seppilli, Le localizzazioni funzionali del cervello. Napoli. Vallardi editore. 1885.
11) Luciani e Tamburini, Sui centri psico-motori e psico-sensori corticali. Rivista sperimentale di Ireniatria. 1878—79.
12) D'Antona, La nuova chirurgia del sistema centrale. Napoli.
13) Durante, Trattato di patologia e terapia chirurgica. Roma.
14) Broca et Maubrac, Traité de chirurgie cérebrale.
15) v. Bergmann, Bruns e Mikulicz, Trattato di chirurgia pratica. Chirurgia del capo. Milano. Soc. Ed. Libraria. 1901.
16) Tillmanns, Trattato di Chirurgia.
17) Duplay et Reclus, Trattato di chirurgia.
18) Chipault, L'état actuel de la Chirurgie nerveuse en France. Tome 1°. 1902. I. Rueff éditeur. Paris,
19) Derselbe, Chirurgie opératoire du système nerveux. Tome II. p. 168.
20) Derselbe, in Le Dentu et Delbet. Traité de Chirurgie. Tome IV°. p. 687.
21) Chipault et Berezowsky, Du role ossificateur de la dure-mère; conséquences au point de vue de la technique des interventions cranio-encephaliques. Gazette des Hôpitaux. 1899. p. 389.
22) Krönlein, Prolasso cerebrale, in Bergmann e Mikulicz. Trattato di chirurgia pratica. Vol. 1°. p. 239.
23) Kocher, Chirurgische Beiträge zur Physiologie des Gehirns und Rückenmarks. Deutsche Zeitschr. f. Chirurgie. 35. Bd. S. 433.
24) Ito, Experimentelle Beiträge zur Ätiologie und Therapie der Epilepsie. Deutsche Zeitschr. f. Chirurgie. 52. Bd. S. 417.
25) Lucas-Championnière, Étude historique et clinique sur la trepanation. 1878.
26) Lannelongue, Histoire de la trépanation. Bull. med. 1886.
27) Gallez, L., La trépanation du crâne: histoire, technique operatoire, indications et contra-indications, résultats. Paris 1893.
28) Terrier et Peraire, L'opération du trepan. Alcan., edit. Paris 1895.
29) Zannetti, F., La trapanazione nell' uomo.
30) Delagenière, Étude critique sur la trépanation. Gaz. des Hôp. 1889. p. 445.
31) Braun, Über die Erfolge der operativen Behandlung der traumatischen Jacksonschen Epilepsie. Deutsche Zeitschr. f. Chirurgie. 48. Bd. S. 223.
32) Berezowsky, La dure-mère, organe ossificateur (Travail de Laboratoire de Cornil). Travaux de Neurologie chirurgicale par Chipault. 1899.
33) Derselbe, Des interventions craniènnes décompressives dans l'épilepsie

traumatique essentielle et des leurs raisons anatomo-physiologiques (Travail de la Clinique du Prof. Kocher). Travaux de Neurologie Chirurgicale par Chipault. 1899.
34) Biagi, Über die Reparationsprozesse der Schädelknochen usw. Deutsche Zeitschr. f. Chirurgie. 1902.
35) Scafi, Tecnica ed indicazioni delle resezioni craniche. Roma.
36) Codivilla, Dei mezzi di riparazione delle scontinuità craniche. Milano 1891.
37) Federoff, De la crâniectomie et de la guérison après les résections étendues des os du crâne. Comptes rendus des travaux du 27° Congrès allemand de Chirurgie, 13 à 16 Avril 1898. Zentralblatt f. Chirurgie. Nr. 26. 1898.
38) Mayer, W., Case of exstirpation of motor centre of arm for Jacksonian epilepsy. Annals of Surgery. Vol. XXVI. 26. July, Decemb. 1897.
39) Alessandri, Società italiana di Chirurgia. 1899.
40) Tuffier, Modification opératoire à la trépanation du crâne avec perte de substance permanente de l'os et de la dure-mère. Bull. et Mém. de la Soc. de Chir. de Paris. 1899. p. 428.
41) Jaboulay, Un cas de mobilisation de la totalité de la voûte crânienne pour epilepsie essentielle, après section du sympathique cervicale. Travaux de Neurologie Chirurgicale par Chipault. 1897.
42) De Quervain, De la cephalohydrocele traumatique. Travaux de Neurol. Chir. par Chipault. 1898. p. 61.
43) Louis, Mémoire sur les tumeurs fongueuses de la dure-mère. Mém. de l'Acad. royale de Chir. Paris. p. 11. 1774.
44) Roncali, Sopra la compressibilità dell' encefalo. Roma. Soc. Editrice Dante Alighieri.
45) Robert, De l'épilepsie consécutive à la trépanation. Thèse de Paris. 1901.
46) Marchand, Épilepsie convulsive causée par la trépanation. Revue de Psychiatrie. 1899. p. 376. Paris.
47) Antheaumé, Note sur un cas d'épilepsie essentielle consécutive à la trépanation. Revue Psychiatrie. 1900. n. s. III. p. 152—155. Paris.
48) Adamkiewicz, De l'épilepsie Jacksonnienne. Berliner klin. Woch. 1885.
49) v. Bergmann, Trépanation dans l'ère moderne. Berliner klin. Wochenschr. 25. Sept. 1888.
50) Birdsall, Chirurgie cérébrale. Med. News. 1887.

Erklärung der Tafeln.

Taf. II. (Obj. $^1/_{12}$· $^1/_{15}$ semi apocrom. imm. homog., ocul. 4 und 8, Kompensator Koristka. Färbung: Nißls Methode mit Methylenblau.) Diese Tafel zeigt die Alterationen der pyramidenförmigen Nervenzellen, bei sehr starker Vergrößerung, deren genaue Beschreibung man im Text findet.

Taf. III. (Obj. $^1/_{12}$ imm. homog., ocul. 8, Comp. Koristka. Färbung: Hämalaun Mayer und Orange.) Diese Tafel zeigt alle verschiedenen Phasen des Neubildungsprozesses, von der Anfangsphase (a) der Neuronophagenanhäufung um das pyramidenförmige Element herum bis zur letzten Phase (e), in welcher man keine Spur mehr vom Nervenelement findet, dessen Platz von den Phagocyten ersetzt worden ist.

XIII.

Aus dem Diakonissenhospital in Alexandrien.

Über die Lipomatosis des Hypopharynx (Cavum pharyngo-laryngeum), ihre Beziehung zu den sogenannten Oesophagus-polypen und den tiefgelegenen Halslipomen.

Von

Dr. **Carl Goebel,**
Breslau.

(Mit 3 Abbildungen.)

(Die Präparate wurden kurz demonstriert in der kombinierten Sitzung der Sektion für Chirurgie und für Hals- und Nasenkrankheiten der 76. Versammlung Deutscher Naturforscher und Ärzte am 21. September 1904.)

Die Literatur der Oesophagus-, Pharynx- und Larynx-Tumoren weist relativ wenige Fälle von Lipom auf, insbesondere, soviel ich sehe, nur einen Fall von Kombination von Lipomatose und Polypose, der einem von mir im Diakonissenhospital in Alexandrien beobachteten und operierten in etwas gleicht.

So dürfte eine Mitteilung dieses letzteren Berechtigung haben und von allgemeinerem Interesse sein.

Zugleich finden sich in der einschlägigen Literatur, die sowohl diejenige über Kehlkopflipome als Oesophagus- und Pharynx-Polypen einschließt, verschiedene Irrtümer, sodaß eine kritische Beleuchtung derselben wohl am Platze sein möchte, zumal wenigstens in der neueren deutschen Literatur keine eingehende Arbeit über diese Tumoren vorhanden ist. Endlich harrt die Frage der Pathogenese dieser Gebilde und die Dignität der verschiedenen Operationen, die bei denselben ausgeführt sind, noch der Aufklärung.

Ehe ich auf die klinischen Daten meines Falles und die einschlägige Literatur näher eingehe, sei mir ein Exkurs in die Anatomie und die Entwickelungsgeschichte der betreffenden Körperregion gestattet.

Unter Cavum pharyngo-laryngeum, ein Name, der besonders in der französischen Publicistik gang und gäbe ist, versteht man nach Gegenbaur (Lehrbuch II. p. 45) den unteren Teil des Pharynx, der vom oberen Teil, dem Cavum pharyngo-nasale dadurch getrennt wird, daß sich der weiche Gaumen gegen die hintere Wand des Pharynx anlegt. Damit würde dieses Cavum pharyngo-laryngeum nach vorn von der Zungenwurzel und dem Arcus palato-pharyngeus, nach hinten von der Wirbelsäule begrenzt werden. Nach oben ist das Cavum als von einer durch die Spitze der Uvula gelegten Horizontalen begrenzt zu erachten, nach unten reicht es bis zum Kehlkopf und zum Beginn der Speiseröhre. Wenn man von Tumoren des Cavum pharyngo-laryngeale spricht, so wird man darnach speziell diejenigen meinen, welche von den Wänden des eben begrenzten Hohlraumes ausgehen, nicht die Tumoren, die etwa von der Nachbarschaft, dem Cavum pharyngo-nasale, der Tonsille, der Uvula etc. entspringen und in das Cavum pharyngo-laryngeum hineinragen. Besonders ist zu betonen, daß zu diesem Cavum auch der engere Raum gehört, der vom Eingang in den Kehlkopf an bis zur Speiseröhre, d. h. bis zur Höhe des 5.—6. Halswirbels und der Trachea reicht, der klinisch deshalb besonders wichtig ist, weil er auch bei starkem Hinabdrücken oder Vorziehen der Zunge nicht vom Munde aus sichtbar wird, höchstens gelegentlich mit dem Kehlkopfspiegel bei starkem Vorziehen des Larynx von außen, und oesophagoskopisch. Der Kehlkopf bildet für gewöhnlich mit diesem Cavum eine Höhlung.

v. Mikulicz (Heymanns Handbuch der Laryngologie etc.) hat statt des Namens Cavum pharyngo-laryngeale das praegnantere Wort Hypopharynx eingeführt: „in dessen Gebiet teilt sich der Weg der Atemluft und der Nahrung definitiv. Nach oben ist das Gebiet ganz unscharf begrenzt. Als hintere untere Grenze kann man annähernd den unteren Rand der M. constrict. phar. inf. annehmen; die vordere untere Grenze würde der Umfang des Kehlkopfeingangs sein; nach vorn der Epiglottisrand, der Zungengrund und die vorderen Gaumenbögen den Abschluß geben. Den Boden dieses Raumes bilden demnach eigentlich nur die Sinus pyriformes und die Wände des trichterförmigen Eingangs des Oesophagus. Dies Gebiet ist dasjenige, welches man bei stark herabgedrückter und nach vorn gezogener Zunge und besonders ausgiebig dann überblickt, wenn die Epiglottis nach vorne zu überkippt, also bei der von Kirstein eingeführten Methode der Laryngoskopie."

Ich werde daher im folgenden als Hypopharynx oder Cavum pharyngo-laryngeale ebensogut die obere Hälfte des Kehlkopfes, das

Vestibulum laryngis bis zur Incisura interarytaenoidea rechnen, da re vera dieser Teil mit dem Pharynx ein nicht getrenntes Hohlorgan bildet. Umgekehrt sehe ich im allgemeinen von dem Teil des Pharynx ab, der vom Munde aus sichtbar, von Gegenbaur allerdings noch zum Cavum pharyngo-laryngeale gerechnet, in der neueren Nomenklatur aber richtiger als Pars oralis pharyngis (im Gegensatz zu Pars nasalis oben und Pars laryngea unten) (Mesopharynx nach Mikulicz) davon getrennt wird und im wesentlichen aus einer Wand, der vorderen Begrenzung der Wirbelsäule, besteht, während nach vorn und den Seiten der Übergang in die eigentliche Mundhöhle stattfindet.

In Anbetracht unseres Themas interessiert uns von der feineren Anatomie des Hypopharynx wesentlich das Verhalten der Schleimhaut zu ihrer Unterlage und das eventuelle normale Vorkommen von Fett- und elastischem Gewebe. In Bezug hierauf findet man in Merkels Handbuch der topographischen Anatomie Bd. II p. 86 (Braunschweig 1899) folgende Angaben: „Die sehr dünne Propria der Schleimhaut.... ist durchaus nicht überall gleich fest mit der Unterlage verbunden. Der oberen Seite der Epiglottis ist die Mucosa nur locker aufgeheftet; an der unteren Seite derselben wird dies aber anders. Hier haftet sie dem Knorpel so fest an, daß sie gar nicht im Ganzen und reinlich abpräpariert werden kann. Dies gilt auch für die ligamentöse Fortsetzung des Kehldeckels bis zum Schildknorpel hin, welchen man als Epiglottiswulst beschreibt. Die aryepiglottischen Falten sind von einer außerordentlich lockeren und dehnbaren Schleimhaut bedeckt, und es setzt sich diese lockere Beschaffenheit von ihnen auf die hintere Kehlkopfwand und die Gießbeckenknorpel fort". Änlich äußert sich v. Ebner (in Kölliker's Handbuch Bd. III, Leipzig 1902): „Die Schleimhaut des Kehlkopfes, die Fortsetzung der Rachen- und Mundhöhlenschleimhaut, ist glatt, weißrötlich, bald, wie an der hinteren Fläche der Epiglottis, im Grunde der Kehlkopftasche, am unteren Teile des Schildknorpels und des Ringknorpels mit den Knorpeln innig verbunden, bald zu voluminöseren, teilweise mit den Muskeln zusammenhängenden Falten entwickelt". Henle erwähnt (Handbuch Bd. II p. 263), daß an der Rückwand des Kehlkopfs die Schleimhaut locker mit der Vorderfläche des M. arytaen. verbunden und in vertikale Falten gelegt ist, die bei der Erweiterung der Glottis verstrichen werden. Ch. Debierre (Traité élémentaire d'Anatomie de l'homme. Paris 1890 p. 356) schreibt von der Hinterwand des Kehlkopfs: „La paroi antérieure du pharynx, qui n'existe que tout à fait en bas, répond à la face postérieure du larynx à laquelle elle est unie par un tissu cellulaire très-lâche".

Von dem normalen Vorkommen von Fettgewebe im Hypopharynx habe ich nirgends schriftliche Aufzeichnungen gefunden. Nur zeigt der Frontalschnitt des Kehlkopfes auf Seite 85 des Merkelschen Handbuchs deutliche, reichliche submucöse Fettgewebesentwickelung im Vestibulum laryngis.

Über das Vorkommen elastischen Gewebes im Hypopharynx äußert sich ausführlicher wiederum v. Ebner (Kölliker's Handbuch Bd. III p. 127): „Besonders entwickelt zeigt sich das elastische Gewebe des Schlundkopfes, das in neuerer Zeit J. Schaffer genauer beschrieben hat. Starke, vorzüglich längsverlaufende elastische Fasernetze, welche im laryngealen Teile des Schlundkopfes eine Dicke von 0,5 mm erreichen, bedecken als elastische Grenzschichten die Innenseite der Schlundkopfmuskeln und setzen sich auch in das Bindegewebe fort, welches die einzelnen Bündel der Muskeln von einander sondert .... Die elastische Grenzschicht geht am Beginn der Speiseröhre in die dort erst auftretende und dem Schlundkopf fehlende Musculatis mucosae über. Oberhalb dieser Übergangsstelle hebt sich die elastische Grenzschicht etwas von der quergestreiften Muskulatur der Schlundkopfmuskeln ab, wodurch zwischen letztere und die elastische Faserschicht eine Fortsetzung des submucösen Bindegewebes der Speiseröhre sich einschiebt. Man darf daher die elastische Grenzschicht als Grenze der eigentlichen Schleimhaut (Tunica propria) und des Unterschleimhautgewebes (Submucosa) bezeichnen, jedoch mit der Einschränkung, daß ein Unterschleimhautgewebe im größten Teil des Schlundkopfes deswegen fehlt, weil die elastische Grenzschicht der Innenfläche der Schlundkopfmuskeln unmittelbar aufliegt."

Die Entwickelung des Hypopharynx geht bekanntlich von der Kopfdarmhöhle des Embryos aus (Hertwig, Lehrbuch der Entwicklungsgeschichte). Nach der ventralen Seite zu bildet sich eine rinnenförmige Ausbuchtung, aus deren erweitertem hinteren Ende zwei kleine Schläuche als Anlagen der beiden Lungenflügel nach beiden Seiten hervorsprossen. Nachdem diese sackartigen Bildungen sich weiter zu Lungenbläschen entwickelt haben, trennt sich die Ausbuchtung durch Abschnürung, die von hinten beginnt und allmählich nach vorn fortschreitet, von der eigentlichen Kopfdarmhöhle, die dadurch in diesem Teile zur Speiseröhre wird; nur an der Stelle, welche zum Eingange des Kehlkopfs wird, unterbleibt die Abschnürung. Der Kehlkopf läßt sich beim Menschen am Ende der 5. Woche als eine Anschwellung am Anfang der Luftröhrenanlage unterscheiden; seine Knorpel erhält er in der 8.—9. Woche. Von diesem entsteht der Schildknorpel nach vergleichend-anatomischen Untersuchungen von

Dubois durch Verschmelzung eines 4.—5. Schlundbogens, während Ring- und Stellknorpel selbständige Verknorpelungen in der Schleimhaut sind.

Somit ist das Epithel des Hypopharynx auf jeden Fall entodermalen Ursprungs, da die, die primäre, ectodermale Mundbucht von der Kopfdarmhöhle scheidende, Rachenhaut sicher weiter nach vorn zu suchen ist.

Da in der Entwicklung der uns interessierenden Gegend die Schlundbögen eine besondere Rolle spielen, so sei noch daran erinnert, daß aus dem 2. Schlundbogen sich das Zungenbein entwickelt, aus dem 4. und 5., wie schon erwähnt, die Cartilago thyreoidea, während über das Schicksal des 3. Bestimmteres noch nicht ermittelt ist.

Gehen wir nach diesen kurzen anatomischen Bemerkungen zur genaueren Beschreibung unseres Falles über, so ist die Krankengeschichte desselben die folgende:

M. D., 32 Jahre alt, Schuhmacher, geboren in Cypern, wohnhaft in Alexandrien, aufg. 17. Juli 1900, war bis vor etwa 1½ Jahr gesund, mit der Ausnahme, daß er vor 10—12 Jahren Syphilis durchgemacht hat. In dieser Zeit entstand eine Geschwulst an der linken Seite des Halses, die ihm viel Beschwerden machte, da er nicht ordentlich essen konnte. Die allmählich wachsende Geschwulst wurde vor etwa 10 Monaten von Herrn Dr. Petridis im griechischen Hospital in Alexandrien mit gutem Erfolge entfernt. Seit etwa 5 Monaten bemerkt der Patient von neuem Schluckbeschwerden, auch gelegentlich Atembeschwerden und Behinderung beim Schlafen. Zufällig beim Würgen kam ihm ein Körper, wie eine zweite Zunge in den Mund und war von da mit den Fingern hervorzuziehen. Patient suchte die Hilfe der Herren Dr. Alpar und Kornfeld hierselbst auf, die ihn mir zur Operation überwiesen.

Status praesens: Großer kräftiger Mann, etwas mager. Innere Organe gesund. An der linken Seite des Halses vor und parallel dem Sternocleidomastoideus vom Kieferwinkel bis zum Kehlkopf herablaufend eine lineare Narbe, welche sich bei irgend welchen Anstrengungen hernienartig vorbuchtet (Stelle des vor etwa Jahresfrist entfernten Lipoms). Patient kann durch Würgbewegungen und Pressen und Drücken auf diese Stelle und unterhalb derselben ein polypöses Gebilde aus dem Munde hervorbringen, das bis über 3 cm vor die Zahnreihe herausgezogen werden kann (vergl. Abb. 1). Diese Manipulationen und auch Betasten und Drücken des Polypen sind schmerzlos. Bei starkem Ziehen an dem Polypen tritt auf der linken Seite des Halses eine leichte Einbuchtung ein. Der Polyp stellt ein blaßrotes, offenbar von Schleimhaut überzogenes, ca. 2 cm im Durchmesser haltendes; in der Richtung von oben nach unten leicht abgeplattetes Gebilde dar, das, mit einer runden Spitze endigend, ganz die Form einer schmalen Zunge hat. An der linken Seite dieses Gebildes befindet sich ein narbenartiger Defekt von etwa 2½ cm Länge und 1 cm Breite, der aber ebenso wie der ganze Polyp von glatter Schleimhaut überzogen scheint.

Nach Öffnung des Mundes bemerkt man deutlich, daß der Polyp tief links aus dem Ösophagus herauskommt, eine Basis resp. Ansatzstelle des Tumors ist weder zu fühlen, noch mit dem Kehlkopfspiegel zu sehen. Wenn der Patient den Tumor losläßt, so schnappt derselbe in den Oesophagus zurück. Nach einigen Schluckbewegungen ist er so plaziert, daß der Kranke seine Anwesenheit nicht oder nur wenig empfindet.

Bei Betrachtung der hinteren Rachengebilde mit dem Kehlkopfspiegel bemerkt man, daß die Epiglottis zum größten Teil von einem, mit blaß-

Fig. 1.

roter glatter Schleimhaut überzogenen, etwa walnußgroßen Tumor verdeckt ist. Er wälzt sich offenbar von ihrer hintern Fläche über den Rand nach vorn hinüber und läßt sich nach Cocainisierung der Teile leicht mit der Sonde beiseite schieben. Nun bemerkt man die Stimmbänder, von denen das rechte etwas gerötet ist; und in der linken aryepiglottischen Falte zwei, etwa linsengroße blaßrote Geschwülstchen; die Falte ist im ganzen etwas verdickt. Auf der Schleimhaut der Tumoren bemerkt man einige Gefäßchen.

Operation am 18. Juli 1900. Die Narkose (mit Chloroform) war sehr schwer, öfteres Erbrechen, öfteres völliges Aufwachen, starke Excitation, Cyanose und Aufhören der Atmung, wenn der Kopf stark nach rechts ge-

dreht wurde. Ösophagotomie vor dem Sternocleidomastoideus. Incision der Speiseröhre in etwa 3 cm Länge. Hineingehen mit dem Finger, der sofort die weichen Tumoren an der Epiglottis, den Polypen aber erst nach einigem Suchen findet. Abbinden des Stiels des Polypen, der sehr vollkommen sichtbar gemacht werden kann und etwas in der Mitte der Hinterfläche der Cartilago cricoidea sitzt. Übernähung des Schleimhautdefekts durch fortlaufende Catgutnaht und Bepuderung mit Airol. Im Stiel einige größere Gefäße, die für sich unterbunden werden.

Da die Tumoren hinter und über der Epiglottis gut fühlbar waren, so entschloß ich mich jetzt, auch diese fortzunehmen, trotzdem ich vorher eigentlich nicht ohne präliminare Tracheotomie, event. durch Pharyngotomia subhyoidea an sie hatte herangehen wollen. Mittelst Kornzange und successivem Anheben mit Kugelzangen läßt sich die Geschwulst vor die Ösophaguswunde ziehen und nach Incision in die Schleimhaut stumpf und durch einige Scherenschläge loslösen. Die untere Grenze des Tumors reicht bis an die Basis des Polypen. Fortlaufende Catgutnaht der Schleimhaut. Nachdem ich die Schleimhaut hatte zurückschnellen lassen, zeigt sich beim Nachfühlen mit dem Finger, daß neben und oberhalb der Nahtstelle immer noch buckelige Erhebungen der Schleimhaut auf submucöse Tumoren schließen lassen. Daher erneutes Hervorholen der nachgiebigen Teile und nunmehrige Ausschälung eines zweiten, noch größeren weichen Tumors, der mit seinen Ausläufern — wenigstens hat man den Eindruck — bis in den Kehlkopf reicht. Patient atmet kurze Zeit durch die Oesophaguswunde. Naht der Schleimhautwunde und der Muskulatur des Pharynx-Ösophagus nach Lambert; ein Jodoformgazedrain wird bis zur Stelle dieser Naht eingeführt, im übrigen aber die Wunde vereinigt.

Verlauf: Am Abend der Operation etwas Dyspnoe. Die Reconvalescenz war durch geringe Fiebersteigerungen infolge eitriger Bronchitis und durch teilweise Vereiterung der Wunde kompliziert. Letztere trat am 5. Tage auf, nachdem am 3. Tage die Jodoformgaze entfernt war. Am Abend des 5. Tages riß sich Patient aus Atemnot den Verband ab. Er verließ das Hospital am 10. Tage post op. mit oberflächlich granulierender Wunde, die nach weiteren 10 Tagen geheilt war.

Der laryngoskopische Befund ergab am 10. Tage post oper. zu unserem Erstaunen noch immer links von der Epiglottis einen sich vorwölbenden, aber entschieden verkleinerten Tumor, der den linken Sinus pyriformis ausfüllt, linken Aryknorpel und hintere Larynxwand bedeckt und von normaler Schleimhaut überzogen ist. Die Stimmbänder darunter in geringer Ausdehnung sichtbar. Leichte Hyperämie im ganzen Larynx.

Eine Nachuntersuchung, etwa $1^1/_2$ Jahr nach der Operation ergab dieselben Verhältnisse, wie eben angegeben ist, nur war die Larynxhyperämie verschwunden. (Das Bild ähnelte sehr der Fig. 46 in V. v. Bruns: Polypen des Kehlkopfs.)

Soweit war die Operation zur Zufriedenheit des Patienten ausgefallen. Doch plötzlich stellte er sich Anfang 1903, also $2^1/_2$ Jahre nach der ersten Operation wieder mit starken Atembeschwerden vor. Dieselben peinigten ihn, wie er angab, seit etwa 2 Monaten wieder so, daß er jetzt dringend eine erneute Operation wünscht. Er wurde deshalb am 19. Januar 1903 wieder in das Hospital aufgenommen.

Es zeigte sich — die näheren Notizen sind mir infolge meines Umzugs von Alexandrien leider verloren gegangen — daß die nach der ersten Operation im Larynx zurückgebliebenen kleinen Tumoren der linken Seite ganz bedeutend gewachsen waren, so daß kaum zu begreifen war, wie der Kranke noch genügend Luft hatte bekommen können. Es wurde daher sofort Tracheotomia inferior gemacht und nach 3 Tagen die Pharyngotomia subhyoidea angeschlossen. Dieselbe schaffte einen sehr schönen Zugang zum Kehlkopf. Es präsentierte sich gleich links der quasi durch die Schleimhaut durchscheinende, stark gelappte gelbliche Tumor, der nach Incision der Schleimhaut sich in genau derselben Weise, wie früher die Pharynxtumoren, teils stumpf, teils durch einige Scherenschläge aus seinem submucösen Lager entfernen ließ. Nach seiner Exstirpation war das tiefe, bis zu den Stimmbändern reichende Lager, kaum blutend, als rote Tasche klar zu übersehn. Der Schleimhautschnitt, der etwa die Hälfte der Circumferenz des Kehlkopfeingangs einnahm, wurde nach Einreiben von Airol in die Wunde durch einige Catgutnähte vereinigt. Nun Schluß der Wunde der Pharyngotomia subhyoidea unter Belassen eines Jodoformgazestreifens inmitten der Wunde, der bis zur Epiglottis führte, mit versenkten Catgutnähten und Seidennaht der Haut. Kein Dauerschlauch in den Oesophagus. Zufuhr flüssiger Speisen 24 Stunden post operat.

Die Narkose war ruhig und ohne Beschwerden. Patient verließ das Hospital in gutem Allgemeinbefinden am 14. Februar 1903, nachdem die Wunde bis auf eine kleine granulierende Stelle in der Mitte, dort wo die Jodoformgaze belassen war, per primam verheilt war. Der Jodoformgazestreifen war nach drei Tagen entfernt, der Wundkanal secernierte in der ersten Zeit ziemlich stark.

Die Untersuchung des Kehlkopfes ergab eine Woche nach der Operation leider noch immer einen kleinen, etwa erbsengroßen Tumor an der linken aryepiglottischen Falte, der bei der Operation offenbar infolge der Sugillation der Schleimhaut übersehen war, denn die Tumoren markierten sich besonders, wie schon hervorgehoben, durch ihre mehr gelblich-rote Farbe.

Der zurückgebliebene Tumor machte dem Patienten entschieden aber keine Belästigung, wie es die Entfernung der Trachealkanüle 8 Tage nach der Operation bewies. Die Trachealwunde heilte anstandslos zu und die Atmung ging wieder ihren normalen Weg.

Eine Nachuntersuchung des Patienten, die Herr Dr. Kornfeld auf meine Bitte hin am 14. April 1904 unternahm, zeigt wiederum drei kleine Tumoren der linken Larynxseite, die das Stimmband der Seite bedecken. Jedoch bekommt man dasselbe bei Schiefstellung des Spiegels manchmal zu Gesichte. Der eine Tumor liegt am meisten nach außen und oben, ein zweiter darunter mehr nach hinten und davor ein dritter, kleinerer ganz tief direkt auf der Morgagnischen Tasche. Der Patient beginnt wiederum etwas zu klagen und wird in Beobachtung bleiben.

Die bei der ersten Operation exstirpierten Tumoren bestanden aus zwei leicht gelappten, 5 : 4 : 2 cm und 1 : 1,5 : 2 cm großen weißgelblichen lipomatösen Körpern und dem schon oben näher skizzierten polypösen, zungenähnlichen Gebilde. Der Tumor der zweiten Operation glich in allem den erst erwähnten Geschwülsten und war — ich habe frisch keine Maße

genommen — weit über walnußgroß. Er wie die beiden andern boten auch mikroskopisch das Bild von Lipomen, die aber von zahlreichen, ziemlich breiten, auch Mengen elastischer Fasern (Färbung mit Resorcin-Fuchsin nach Weigert) enthaltenden Bindegewebsbalken durchzogen waren. Diese, auch makroskopisch sicht- und fühlbaren Bestandteile geben dem Ganzen immerhin eine etwas derbere Consistenz, als gemeiniglich Lipome besitzen, so daß wir von Lipomata dura sprechen müssen.

Unser besondres Interesse beansprucht der Polyp (vergl. Fig. 2). Er hat auch nach der Exstirpation eine gewisse Ähnlichkeit mit einer Zunge, oder, vielleicht noch besser, einer Gurke (nach Lennander) und stellt einen mit einigen längsverlaufenden Querfurchen, auf dem Durchschnitt dreieckigen, kolbenförmigen Körper dar, der sich zu einem dünnen Stiel verjüngt (vergl. Fig. 2). Letzterer besteht lediglich aus stark gefalteter, ausgezogener Schleimhaut. Die Länge des Polypen beträgt 13 cm, der Durchmesser an der breitesten Stelle etwa 2 cm. Da die Entfernung von

Hypopharynx-Polyp. Exstirpation durch Pharyngotomia lateralis.

Natürliche Größe. Stark geschrumpft nach Aufbewahrung in Spiritus photographiert. In der Mitte ist ein Stück zur mikroskopischen Untersuchung entnommen.

Fig. 2.

der Incisura interarytaenoidea bis zur Zahnreihe etwa 15 cm beträgt und der Polyp noch über 3 cm von der Zahnreihe nach außen hervorziehbar war, ist er also als ein sehr elastisches, nach der Exstirpation stark geschrumpftes Gebilde anzusehn. Allerdings ist ja möglich, daß an seiner Insertionsstelle die Schleimhaut des Schlundes etwas ausgezogen wurde.

An der einen der drei Oberflächen, die allerdings sehr allmählich im Bogen ineinander übergehen, findet sich, wie schon oben erwähnt, ein länglich ovaler Defekt, etwa $^1/_2$ cm tief mit Furchen im Grunde, der aber nach dem makroskopischen Aussehen, ebenso wie der ganze Polyp von glatter Schleimhaut überzogen ist.

Ein Querschnitt durch den Polypen läßt makroskopisch eine dünne, ca. $^1/_2$ mm dicke, mehr gelbliche Schleimhautumhüllung und einen mehr weißen fibromatösen Kern erkennen. Auf einem Längsschnitt bemerkt man in den centralen Partien des bindegewebigen Kerns längsverlaufende gelbliche Fettgewebszüge. Nach dem obenerwähnten Stiel zu, der etwa $1\,^1/_2$ cm Länge hat, hört (auf dem Längsschnitt) der harte bindegewebige Tumor ziemlich schroff auf, um einem weichen porösen submucösen Gewebe Platz zu machen.

Mikroskopisch (Fig. 3) besteht der Polyp zunächst aus einem Plattenepithelüberzug, der ganz dem des Pharynx entspricht. Die basalen Zellen setzen sich scharf gegen das Bindegewebe ab, die obersten Zelllagen sind stark abgeplattet, zwischen den Epithelien finden sich relativ viele, vielleicht in Durchwanderung begriffene gelapptkernige Leucocyten. Das darunter liegende Bindegewebe bildet deutliche Papillen und entspricht ganz dem Bilde, das das Unterhautzellgewebe gibt. Nach dem Innern zu wird das Bindegewebe mehr lamellös, stark gefaltet in der Längsrichtung, dichtfaserig, endlich, zum Centrum des Polypen zu wird es von Fettgewebe unterbrochen, das in mehr oder weniger breiten Lagen zwischen den Binde-

Fig. 3.

gewebslamellen verläuft. Gefäße finden sich zahlreich, besonders in dem subepithelialen Bindegewebe, hier mehr kleineren Kalibers; größere mehr central. Eine deutliche Elasticabildung konnte ich nirgends nachweisen, doch finden sich größere Gefäße mit zahlreichen elastischen Fasern in der Adventitia. Nirgends findet sich kleinzellige Infiltration oder Blutungen, die auf Irritationen des Tumors schließen ließen. Um die subepithelialen Gefäße finden sich allerdings mehr Kerne, aber nirgends mehrlappige. Glatte Muskelfasern oder Nerven sind nirgends nachweisbar, wohl aber zahlreiche elastische Fasern (Färbung nach Weigert mit Resorcin-Fuchsin, Kernfärbung mit Boraxcarmin). Auch diese finden sich besonders in dem, dem Epithel benachbarten Bindegewebe, so daß bei makroskopischer Betrachtung eines nach Weigert gefärbten Schnittes schon die subepithelialen Lagen sich durch ihre blaue Farbe markieren. Damit soll aber nicht gesagt sein, daß sich

in den tieferen Lagen des Polypen keine elastischen Fasern befinden, im Gegenteil, auch hier zeigt das Mikroskop zahlreiche längsverlaufende, typisch geschlängelte Fibrillen, abgesehen von der in der Umgebung größerer Gefäße sich anhäufenden Menge elastischen Gewebes. Besonders betont muß der Umstand werden, daß die Papillen des Bindegewebes relativ reich an elastischen Fasern sind, die man sich gelegentlich dicht am oberen Ende schlingenförmig umbiegen sieht.

Literaturübersicht.

Wenn wir das Wesentliche unseres Falles kurz rekapitulieren, so haben wir bei einem kräftigen, wenn auch etwas mageren, in den besten Jahren stehenden Manne eine multiple, im wesentlichen lipomatöse, auch als lipofibromatös zu bezeichnende Tumorbildung im Hypopharynx. Ein Tumor speziell, mehr fibromatös, als die andern, ist polypös entwickelt und ragte tief in den Oesophagus hinein. Von hier aus konnte er dureh Pressen und Würgbewegungen in die Mundhöhle geschleudert und dann bis vor den Mund gezogen werden, und gab so Veranlassung zur Operation, nachdem er zu leichter Dysphagie und im Verein mit den als wahre Kehlkopflipome zu bezeichnenden, kleineren, mehr kugeligen Tumoren zu mäßiger Dyspnoe geführt hatte.

Charakteristisch ist das langsame Wachstum der Tumoren, wie wir es zwischen 1. und 2. Operation beobachten konnten, die submucöse Entwickelung, die Multiplicität, das Befallensein sowohl des Oesophagus (indirekt), als des Pharynx, als des Larynx.

In dieser Beziehung steht der Fall fast einzig in der Literatur da. Beim Durchsehen derselben finde ich nur einen Fall, der, wie der unsrige, eine Lipomatosis des ganzen Hypopharynx, d. h. also des Kehlkopfinnern, der Seitenteile der Epiglottis und des Pharynx im untersten Teil — denn unser Oesophaguspolyp ist ja eben an der oberen Grenze der Speiseröhre gelegen — aufweist. Dieser Fall findet sich ausführlich beschrieben und abgebildet bei Minski 17 (Literaturverzeichnis am Schluß der Arbeit). Nach diesem Autor ist er von Holt (1) im Jahre 1854 als Fatty pendulous Tumour of the Pharynx and Larynx mitgeteilt:

Ein 80jähriger Mann litt seit etwa 12 Jahren bei Aufregungen an einem würgenden erstickenden Gefühl in der Kehle, das allmählich zunahm. Ewa vor vier Jahren kam beim Würgen eine große Masse hervor, die der Kranke, um Erstickung zu vermeiden, rasch zurückstieß. Der Patient konnte immer flüssige Speisen besser schluckeu, als feste. Die Stimme war rauh doch distinkt; nur wenn er aufgeregt war, wurde sie unartikuliert. Er starb plötzlich beim Rauchen der Pfeife, wohl weil der Rauch Husten und plötzliche Dislocation des Tumors bewirkte. Die Autopsie zeigte ein großes,

polypöses Lipom, das den Pharynx ausfüllte und sich 9 Zoll weit in den Oesophagus ausdehnte. „It was attached by an envelope of mucous membrane and fibrous tissue to the left side of the epiglottis, dragging it dawnwards and to the left side, so as entirely to prevent perfect closure of the pharynx, but with these exceptions, it hung perfectly loose in the pharynx and oesophagus.“ Nach der Figur bei Minski gehen auch Tumoren von der Plica ary-epiglott. dextra und der Hinterfläche des Kehlkopfs dicht unter der Incisura interytaenoidea, ab. Mehrere kleine Lipome waren in der Nachbarschaft. Die mikroscopische Untersuchung von Fergusson und Partridge zeigte Fettgewebe, in Lagen angeordnet, mit fibrösen Septen. In der Mitte des größeren Tumors überwog das Fettgewebe, während außen Bindegewebe von wechselnder Dicke die Mucosa begrenzte, doch war auch gelegentlich das Fettgewebe direkt an der Mucosa nachweisbar. Die Tumoren waren nur lose mit dem submucösen Gewebe verbunden. In der größten, am meisten polypösen Masse war die fibro-celluläre Hülle dicker, als in den kleinen Tumoren.

Der große Tumor ging also etwas höher, als der unsrige, submucös, von den Weichteilen des Kehlkopfseingangs aus. Wir haben in beiden Fällen eine Lipomatosis des ganzen Hypopharynx. Eins von diesen multiplen Lipomen ist stärker, besonders länger entwickelt und imponiert, da es weit in die Speiseröhre hineinragt, als Oesophagusploy p

Eine Durchsicht der Literatur zeigt nun, daß, wenn auch die Kombination von Lipomatosis laryngis und Polyposis oesophagi selten ist, das isolierte Vorkommen von sog. Oesophaguspolypen einerseits und Larynxlipomen andererseits öfter beobachtet ist. Nichtsdestoweniger sind echte Lipome des Larynx immer noch sehr selten. Die Lehrbücher der Laryngologie (Jurasz (2), Gerhardt (3), Schech (4), Moritz Schmidt (5) etc.) geben 9—10 Fälle an, wobei Jurasz noch einen Fall von Farlow (11) mitzählt, der nicht hierher gehört, da es sich um ein Lipom der Backentasche handelt. Ebenso ist von andern das Hypopharynx-Lipom Aplavin's (cf. unten) fälschlicherweise zu den Kehlkopflipomen gerechnet.

Ich finde dreizehn Fälle von Kehlkopflipomen:

1. von Bruns (6) 1868. Etwa 26jähriges Fräulein, hat von frühester Kindheit an mit rauher, heiserer Stimme gesprochen, schon im ersten Lebensjahre soll das Schreien rauher und anders als bei gleichaltrigen Kindern geklungen haben. Vom 17. Lebensjahr an Schmerzen in der Tiefe des Halses, die namentlich bei großer Hitze und bei Erkältungen heftiger auftraten. Bei letzteren auch Steigerung der Heiserkeit. Ferner Erstickungsgefühl beim Tanzen, häufiges Verschlucken, Hineingeraten von Flüssigkeiten und festen Partikelchen in den Kehlkopf, nicht nur beim Essen, sondern selbst beim Sprechen. Die laryngoskopische Untersuchung ergab den ganzen Rachenraum hinter dem Kehldeckel ausgefüllt von einer Geschwulst, nur rechts konnte man öfters in die Tiefe bis in die seitliche Schlundfurche hinabblicken. Die Geschwulst war abgerundet an den Seiten leicht gefurcht,

von weich-elastischer Consistenz, ganz glatter, glänzender Oberfläche, hellrot, gegen Berührung mit der Sonde fast ganz unempfindlich; bei Schluckbewegungen und Versuchen zum Intonieren nur geringe Beweglichkeit. Durch Anziehen des Kehldeckels nach vorn und Manipulationen mit der Sonde wurde festgestellt, daß die Geschwulst an ihrer rechten Seite an Volumen abnehmend, in senkrechter Richtung zur linken, soll heißen: rechten, Hälfte [1]) der hinteren Kehlkopfswandung hinabstieg und dabei so allmälich in die diese Stelle einnehmende Gießbeckenknorpel-Partie überging, daß eine Grenze zwischen der unteren Partie der Geschwulst und dem linken Gießbeckenbügel nirgends wahrgenommnn werden konnte.

Der Tumor wurde in fünf galvanokaustischen Sitzungen, und in vielen Sitzungen, bei denen zangenartige Instrumente in Anwendung kamen, innerhalb 8 1/2 Monaten fast vollständig entfernt. Es erwies sich dabei, daß er im wesentlichen ein von der rechten ary-epiglottischen Falte ausgehendes submucöses Lipom darstellte. Das zuerst entfernte, größte Stück bestand aus zwei submucösen Knoten, es hatte einen Durchmesser von 3 cm, eine Höhe von 2 cm und seine Basis Maße von 15—20 zu 10—12 mm.

Bemerkenswert an diesem Falle ist die Energie sowohl des Operateurs, als der Patientin; anatomisch beobachtete v. Bruns die zu erwähnende Tatsache, daß der anfangs stark verbreiterte Kehlkopf, resp. Kehldeckel allmählich immer mehr eine normale, schmälere Gestalt annahm, indem sich der rechte Gießbeckenknorpel mit der Abnahme der Geschwulst allmählich immer mehr der Mittellinie näherte.

2. Sydney Jones (7.) — 1880 — demonstrierte in der London pathological society „one fatty tumour large a Tangerine orange, with a pedunculated attachment to the right aryteno-epiglottidean fold. It was met with in a man forty years of age; on opening his mouth nothing abnormal was seen, but when he gave a peculiar gulp the tumour was brought up and lay on the dorsum of the tongue. It was removed by freely dividing the mucous membrane of the pedicle and turning it out. A smal cyst lined by stratified scaly epithelium was found in it."

Morrant Becker meint, daß der Fall möglicherweise „a foetal development of some kind long unnoticed" sei und stützt sich dabei auf einen Befund, den er an einem polypösen Tumor des weichen Gaumens bei einem Kind machte. Der Tumor bestand aus „fat fibro-cellular tissue and a central rod of cartilage."

3. Schötter (8) 1881: 55jähriger Mann. Seit zwei Jahren heftiger durch ein fortwährendes Kitzelgefühl verursachter Hustenreiz. 5/4 Jahr später Gefühl von Fremdkörper im Hals, dann zuerst beim raschen Gehen, und später auch beim ruhigen Atmen Dyspnoe und Nachts Erstickungsanfälle. Stimme normal, nur in den letzten Wochen kurze Anfälle totaler Stimmlosigkeit, „wenn sich der Knödel zu weit nach abwärts gesenkt hatte." Keine Dysphagie. Bei der Untersuchung mit dem Spiegel sieht man den ganzen aditus ad laryngem bis auf den rechten Kehldeckelrand und die rechte ary-epyglottische Falte von einem blaßroten, stellenweise gelblichen, mehrfach gelappten, gegen das Larynxinnere hinabhängenden Tumor einge-

1) v. Bruns spricht immer von der linken Seite; die Zeichnungen aber, sowie seine obige Bemerkung, weisen auf die rechte Seite als Ausgangspunkt des Tumors hin.

nommen. Der Tumor besteht aus einer Reihe größerer und kleinerer, am meisten dem Lipoma arborescens vergleichbarer, zapfen- oder handschuhfingerförmiger Anteile, die in das Larynxinnere, in den Sinus pyriformis und in den Raum zwischen hinterer Larynx- und Rachenwand hinabreichen. Er sitzt mit breitem, bandartigem Stiele am linken Rande der Epiglottis, gegen die Vallecula zu, und in diese einen selbständigen Zapfen hineinsendend, am Lig. pharyngo-epiglotticum, an der seitlichen Rachenwand und endlich nach der ganzen Länge der linken ary-epiglottischen Falte auf.

Der Tumor wurde in über 7 Sitzungen galvanocaustisch, teils mit der Scheere nach Durchführung einer Fadenschlinge in etwa 40 Tagen entfernt ohne wesentliche Reaktion des Kehlkopfinnern.

Die entfernten Massen wogen 11 Gramm einzelne Fortsätze waren 37: 12 mm groß. Es waren auch mikroskopisch submucöse Lipome.

4. P. Mc. Bride (4.) 1889. Mann von 41 Jahren, der über Heiserkeit klagte, über Atembeschwerden, wenn er auf der linken Seite liege, und über eine gewisse Schwierigkeit beim Schlucken. Bei der Untersuchung des Kehlkopfes sah man eine blaßrote Masse über dem linken Aryknorpel. Bei Berührung derselben mit der Sonde wurde ein Hustenstoß ausgelöst, bei dem der Tumor nach oben auf die Fläche des Zungenrückens gerissen wurde. Die Geschwulst wurde vorsichtig mit einem Vulsellum gepackt und mit der galvanokaustischen Schlinge entfernt. Sie war mit einem feinen Stiel an der Außenseite des rechten Sinus pyriformis befestigt. Die mikroskopische Untersuchung der Bantamhühnerei-großen Geschwulst ergab Fettgewebe, das von einer deutlichen Kapsel umschlossen war.

5. Seiffert (10) 1894: 61jähriger Mann (in Tiflis von Hohlbeck operiert). Lipoma arborescens multiplex aditus ad laryngem; histologisch, wie Nr. 7 aussehend. Nach Jurasz ging das Lipom von der Epiglottis und ihrer Umgebung aus.

6. 45jähriger Mann. Schon seit vielen Jahren Stimmveränderung. Erst als Atembeschwerden auftraten, suchte er ärztliche Hilfe auf. (Dr. Köhler). Die Untersuchung ergab einen taubeneigroßen Tumor von blaßroter Farbe, die hintern Zweidrittel des Kehlkopflumens ausfüllend und von der Vorderfläche der hinteren Kehlkopfswand ausgehend. Entfernung mit der galvanokaustischen Schlinge.

Mikroskopisch: submucöses Lipom.

7. John W. Farlow (11) 1895. 66jähriger Mann, der vor 15 Jahren bei sonst guter Gesundheit einen Tumor wahrgenommen hatte, der irgendwoher aus dem Halse kam und sich bis zwischen die Zähne drängte. Mit der Scheere wurde ein zwei Zoll langes Stück abgetragen. Im März 1893 war der Tumor wieder gewachsen, er war so lang, daß der Patient ihn mit einer Art Binde zurückhalten mußte, damit er sich nicht stets zwischen die Zähne drängte. Der Tumor schien nach hinten in den Larynx zu verlaufen und war, wohl durch Hineindrängen zwischen die Stimmbänder, wiederholt die Ursache von Erstickungsanfällen. Mit der gebogenen Scheere und der kalten Schlinge wurden Stücke des Tumors entfernt. Der Patient entzog sich dann der Beobachtung, kam aber wieder mit den alten Symptomen und einem Recidiv der Geschwulst. Jetzt wurde die ganze Masse mit der heißen Schlinge abgetragen; als Ansatzstelle ergab sich die Gegend über dem rechten Aryknorpel. Anatom. Diagnose: Submucöses Lypom. Nach zwei Monaten kein Recidiv.

8. v. Mikulicz (12) 1899 erwähnt kurz einen Fall, indem er das von Sinus pyriformis ausgegangene, fast hühnereigroße Lypom nach Spaltung der Schleimhaut leicht stumpf vom Munde aus ausschälen konnte.

9. P. Z. Zoalberg (13) 1901. Hühnereigroße, den Mundrachenraum ausfüllende und aus dem rechten Sinus Morgagni stammende Geschwulst bei einem Kinde, die sich bei einer Dipitalpalpation löste und entfernen ließ. Anatom. Diagnose Lipom.

10. Calamida (14) 1903. Ein Lipom des Kehlkopfs saß bei einem 40jährigen Mann gestielt auf der linken aryepiglottischen Falte. Die Extraction des Tumors gelang per vias naturales.

11. Hinkel (15) 1891 beobachtete in Buffalo einen Fall von Lipoma laryngis, über den aber Näheres nicht mitgeteilt ist.

Endlich werden meist zu den Kehlkopflipomen gerechnet, trotzdem sie eigentlich streng genommen eher zu den Zungenlipomen gezählt werden sollten, der Fall von E. Wagner (16) und der erste der beiden Fälle, die P. Mc. Bride veröffentlicht hat.

12. E. Wagner (1872) erwähnt in einer Arbeit über die „Todesfälle in der letzten Pockenepidemie in Leipzig" als Obduktionsbefund „einmal ein hühnereigroßes Lipom am oberen Larynx. Das 13jährige Mädchen ssolte deshalb von Herrn Dr. Wendt operiert werden. Die Geschwulst aßl mit einer dünnen breiten Falte in der Mittellinie am Zungenrücken und am vorderen Teil der Epiglottis auf, war vollkommen frei beweglich, nach hinten stark abgeplattet, übrigens gelappt".

13. Mc. Bride (9) 1889: Ein Mann von mittleren Jahren klagte hauptsächlich über eine gewisse Schwierigkeit beim Schlucken. Er mußte eine deutliche Anstrengung aufwenden, um den Schlingakt zu vollenden. Die Untersuchung ergab einen großen Tumor, der mit breiter Basis der Oberfläche der Epiglottis und der angrenzenden Partie des Zungenrückens aufsaß. Die Geschwulst wurde in zwei Sitzungen mit der galvanokaustischen Schlinge entfernt (der erste Teil wurde mit der kalten Schlinge und der gebogenen Schere fortgenommen). Es blieb ein Stumpf zurück, der, nachdem der Brandschorf abgeheilt war, als rundliche Erhebung in der rechten Vallecula sichtbar war. Etwa ein Jahr später hatte sich der Tumor wieder gebildet und war größer als vorher, etwa kleinhühnereigroß. Diesmal wurde derselbe mit der Hakenzange gefaßt (wobei darauf Acht gegeben wurde, die Kapsel mitsamt ihrem fettigen Inhalt zu packen) und von seinem Ursprungsort fortgezogen, bevor die galvanokaustische Schlinge herumgelegt wurde. Die Schlinge wurde stark nach abwärts gedrückt, und es wurde die ganze Geschwulst entfernt. Nach der Operation war an der Stelle, wo nach der ersten Operation noch eine Erhebung saß, eine deutliche Einsenkung.

Die mikroskopische Untersuchung zeigte den ersten Tumor aus Fett und Bindegewebe, den zweiten aus fast reinem Fett bestehend.

Ein Tumor, der, streng genommen, ebenfalls nicht den Kehlkopflipomen zugeteilt werden sollte, wie das aber stets geschieht, scheint der, übrigens ebenso wie der Wagnersche, am Kadaver beobachtete Fall von Tobold zu sein. Leider habe ich die Stelle, wo er publi-

ziert ist, nicht finden können (Schrötter gibt sie im Archiv für Heilkunde 1872, p. 422, Eppinger ibidem, p. 108, an; aber an ersterer Stelle ist darüber nichts zu finden; an der anderen Stelle befindet sich die Beschreibung des E. Wagnerschen Falles [1]).

Nach Eppinger handelt es sich im Falle Tobold um ein Lipom, das vom Oesophagus ausging und den ganzen Larynx ausfüllte.

Nach Seifert soll noch ein Fall von M. Mackenzie existieren. Da aber weder im Mackenzie'schen Lehrbuch (die Krankheiten des Halses und der Nase, übersetzt von Semon, Berlin 1880), noch im internation. Centralblatt für Laryngologie etc. (Semon) ein solcher Fall zu finden ist; so dürfte die Angabe auf einem Irrtum beruhen.

Wir haben nach dem Vorstehenden mit unserem und dem Holtschen Falle 15 Fälle von Kehlkopflipomen, von denen wir jedoch die beiden letztbeschriebenen nur mit Reserve zu ihnen rechnen dürfen, während wir den Fall Tobold ganz ausschalten. (Vielleicht allerdings läßt sich dieser als ein Beweis des Zusammenhangs des Kehlkopfs und oberen Oesophagus, resp. unteren Pharynx in Bezug auf Neigung zur Lipombildung anführen.)

Sehen wir uns jetzt in der Literatur der Pharynx-Oesophaguspolypen um, so finden wir meistens eine Zusammenstellung aller möglichen Arten von Tumoren, die nach dem mehr oder weniger hohen Sitz derselben in dem Hohlorgan rubriziert sind. Ich betonte schon oben, daß unser Tumor, streng genommen, als Pharynx- oder Hypopharynxpolyp zu bezeichnen ist, da er dort seinen Ursprungsort hat, und wir die Tumoren, wenn wir anders nicht große Verwirrung anrichten wollen, nach ihrem Ursprungsort klassifizieren müssen, nicht nach dem Organ, in das sie vermöge ihrer Wachstumsverhältnisse, ihrer Größe etc. schließlich hauptsächlich eingeschlossen sind. Nun ergibt sich ja allerdings die Schwierigkeit, daß einerseits in vivo bei Operation sehr schwer oder gar nicht sicher konstatiert werden kann, wo die Grenze von Pharynx und Oesophagus ist, daß andererseits auch bei den Obductionen meist nicht streng darauf geachtet ist, wo diese Grenze liegt, und ob der beobachtete Tumor vom Pharynx oder Oesophagus ausging. Meist wird er, da er seiner Größe und Schwere und der Richtung des Schluckaktes folgend, so gut, wie immer mit seinem größten Teil in der Speiseröhre liegend gefunden wurde, als Oesophaguspolyp schlechthin bezeichnet. Darnach werden wir berechtigt sein, von den tiefer sitzenden Oesophaguspolypen die an der Grenze

1) Auch auf schriftliche Anfrage bei Herrn Geheimrat Tobold in Berlin erhielt ich keine Auskunft über den Ort dieser Publikation.

zum Pharynx hin (so gut wie immer, aber wirklich vom Pharynx) ausgehenden streng zu trennen. Nur die letzteren interessieren uns hier und von diesen wieder wesentlich die Tumoren, welche an der Hinterwand des Kehlkopfes, der vorderen Wand des Hypopharynx, inserieren.

Von diesen Tumoren finden wir zunächst in der verdienstvollen Arbeit von Minski eine Anzahl zusammengestellt.

1. Minski (17) 1895 beobachtete in der Kochschen Klinik zu Dorpat einen Fall, der dem unsrigen ziemlich gleicht. Es handelte sich um eine 65jährige Bäuerin, der eine polypenähnliche Geschwulst aus dem rechten Mundwinkel heraushing, bis unter das Kinn reichend. Die Geschwulst ging nach hinten mit sich stark verschmächtigendem Stiel mindestens bis zur Seitenhinterfläche der Gießbeckenknorpel und wurde ohne sonderliche Mühe und Blutung mittelst starker, unter Leitung des Fingers hinter dem Kehlkopf tief in den Schlundkopf eingeführter Cooperscher Schere an ihrer Wurzel, offenbar am Übergang in den Mutterboden abgeschnitten. Minski verlegt die Wurzel des Polypen in die Übergangsstelle des Pharynx zum Ösophagus. „Ob aber, so drückt er sich aus, in dieser Höhe die vordere oder hintere Wand des Oesophagus beteiligt war, muß ich dahingestellt sein lassen. Nur weisen analoge Fälle der Literatur mit Sicherheit auf die vordere Wand hin". Die Frau litt niemals an Schling- und Atembeschwerden, der Polyp kam erst 8 Tage vor der Operation zum Vorschein. Die Geschwulst war 14 cm lang, hatte einen größten Umfang von 7,5 cm, am Stiel war sie nur 0,8 : 0,5 cm groß. Sie hatte eine aus welligem Bindegewebe gebildete Kapsel, die Spalträume, mit Blut oder Fett gefüllt, aufwies. Das von dieser Kapsel zusammengehaltene Innere der Geschwulst bestand aus Bindegewebe, elastischem Gewebe, Fett, glatter Muskulatur, Gefäßen und blutgefüllten Hohlräumen; alle diese Gewebe verflochten sich auf das mannigfaltigste untereinander.

Minski stellt, wie erwähnt, im weiteren Verlauf seiner Abhandlung die bisher beobachteten Oesophaguspolypen zusammen. Ich entnehme seiner Darstellung noch folgende Fälle, die seinem und unserm Falle zu entsprechen scheinen:

2. Dallas-Mouro 1763: Vierfach gelappter Polyp (Minski gibt die Figur) bei einem 68jährigen Manne, der bei Brechbewegung, ähnlich wie der unsrige bis zu den Schneidezähnen in den Mund gelangte und Schling- und Atembeschwerden verursachte. Von dem Tumor wurde ein Teil nach vorausgegangener Tracheotomie mittelst einer durch die Nase durchgeführten kalten Schlinge entfernt. Nach zwei Jahren starb der Mann an Inanition. Der Tumor war wieder gewachsen, aber nicht mehr im Munde erschienen. Er ging von der vorderen Wand des Oesophagus, 3 Zoll unter der Glottis, nach der Zeichnung aber von dem hintern Teil des Ringknorpels aus; allerdings ist die Zeichnung anatomisch ganz unrichtig, zumal sind die Größenverhältnisse der einzelnen Organe falsch wiedergegeben.

3. Schneider (1784): 52jährige Frau, starke Schluckbeschwerden,

An den Seiten des Halses unterhalb des Kehlkopfs eine merkliche, weich anzufühlende Anschwellung, die später sich besonders links vergrößert. Eine mit Schwamm armierte Sonde stößt auf ein Hindernis und kommt blutig wieder. Tod an Inanition. 3 polypöse Tumoren, von der innern Haut des Schlundes, nahe unter dem Schlundkopf ausgehend; ob von der vorderen oder hintern Wand entspringend, ist nicht gesagt. Die Beschreibung ist sehr konfus. Zwei Polypen sollen von einer dünnen, breiten Wurzel von der linken und rechten Seite, ein dritter von der Hinterwand der innern Haut des Schlundes etwas unterhalb der beiden andern mit breiterem Ansatz entspringen, die ersten beiden dunkelrot, schwammigem Fleische ähnlich, die Wurzeln aber fester, weißlich, der dritte Polyp mehr weißlich als rot und mehr fest und fleischig.

Als Höhenangabe ist nur die Bemerkung: nahe unter dem Schlundkopfe zu gebrauchen. Wir dürften darnach wohl berechtigt sein, diese Tumoren den unsrigen in Parallele zu stellen, müssen aber natürlich das Problematische der Beobachtung betonen.

4. Vimont 1806, nach Gerdy und Follin, auch von Pussacq-Larcebau (siehe unten) als dem Foucherschen Fall (siehe unten) analoge Beobachtung aufgeführt): Eine Frau litt seit 16 Monaten an schmerzhaften, bei Kälte zunehmenden Schlingbeschwerden und brach während eines Katarrhs, der Würgbewegungen mit sich brachte, einen fleischigen, gefäßreichen, weichen, nicht überall gleich dicken Tumor mit zerfetzten Rändern aus, der an der hintern Larynx- und vorderen Oesophaguswand adhärierte und mehrere fadenförmige Fortsätze trug. „Enfin la tumeur avait beaucoup d'analogie avec un polype spongieux". Seit diesem Ereignisse vollkommene Genesung. Follin fügt obiger Beschreibung Gerdys hinzu, daß der Tumor etwa 4 Zoll in den Ösophagus hineinragte, daß er nach unten an Umfang abnahm und sich endlich in einer Falte des Oesophagus verlor (?), „qui dans cet endroit, était rugueux et tellement rétrécif qu'il pouvait à peine admettre le bout du petit doigt. Le corps polypeux était intérieurement composé d'une substance d'un blanc mat, granuleuse, résistant au scalpel, inégalement découpé vers sa face libre."

5. Charles Bell 1816: 70jähriger Mann, starke Schlingbeschwerden, plötzlich beginnend, etwa 4½ Monate vor dem Tode. Der Kranke konnte weder flüssige, noch feste Speisen bei sich behalten und bezeichnete selbst die Gegend der Cartilago cricoidea als die Stelle, wo die Nahrung stoppte. Diese Unmöglichkeit zu schlucken — nur etwas Butter und dünne Grütze behielt er wohl bei sich — verschwand ebenso plötzlich als sie gekommen war, nach 3 Wochen. Dann kehrte sie wieder und wich einer Sondirung des Oesophagus, die mit mitteldicker Sonde ohne weiteres gelang. Der Kranke konnte wieder ohne viel Schwierigkeit flüssige Sachen schlucken, doch starb er an zunehmender Schwäche nach 3 Wochen. Der Oesophagus war beim Eintritt in das hintere Mediastinum um das Dreifache ausgedehnt durch einen unregelmäßigen, weichen, schwammartigen, polypösen Tumor, der nach der Figur (bei Minski) etwas unterhalb des Ringknorpels an der vordern Oesophaguswund inserierte.

Minski rechnet diesen Tumor zu Speiseröhrentumoren, welche der Bifurkationsstelle der Trachea gegenüber inserieren. Bells Beschreibung ist zu undeutlich, sie spricht nur von einem Ausgang des Tumors „from

the inner coats of the tube". Aus der Figur kann man nach Belieben nur einen Tumor, der hinter dem Ringknorpel entspringt, sich unten vielfach verzweigend, herauslesen, oder zwei Geschwülste, von denen die eine keulenförmig mit verdickter Spitze hinter dem Ringknorpel, die andere, mehr rundlich und vielfach gelappt, etwa der Bifurkationsstelle gegenüber inserieren müßte. Aber, da Bell nur von einem Tumor spricht, dürfen wir wohl von der zweiten Möglichkeit absehen.

6. Rokitansky 1840: 48jähriger Mann, Schmerz im Rachen, Husten, besonders zur Nachtzeit quälend, mit wässerig-schäumigem Auswurf. Diese Symptome sind aber wohl eher auf die begleitende Allgemeinkrankheit, Wassersucht, zu beziehen, an der der Patient starb. Die Speiseröhre, besonders gegen die Cardia hin ausgedehnt von einem aus dem Schlundkopfe herabhängenden, bis 2 1/2 Zoll über der Cardia herabreichenden, von der vordern Wand des Pharynx, gleich unter dem hintern Ende der Stimmritze mit einem plattrundlichen, 3—5 Linien dicken Stiele aus dem submucösen Zellgewebe entspringenden, 7 1/2 Zoll langen Polypen.

7. Arrowsmith 1847: 48jähriger Mann, litt an Schlingbeschwerden und Hustenanfällen beim und unabhängig vom Schluckakt. Die Schlingbeschwerden nehmen zu, so daß vergebens versucht wurde, eine Tube in den Oesophagus zu bringen. Hierbei Suffokationsanfälle, daher Tracheotomie. Jetzt war vorübergehend bessere Möglichkeit des Schluckens vorhanden, aber es kam auch Flüssigkeit dabei durch die Trachealkanüle; also mangelnder Glottisschluß. Tod an Inanition 14 Wochen nach dem Manifestwerden der Krankheit. Schon 8—9 Tage vor dem Tode konnte der Kranke nichts schlucken, doch brach er noch ohne Schwierigkeit gelegentlich bittere gelbe Flüssigkeit. Die Autopsie ergab einen gelappten, frei beweglichen, über walnußdicken, 2 Zoll langen, mit kurzer dünner fibröser Basis einen halben Zoll „from the posterior commissure of the glottis" der Schleimhaut adhärierenden Polypen. „The structure of the tumour was vascular and homogeneous". Ein andrer, kleinerer Tumor von 3/4 Zoll Länge saß mit breiter Basis 2 Zoll tiefer.

8. Middeldorpf 1854: 43jähriger Mann, Katarrh seit 3 Jahren, allmählich zunehmende Schlingbeschwerden, später Dyspnoe, viel Husten und Speichelfluß, schließlich konnte er nur flüssige Speisen zu sich nehmen. Einmal blutiger Schleim bei starkem Husten entleert. 2 Jahre, bevor M. den Kranken sah, trat bei Erbrechen nach viel Wassergenuß plötzlich ein Tumor zwischen die Zähne, der nach Angabe des Kranken am ähnlichsten einer Schafniere war. Der Pat. schluckte den Tumor, der einen schweren Erstickungsanfall verursachte, rasch wieder hinunter. Er kam im Zustand äußerster Magerkeit in M.s Behandlung. Letzterer sondierte mit 1/2 Finger dicker Sonde und fand dabei ein Hindernis an der rechten Seite. Durch Erbrechen (mittelst starker Brechmittel hervorgerufen) kam der Tumor wieder in die Höhe, so daß M. ihn mit einer Muzeuxschen Zange fassen und in den linken Mundwinkel ziehen konnte, worauf der wiederum verursachte Erstickungsanfall cessierte. Dann Ligierung des Tumors in der Höhe der Zungenwurzel in der Tiefe des Mundes unter starken Würgbewegungen und Dyspnoe. Der Tumor wurde 3/4 Zoll vom Orte der Ligierung mit dem Messer durchschnitten; hierbei starke Hämorrhagie. Der ligierende Faden wurde zum linken Mundwinkel hinausgeleitet und um das linke

Ohr gewickelt, er wurde unter leichten Schmerzen allmählich in die Tiefe hinabgezogen und stieß sich am 18. Tage post oper. ab. Die Beschwerden des Pat. hörten ganz auf, und er gewann sein früheres Körpergewicht wieder. Das exstirpierte Stück des Polypen (Figur bei Minski) maß 3 : 1 1/2 Zoll, hatte im allgemeinen eine glatte Oberfläche, war nur an der Seite etwas ulceriert und wies einige warzige Erhebungen auf.

Die Kapsel war von einer weißen, 1/20—1/2 Linien dicken Epithelschichte gebildet; deutliche Papillenbildung von festerem Gewebe mit zierlichen Gefäßschlingen. Die Masse des Tumors war lockerer, reich an Gefäßen, enthielt mäßig zellreiches Bindegewebe und Fett.

Nach einer von Middeldorpf gegebenen Rekonstruktionsfigur mußte das Ende des Polypen 1 1/2—2 Zoll von der Cardia frei im Oesophagus gelegen, die Insertion in der Höhe des Larynx gewesen sein. Er weist aber — wenngleich die Figur das allerdings so wiedergibt — nicht nach, daß der Polyp von der vordern Wand des Hypopharynx stammte.

Nach der Minskischen Arbeit erschien als nächste größere Publikation über unser Thema die These von Pussacq-Larcebau (18), der wir weitere Fälle entnehmen können, die Minski z. T. entgangen zu sein scheinen. Es ist dies zunächst:

9. Der Fall von Foucher, 1870: 37jähriger Mann. Seit 4 Jahren eine geringe Gêne in der Kehle, seit einem Jahre Beschwerden bei der Inspiration, während Exspiration und Deglutition frei sind. Im Momente der Inspiration schien eine Art Ventil den Zugang zum Respirationstractus zu verschließen. Die Stimme war heiser und leise. F. bemerkte beim starken Hinabdrücken der Zunge während des Hinaufsteigens des Kehlkopfes einen kleinen nußgroßen, kugeligen, glatten, weißlichen Tumor hinter der Epiglottis, den er auch mit dem Finger umkreisen konnte. Er faßte ihn mit einer Muzeuxschen Zange und konnte nun konstatieren, daß er mit breiter Basis an der vorderer Pharynxwand, dicht bei der oberen Larynxöffnung saß. Die Operation wurde in der Weise gemacht, daß der Tumor mit Muzeux gefaßt, ein mit doppeltem Faden armierter Deschamps durch den Tumor gestochen und die beiden Fadenenden mittelst eines durch das rechte Nasenloch eingeführten Drains durch die Nase gezogen wurden; so erhob man den Tumor vertical, übersah ihn gut und konnte ihn leicht mit gekrümmter Schere exidieren. Geringe Blutung. Nach einigen Tagen stieß sich noch ein Stück vereiterter Tumorbasis ab. Die makro- und mikroskopische Untersuchung ergab ein Lipom, das von einer bindegewebigen Kapsel eingeschlossen, zahlreiche Lamellen von Bindegewebe im Innern aufwies und, von Mucosa bedeckt, anscheinend unserm Polypen ganz entsprach.

10. Fletscher Ingals 1886 Former, der seit zwei Jahren an Schluckbeschwerden litt, die allmählich zunahmen, so daß er stark abmagerte und 50 Pfund an Gewicht abnahm. Ein Stück des Tumors, angeblich fibröser Natur, war schon vor einigen Monaten entfernt. Die damals eingetretene Erleichterung war aber durch Wachstum des Tumors wieder verschwunden. Der Tumor war nur laryngoskopisch sichtbar, nahm das Cavum laryngopharyngeale und das Vestibulum laryngis ein. Eine kleine Ulceration an der Spitze des Tumor schien das Resultat eines Causticums zu sein. Mit dem Ekraseur wurde ein kleines Stück von etwa 1/2 Zoll Durchmesser entfernt; das an der

rechten Seite des Larynx unmittelbar unter und in der Plica aryepiglottica saß. Die, wenn auch geringe Blutung hinderte die Fortdauer der Operation. Das Stück war „de nature fibreuse mais non complêtement fibreuse". Am folgenden Tage wurde eine andere Partie des Tumors, diesmal „très nettement fibreuse" entfernt, ebenso die folgenden Tage. Der Tumor „s' insérait sur le côté droit du pharynx à un demi pouce au- dessous du repli aryépiglottique droit." Der Kranke nahm nun in drei Wochen, bis zur Entlassung, um 10 Pfund zu.

Es handelt sich hier also um ein Fibrom (oder Fibro-Lipom, da „non complêtement fibreuse"?)

11. Mac Load 1889: 35jähriger Mann, seit drei Jahren Schlingbeschwerden. Damals entdeckte man im Pharynx einen Tumor, den der Kranke mit dem Finger berühren konnte. Beim Eintritt ins Hospital war der Patient sehr schwach, er trug den Kopf nach vorne geneigt, sprach nur mit Schwierigkeit und heiser und schluckte nur unter Beschwerden. Mit dem Finger fühlte man einen harten kugeligen Tumor im Rachen.

Tracheotomia superior. Pharyngotomia lateralis vor dem Sternocleidomastoideus. Man fand einen orangegroßen Tumor, mit breitem Stiel links etwas unterhalb der ary-epiglottischen Falte inserierend. Entfernung mit Ecraseur, Ligierung zweier kleiner Arterien, keine Naht der Wunde. Ernährung mit Sonde. Am Tage darauf etwas Fieber (100° Fahr.). Am zweiten Tage post op. etwas Oedem am Halse. Entfernung der Trachealkanäle. Respiration frei. Am dritten Tage bei einer Hustenattaque abundante Haemorrhagie und Dyspnoe. Unterbindung eines Gefäßes. Abends erneute Blutung, wieder Ligatur und Tamponade der Wunde mit Watte. Trachealkanäle wieder eingesetzt. Trotzdem starb der Kranke am Abend des 4. Tages post oper. unter zunehmender Entkräftung. „Le sang a dû envahir las poumons, car on vit des caillots qui furent rejetés par la trachée."

Die mikroskopische Untersuchung ergab „un fibrome à consistance molle."

Also dem Tumor Nr. 10 anscheinend in allen Stücken gleichendes Pharynxfibrom.

12. Lowe 1890. Frau, die sich über Dysphagie beklagte. Nach einem Jahre Suffocationssymptome. Mit dem Finger konnte L. einen zungenähnlichen Tumor im Pharynx fassen, den er vorher laryngoskopisch sah. Die Ärzte des „Carlisle Hospital", in das L. die Kranke zur Operation sandte, konnten den Tumor nicht finden und sprachen von einem „delâchement de la muqueuse." Die Kranke starb einige Tage darauf plötzlich.

Die Autopsie ergab nach Eröffnung des Pharynx oberhalb des Os hyoideum einen einer Zunge gleichenden, den Larynxeingang verstopfenden Tumor. „En attirant la tumeur à travers l'orifice artificiel, elle nous parut avoir l'aspect de la langue elle-mêne. Je sectionnai alors la tumeur avec une portion de la grande corne gauche de l'os hyoide, à laquelle elle était attaché." Er war 3 Zoll lang, $1\frac{3}{4}$ Zoll breit, $1\frac{1}{4}$ Zoll dick und „un polype muqueux ayant la consistance du tissu connectif lâche, recouvert par une membrane muqueuse."

Also ein, sowohl der Größe, als der Gestalt nach dem unsrigen höchst ähnlicher Tumor, dessen Insertionsstelle, cornu majus ossis hyoidei, ihn den

Pharynxtumoren zuzählen läßt, die an der Grenze des Cavum pharyngo-laryngeum nach oben zu sitzen.

13. Vom operativen Standpunkt aus behandelt unser Thema unter Mitteilung eines interessanten Falles Aplavin (19) 1886: 28jähriger Mann, der mit Trachealkanüle, weil er ohne dieselbe nicht atmen konnte, in die Levschinsche Klinik in Kasan kam. Seit etwa 1 Jahr Schlingbeschwerden, später Atemnot, welche sich beim schnellen Gehen, beim Vorbeugen des Oberkörpers und besonders beim Liegen verstärkte. Nachts halbsitzende Stellung Stimme heiser, flüsternd. Er kann nur langsam und mit großer Anstrengung schlucken und nur flüssige oder breiförmige Speise hinunterbringen In der Kehlkopfgegend erscheint der Hals beiderseits voller und etwas breiter. Durch Würgbewegungen kann der Patient seine Geschwulst in den Isthmus faucium bringen, wo dieselbe leicht durch den weitgeöffneten Mund besichtigt werden kann. Sie ist hühnereigroß, weich-elastisch. Befindet sie sich im Isthmus faucium, so erscheint der Hals nicht mehr so voll. Läßt man den Patienten einige Schluckbewegungen machen, so verschwindet die Geschwulst vom Kehlkopfeingange und ist durch den Mund weder zu sehen noch zu fühlen. Nun erscheint der Hals in der Kehlkopfgegend wieder etwas voller, die Regio thyreo-subhyoidea hat dagegen ihr normales Aussehen erhalten. Jetzt hat die Verlegung der Trachealcanüle keine Erschwerung des Atems zur Folge.

In die Mundhöhle tritt die Geschwulst nicht, man kann sie nur mit einer Kornzange unbedeutend über die vorderen Gaumenbögen heraus nach vorn ziehen. Laryngoskopisch ist einmal nur etwas Hyperaemie der Schleimhaut des Kehldeckels, der Plicae ary-epyglotticae und der Stimmritze und geringere Beweglichkeit des linken Stimmbandes, einmal nur der Rand des Kehldeckels und die obern Umrisse einer großen, den ganzen Larynxeingang verdeckenden, glatten roten Geschwulst sichtbar. Mit dem Finger fühlte man, daß die Geschwulst mit der hinteren Kehlkopfwand in engster Verbindung stand.

Vergebliche Probepunktion des Tumors. Pharyngotomia subhyoidea mit Durchtrennung der großen Zungenbeinhörner Nach Eröffnung des Schlundes wird die Neubildung mittelst Kornzange durch die Wunde nach außen gezogen, wobei sich der Kehlkopf fast senkrecht zur Längsachse stellte. Der kurze über daumendicke Geschwulststiel wird ligiert und die Schleimhautwunde mit Catgut genäht

Nach der Operation Ernährung mit Schlundsonde. Vollständige Heilung.

Neubildung länglich oval, 10: 4,3 cm groß, 12 cm Umfang Mikroskopisch: Lipoma durum.

14. Tsakyroglous (20) 1889: 65jährige Frau, die seit einem Jahr an Schlingbeschwerden und dyspnoetischen Anfällen leidet. „P. erzählt, daß sie manchmal beim Würgen Schwierigkeiten empfindet, und daß es ihr sei, als ob ein fremder Körper sich in ihr Atemorgan hineinschiebe, der sie zur Asphyxie bringt, welche nach heftigem Husten weiche. Ihr Übel, meint sie, liege an derlinken Seite, und sie könne bewirken, daß es zum Munde hinaus komme. Um es zu zeigen, steckte sie zwei Finger soweit wie möglich in den Mund hinein, als ob sie ein Erbrechen hervorrufen wolle, und nach einiger Anstrengung bringt sie einen beinahe 7 cm langen Polypen zum Vorschein, den sie mit der Hand faßt und zum Munde

hinaus zieht. Nachdem wir die Spitze des Polypen mit der Pinzette gefaßt, verfolgten wir ihn mittelst des Laryngoskops bis an die äußere Wand des Kehlkopfes am oberen, seitlichen Teile der Platte des Ringknorpels, auf welchem er mit einem dünnen, sehnenartigen Stiele inserierte. Wir beseitigten den Polypen mit einem stark gekrümmten Messer in der Nähe der Insertion. Das abgeschnittene Stück maß, obwohl stark geschrumpft, 5 cm."

15., J. Schendricowski 21., 1890: Der Polyp saß auf der linken Seite am Übergang des Kehlkopfs in die Speiseröhre, hatte sich in 1½ Jahren entwickelt und in den letzten Monaten Atmen und Schlucken erschwert. Er wurde nach voraufgegangener Tracheotomie mit der kalten Schlinge entfernt, wog 20,0, war 2 cm lang, bestand aus Bindegewebe und zeigte in der Mitte beginnenden Zerfall.

16. u. 17.: Moritz Schmidt sagt pag. 614 seines Lehrbuchs der Krankheiten der oberen Luftwege (Berlin 1897): „ich sah ein Lipom im Pharynx an der oberen Grenze der Pars oralis und eins an der Seite der Plica ary-epiglottica." Und ebendaselbst pag. 600: „Ich selbst habe bei einem ½ jährigen Kinde einen aus Bindegewebe bestehenden Polypen gesehen, der wahrscheinlich seinen Ursprung im Oesophagus hatte. Er war gewöhnlich verborgen, nur wenn das Kind, das an Schluckbeschwerden litt, zu schreien oder zu würgen anfing, kam der Polyp in den Schlund hinunter. (?) Er hatte einen langen Stiel, den ich, nachdem ich ihn torquiert hatte, mit der Schere durchschnitt."

Darnach scheint M. Schmidt also in seiner langen Praxis nur ein Lipom und einen bindegewebigen Polyp der uns interessierenden Gegend gesehen zu haben, welch' letzterer bei dem geringen Alter des Patienten besonderes Interesse beansprucht, während der erste nach seiner Insertionsstelle fast noch zu den echten Kehlkopflipomen gerechnet werden könnte.

18. Coob (22) 1901 berichtete dem 23. medizinischen Kongreß in New-Haven über einen fibrösen Polypen inserierend am Eingang des Oesophagus und in den Larynx hinunterreichend. Es waren Beschwerden beim Atmen und Sprechen vorhanden. Exstirpation.

Dieser Tumor hat mit der Beobachtnng von Tobold und Lagoutte (cf. unten) die Insertionsstelle im Pharynx-Oesophagus, aber Position im Larynx gemein.

19. Lennander (23) 1901: 31jährige Frau, die seit 2 Jahren einen Knoten im Hals gefühlt hatte. Bei Hustenstößen u. Würgbewegungen rutschte derselbe etwas empor, bei Schluckbewegungen weiter hinunter. Schlingbeschwerden, Atemnot oder Heiserkeit waren nicht beobachtet. Bei einer zufälligen laryngoskopischen Untersuchung schleuderte eine kräftige Würgbewegung einen 9 cm langen gurkenähnlichen Polypen aus dem Munde heraus, der mit kleinfingerdickem Stiele an der Grenze von Rachen und Speiseröhre befestigt war. Der Stiel wurde 1 cm oberhalb der Basis mit Seide unterbunden und galvanokaustisch entfernt. Es handelt sich um ein ziemlich gefäßreiches Fibrom mit zahlreichen eingesprengten Fettgewebspartien. — Bei laryngoskopischer Untersuchung ein Jahr später konnte nicht einmal der Sitz der Geschwulst entdeckt werden, noch war er für den tastenden Finger fühlbar.

20. Gaudier (24) 1903: 52jährige, nicht abgemagerte Frau, seit einem Jahr zunehmende Schluckbeschwerden, seit einem Monat gehn selbst

Flüssigkeiten nur schwer, feste Speisen gar nicht hinunter, so daß die Kranke künstlich ernährt werden muß. Erstickungsanfälle und Gefühl eines Hindernisses im Hals. Die (schwierige) Untersuchung ergab einen elastischen Tumor im Kehlkopfeingang, der an der Vorderfläche des Pharynx laryng., etwa im Niveau der Arytaenoidknorpel implantiert zu sein schien. Eine kleine Drüse wurde neben dem linken Zungenbeinhorn konstatiert.

Tracheotomie und Tamponkanüle. Incision (am hängenden Kopfe) 7,8 cm lang von der Incisura thyreoidea bis 5 cm oberhalb des Zungenbeins, Durchsägung des letzteren mit Giglischer Säge, Durchschneidung der Membrana thyreo-hyoidea und der Gegend zwischen Basis der Epiglottis und der Zunge. Während ein Assistent letztere weit aus dem Munde zieht, legen Spatel, die die Wunde erweitern und die Epiglottis nach unten drücken, den Tumor frei. Entfernung desselben mit galvanocaustischer Schlinge. Cauterisation der Insertionsstelle. Sehr dicke Sonde in den Oesophagus durch den Mund. Sorgfältige Etagennaht der Wunde (Os hyoideum mit Silberdraht). Tracheotomiekanüle nach 48 Stunden entfernt. Prima intentio. Nach 8 Tagen Oesophagussonde entfernt und nur drei bis viermal täglich zur Ernährung eingeführt. Als nach 14 Tagen die Sonde ganz fortgelassen wurde, gelangten aber die Flüssigkeiten in den Kehlkopf, so daß starker Hustenreiz und akute Laryngitis entstand, die 2 Monate anhielt. Erst 2½ Monate nach der Operation konnte der Kranke einige Töne von sich geben und sich ohne Sonde ernähren.

Ein Jahr später war Alles normal. Die Untersuchung des Tumors ergab ein von normaler Mucosa bedecktes Fibrolipom.

21. Bréhon (25) 1903: 47jähriger Mann litt seit 10 Jahren sehr oft an Schluchzern und Beschwerden beim Schlucken fester Speisen. Es war ihm stets so, als ob er ein zu großes Stück hätte hinunterschlingen wollen. Seit 4 Jahren aber waren die Beschwerden ganz verschwunden. Plötzlich bekam er beim Essen einen Anfall von Erbrechen, gab Suppe, Schleim, selbst Blut von sich; endlich erschien eine Geschwulst vor dem Munde. Bréhon traf den Kranken mit einem, den Mund ausfüllenden, bis zum Kinn hinaushängenden, roten, sanguinolenten, gefurchten und gerunzelten, einer geschwollenen Zunge oder Kalbsbriesen ähnelnden Tumor. (Die der Arbeit beigegebene, sehr gelungene Photographie zeigt das gleiche Bild wie unser Kranker.) Starker Speichelfluß, fortwährende Brechbewegungen, behinderte Sprache, aber normale Atmung. Der Tumor hing, wie durch Zug konstatiert werden konnte, nicht mit dem Larynx zusammen. Der Kranke fühlte den Zug links seitlich in der Höhe der untern Grenze der Cartilago thyreoidea. Der Kranke blieb mehrere Tage in dem Zustande und nährte sich durch Milch mittelst eines Strohhalms. Die aus dem Munde herausragende Tumormasse wurde blaß, trocken und stinkend. Schließlich wurde nach Fixierung mit Muzeux unter Führung des Fingers eine kalte Schlinge um die Basis des Tumors in der Höhe der Cartilago thyreoidea, etwas links von der Mittellinie gelegt, der Stiel auf diese Weise eingeschnürt und schließlich der Rest mit dem Messer durchschnitten. Kaum nennenswerte Blutung.

Der Tumor war 14,5:4,5 cm groß, von 12 cm Umfang, war von Plattenepithel bedeckt; deutliche Papillenbildung, peripher Bindegewebs-

fibrillen parallel der Oberfläche, weiter zum Centrum zu sich mannigfach kreuzende; keine Muskelfasern. Also im allgemeinen ein Fibrom, in dem sich aber an vielen Stellen Fettgewebe vorfindet. Zahlreiche Blutgefäße arterieller und venöser Struktur durchziehen den Tumor, an vielen Stellen findet sich kleinzellige Infiltration (nombreux flots de prolifération cellulaire) und Lymphfollikel. Keine elastische Fasern (bei Färbung nach Weigert).

22. Annandale (26) 1878: 76jähriger Pastor, bemerkte vor fünf Jahren zum erstenmal bei einem Hustenstoß einen kleinen Tumor von der Kehle auf die Zunge springen. Beim Nachlassen des Hustens verschwand die Geschwulst. Das wiederholte sich oft. Der Patient hatte nur Beschwerden beim Erscheinen des Tumors, den der Kranke, falls er nicht von selbst zurückging, mit dem Finger zurückstieß.

Das letzte Jahr kam der Tumor nicht mehr so häufig hervor, aber er nahm an Größe und Dicke zu, so daß der Kranke ihn aus dem Munde hervorziehen konnte. Schwierigkeiten waren weder beim Schlucken noch Atmen vorhanden. — Zur Operation wurde der Polyp durch ein Emeticum zum Vorschein gebracht, gefaßt und mit dem Ecraseur etwa 2,5 cm von seiner Insertionsstelle unter geringer Blutung entfernt. Das exstirpierte Stück hatte eine Länge von 12,8 cm. Der Stiel (noch in situ gemessen) hat 3 cm Länge und war bleistiftdick, der distale Anteil des Polypen (ebenfalls noch in situ gemessen) war 10 cm lang, 3,7 cm breit. Indem Annandale den Finger entlang dem Stiel gleiten ließ, konstatierte er die Insertionsstelle an der linken Seite des Oesophagus, unmittelbar unter seinem Beginn.

Die Struktur des Polypen war fibrös und hatte das Aussehen eines fibrösen Nasenrachenpolypen. Er war von Mucosa eingehüllt.

Wir können auch diesen Tumor ohne Zweifel bei der Ähnlichkeit mit dem unsrigen zu den Grenztumoren zwischen Pharynx- und Oesophagus, wenn nicht zu den echten Pharynxtumoren zählen. Was Annandale als Oesophagus konstatiert, kann nur der unterste Teil des Pharynx sein. Denn nur dieser wird eben noch einer digitalen Exploration zugängig sein.

23. Roeser (27) 1826: 36jähriger Brauknecht. Schlingbeschwerden, Schweratmigkeit und Heiserkeit steigern sich in 4 Monaten bis zum Verfall der Stimme, völliger Dysphagie und höchst qualvoller Dyspnoe. Bei dem häufigen Brechreiz wurde vom Arzt eine runde Geschwulst in den Rachen treten und beim Nachlassen des Würgens schnell wieder verschwinden gesehen. Dem Gefühl nach erschien die Geschwulst weich und an der hintern Wand des Schlundes dem Kehlkopf gegenüber ansitzend. Bei der äußern Untersuchung des Halses konnte man auf der linken Seite neben dem Kehlkopfe bis zur Cartil. cricoid. eine runde Geschwulst durchfühlen und verfolgen, wenn sie durch Brechreiz in den Rachen stieg. Nach vergeblichen Versuchen, die Geschwulst nach Fixierung mit Muzeuxschen Haken abzuschneiden, wurde sie mit starker Steinzange gefaßt, rasch torquiert und so abgedreht. Der Kranke war noch nach 24 Jahren gesund. — Die Geschwulst hatte 2½ Zoll im Durchmesser, war von glatter, fleischfarbener, verdickter, straffer Haut, der entarteten Schleimhaut, bedeckt, welche fast einen Taler groß an der Ansatzstelle scharf abgerissen war. Es war ein Fibroid, nur etwas weicher und elastischer als gewöhnlich.

24. Meckel: Lipom von Haselnußgröße im obern Teil der Speiseröhre, zwischen Schleim- und Muskelhaut, im Zellgewebe wurzelnd, geschwulstförmig gegen den Kanal sich vordrängend. Soll heftige Schlingbeschwerden verursacht haben. — Aus der äußerst schematischen Abbildung in Albers' Atlas der patholog. Anatomie, Bd. II, Tafel 21 (Bonn 1842) geht hervor, daß das Lipom an einer Erweiterung der Speiseröhre (zum Schlundkopf hin?) saß.

Diese Beobachtung führe ich der Vollständigkeit halber hier an, da sie meist den oberen Oesophaguspolypen zugerechnet wird. Die Berechtigung dazu scheint mir sehr zweifelhaft.

Eine Mittelstellung zwischen Kehlkopf- und Pharynxpolypen nehmen eine Anzahl Fälle ein, die meist zu den Pharynxpolypen gezählt, ihrer Insertion nach aber eher zu den Kehlkopfpolypen gerechnet werden sollten. Man könnte sie im Gegensatz zu den inneren Polypen dieses Organs, die wir so häufig, besonders an den Stimmbändern finden, äußere Kehlkopfpolypen nennen. Es sind dies folgende Fälle:

25. Störk (28) 1865: Seit 8 Jahren heiserer Pflastermeister, der später auch an Schlingbeschwerden litt. Auf der linken Seite des Pharynx neben dem Larynx eine apfelgroße Geschwulst, deren Aussehn auf den ersten Blick einen Absceß vermuten ließ. Bei dem Schlingakt, Phonationsbewegungen oder reflektorischen Reaktionen zeigte sich ganz deutlich, daß die Neubildung von der linken (nach der Zeichnung rechten!) Arytaenoidea dirigiert wurde. Nur bei tiefer Inspiration, wo die Arytaenoidea stark beiseite und nach rückwärts gezogen wurde, war der Einblick in die Glottis teilweise möglich. Hartnäckige Verweigerung jeglicher Operation, so daß der Kranke erstickte.

26. Tortual 1840: Pharynxpolyp einer alten Frau, der den Hungertod bedingte. Nach den Figuren bei Albers (l. c.) entspringt der Polyp mit dickem Stiel, in den die strahlenförmig gefaltete Schleimhaut sich verjüngt, am hintern Rand des linken Sinus pyriformis. „Der Polyp besteht aus dichtem Zellgewebe, ist mit der Schleimhaut bedeckt und an seinen kolbenförmigen Enden entweder erweicht oder geschwürig, was sich wegen des Alters des Präparats nicht mehr wohl unterscheiden läßt."

Minski beschreibt das Präparat, wie folgt: In der äußern Wand der Schlundfurche, anscheinend hinter Arc. pharyngopalatinus, beginnt und erstreckt sich bis zur äußern Wand des Oesophagus schräg, in Ausdehnung von 18 mm, eine gefaltete Membran, welche etwa 2,6 cm lang ist, in den Oesophagus hinabgeht und an ihrem freien Ende fünf erbsen- bis kirschkerngroße rundliche Geschwülstchen trägt. Einzelne derselben scheinen geschwürig oder erweicht, daher an der Oberfläche uneben und z. T. lamellös aufgelockert, andere von „Schleimhaut" bedeckt. Diese in ihrer Gesamtheit kolbenförmigen Ansätze verlegen die Speiseröhre vollkommen.

27. J. Mason, Warren (29) 1869: Pharynxpolyp, welcher breit an der Außenseite der Epiglottis ansaß, das Schlingen erschwerte und beim Würgen als weiße, wurstähnliche Geschwulst (small sausage) im Munde zum Vorschein kam. Er wurde durch einen durchgezogenen Faden fixiert,

unterbunden, da er gefäßreich schien, und mit einer langen gebogenen Schere abgetrennt.

Die Geschwulst scheint also, der Farbe nach zu urteilen, ein Lipom gewesen zu sein.

Was hier als „Außenseite" der Epiglottis bezeichnet ist, ist nicht klar. Wenn die orale Oberfläche gemeint wäre, so ist es wunderbar, daß der Polyp erst beim Würgen im Munde zum Vorschein kam!

Ein sehr zweifelhafter Fall ist der folgende. Man kann mit ihm bei der summarischen Kürze der Berichterstattung nicht viel anfangen. Und doch bin ich sehr geneigt, ihn dem unsrigen an die Seite zu stellen. Es ist nur nicht klar, was die Bemerkung über die Drüse, welche den Recurrens einschloß, sagen soll. Wird da etwa an einen malignen Tumor gedacht?

E. W. Battle (30) 1898: 39jähriger Mann, seit einigen Monaten an leichter Dysphagie leidend, dann Dyspnoe. Stimme normal, aber lauter in- und exspiratorischer Stridor. Beide Stimmbänder bewegen sich gut. Zwei Wochen, nachdem B. den Patienten sah, mußte die Tracheotomie gemacht werden. Tod 24 Stunden nachher. Die Sektion ergab einen starken Tumor, der von der vorderen Wand der Speiseröhre ausging und in die Trachea hineinragte. Der linke Recurrens „verlor sich in einer vergrößerten Drüse". Vielleicht ist es ein ähnlicher Tumor, wie der von Coob, Tobold und Lagoutte beschriebene.

Ähnlich steht es mit dem Fall Lesueur (31) 1850: Polypenähnliche Hypertrophie der Oesophagusschleimhaut mit temporärem Aufsteigen der polypösen Masse im Pharynx. Schluckbeschwerden stetig sich steigernd.

Bei Günther (32) finde ich noch unter Polypen des Oesophagus erwähnt, daß Mondière[1]) bei einem Manne von 68 Jahren zuerst die Tracheotomie machte und dann durch die Ligatur eine große Portion des Polypen, welche mit dem Stuhlgange abging, trennte. Der Kranke lebte nachdem noch 2 Jahre. Ebenso unterband Hofer einen Polypen, welcher nahe am Schlunde entsprang, mit Erfolg.

König (33) erwähnt einen von Dubois referierten Fall, in dem der Kranke durch Auflagerung des unterbundenen Polypen auf die Stimmritze erstickte.

Schon einen Übergang zu den Tumoren der Pars oralis pharyngis bieten folgende Fälle, von denen besonders die erste, im Anfang vorigen Jahrhunderts gemachte Beobachtung auch historisches Interesse beansprucht:

Careno (34) 1827: 49jähr. Mann, bemerkte im Alter von 29 Jahren in seiner Kehle kleine erbsengroße Körperchen, die allmählich wuchsen. Nach 10—12 Jahren traten Würgbewegungen ein, bei denen er einen weißlichen, olivengroßen Körper bemerkte. Nach einem Brechmittel trat durch Hervortreten zweier großer Tumoren ein Erstickungsanfall ein, so daß der Knabe die Geschwülste mit dem Finger zurückdrängen mußte. 4 Jahre später, wiederum nach einem Brechmittel, trat ein daumengroßer

1) Nach König im Arch. génér. de méd. Aug. u. Sept. 1833. Die Arbeit enthält aber nach Minski nichts Originales.

Polyp in den Mund, der wieder einen Suffocationsanfall auswirkte. Jetzt kam der Kranke mit starker Dyspnoe, rauher Stimme, in äußerster Magerkeit und Schwäche zu Careno. Er konnte nur ganz dünne Suppe essen. Sein Hals war schon äußerlich durch Pharynxtumoren ausgedehnt, von denen C. zwei konstatierte. Der Kranke kehrte noch einmal in seine Heimat zurück und kam endlich wieder, als er nicht mal mehr seinen Speichel schlucken konnte. Die weißen, lipomatösen Tumoren waren gestielt, leider gibt C. nicht genauer an, wo der Stiel inserierte. Nur einige Passus weisen auf Sitz im Hypopharynx oder obersten Oesophagus hin. „La seconde et la troisième tumeur (es waren im ganzen 4) figuraient un pis de vache; le tout était rouge et semé de vaisseaux sanguins, et le long de quatre pouces et demi, épais de plus de quatre pouces, d'une grande consistance, surtout au pédicule, qui sous ce rapport approchait du cartilage. Cette tumeur occupait tout le pharynx et la partie supérieure de l'oesophage."

Und an andrer Stelle: „Des nausées s'étant fait sentir, j'aperçus deux autres tumeurs de la grandeur et de la forme d'une figue, ayant chacune un pédicule séparé .... La seconde existait à la partie la plus inférieure du premier polype, presque au commencement de l'oesophage."

Die Tumoren wurden ligiert und mit verschiedenen schneidenden Instrumenten („lithotome du Frère Côme", Messer usw.) entfernt. Eine starke, erneute Suffocationsgefahr verursachende Hämorrhagie stand auf Ligatur.

Nach der ganzen Beschreibung muß man allerdings der Ansicht zuneigen, daß die Polypen an der hinteren Wand des Schlundkopfes saßen, zumal ein letzter Passus folgende Angaben enthält: „Le 26., le pédicule des quatre tumeur tomba, laissant un ulcère simple qui se cicatrisa en douze jours." An der vorderen Wand des Oesophagus würde C. wohl kaum das Ulcus sichtbar gewesen sein. Immerhin scheinen diese Tumoren, die sicher Lipome waren, den unsrigen sehr nahe zu kommen; ja es könnte sich um multiple Lipome handeln, von denen eins, der „daumengroße Polyp", wie bei unserem Fall, besonders hervortrat.

Lagoutte (35) 1891:

Der Kranke kam wegen Dysphagie und Dyspnoe und mußte letzterer halber tracheotomiert werden, während die Ernährung mittelst einer durch die Nase eingeführten Sonde geschah. Er starb 36 Stunden nach der Operation an Pneumonie. „Sur la paroi postérieure du pharynx est implantée une tumeur polypeuse plongeant en avant dans le larynx."

Der Sitz des Tumors und die Mitbeteiligung des Larynx lassen an eine gewisse Ähnlichkeit mit dem Toboldschen Falle usw. denken, wie wir schon öfter erwähnten.

J. O. Roe (36) 1894: 49jährige Frau, seit 9 Monaten Dysphagie. Von der hintern Knochenwand des Pharynx, und zwar von der Stelle gegenüber der Uvula bis hinab in die Gegend der Aryknorpel, in seitlicher Richtung von einem Gaumenbogen bis zum andern ragte eine Geschwulst vor und füllte den Pharynx nahezu aus. Stückweise Abtragung. Der Tumor erwies sich als eine Mischung von weichem Lipom und Fibrolipom: Die rein fettigen Teile waren mehr oder weniger verflüssigt (wohl infolge der Insulte beim Operieren!).

Cheval (37) 1902: 33jährige Frau, zeigte ein echtes, unter der Pharynxschleimhaut hinter dem rechten Gaumenbogen gelegenes und beinahe die linke Mandel berührendes Pharynxlipom, vom Rachengewölbe bis zum Kehlkopf reichend und diesen überwölbend. Die rechte Mandel ist nach vorn verdrängt, und unter dem vorgewölbten paretischen Gaumensegel kann man ziemlich gut die Entwicklung des Tumors nach dem Nasenrachenraum hin erkennen. Der Tumor fühlt sich resistent, leicht höckerig und nicht fluktuierend an. Enucleation nach vorausgeschickter Tracheotomie. Vollständige Heilung nach 7 Tagen.

Busch (38) 1877. 60jähriger Mann, seit 10 Jahren krank. Tumor füllte den ganzen Rachen aus, nur rechts konnte der Finger mit Mühe zwischen Pharynxwand und Tumor nach oben und unten hingleiten. Dyspnoe bei bestimmten Kopflagerungen; Dysphagie, Hineingelangen von Speisen in den Kehlkopf wegen mangelnden Epiglottisschlusses. Prealable Cricothyreotomie. Spaltung des weichen Gaumens neben der Uvula, dann der Wand des Pharynx so weit man sehen konnte. Weder Finger noch Spatel konnten zwischen Tumor und Mucosa eindringen, es mußten kurze, feste Adhärenzen mit dem Messer gespalten werden: Die hintere Fläche wurde relativ leicht gelöst, indem unter Leitung des Fingers die Bänder, die den Tumor an die Vorderfläche der Wirbel befestigten, durchgeschnitten wurden. Geringe Blutung.

Der Tumor stellte ein enormes Lipom dar, das, in ein Skelett an den Platz, den es beim Lebenden einnahm, hingesetzt so groß war, daß man sich fragen mußte, wie neben ihm die anderen Organe Platz gehabt haben konnten.

Nach Busch war sein Lipom fest an das Periost der vordern Wirbelfläche fixiert, so daß er eine periostale Entstehung desselben annimmt. Jedenfalls bildet diese Entstehung eine Ausnahme gegenüber der meist beobachteten submucösen.

30. Vibert (39) 1879: 64jährige magere Frau, bei der ein gestielter kleiner Tumor an der hinteren Seite des Pharynx konstatiert wurde. 3 Jahre später sah man bei Niederdrücken der Zunge einen großen, warzigen Tumor. Jeder Höcker war länglich und hängend. Der Tumor löste sich von seinem Lager bei geringem Anziehen mit Muzeuxschem Hacken unter geringer, auf kalter Irrigation rasch stehender Blutung. Er sah aus wie „Kalbsbriesen" und war ein im Zentrum ossificiertes Fibrom.

Der folgende Fall bietet schon einen Übergang zu den Tumoren der vorderen Mundhöhle. Da die Geschwulst hier schon vor dem Arcus palato-pharyngeus liegt, so gehört sie auf keinen Fall zu den echten Tumoren des Cavum pharyngo-laryngeum. Er ist aber interessant, da er die Ähnlichkeit der Geschwülste auch der näheren Umgebung des Cavums zeigt und die schwierige Abgrenzung der Tumoren dieser Region schildert.

M. Larondelle (40) 1870: 28jährige Haushälterin, schwächlicher Konstitution, von anämischem Aussehen und extremer Magerkeit. Seit lange „une très grande gêne" in der Kehle, seit 16 Monaten ungefähr zunehmende Schlingbeschwerden. Seit 6 Monaten komplette Dysphagie: Unmöglichkeit,

feste Speisen zu schlucken, selbst Flüssigkeiten kommen oft durch die Nase wieder. Die Sprache war rauh, nasal, sehr schwer verständlich, die Respiration geräuschvoll und behindert. Suffocations- und Hustenanfälle traten sehr oft ein, hierbei gelegentlich Würgbewegungen und Erbrechen. Beim Niederdrücken der Zunge sah man hinter deren Basis einen den ganzen Pharynx ausfüllenden Tumor, der bei Würgbewegungen etwas in die Höhe stieg, rund, rötlich, weich, schmerzlos. An der linken Seite des Pharynx hinter der Zunge, unter der Mandel und vor dem Arcus palatoglossus mit 2 cm dickem, sehr kurzem Stiel inserierend. Keine Drüsenschwellungen. „L'insection du polype nous montrait que ce n'était ni un polype laryngé, ni un polype naso-pharyngien, c'était un polype pharyngien proprement dit."

Entfernung leicht und ohne Blutung mit dem Ecraseur.

Der Polyp war 7 : 4 cm groß, bedeckt mit dünner, fest anhaftender Mucosa, enthält adipöses Gewebe, durch elastische Bindegewebszüge in Alveolen angeordnet. Also: Submucöses Lipoma durum.

Wie zweifelhaft man oft in Bezug auf die Provenienz und den Charakter der in der Literatur zu findenden Fälle sein kann, beweist so recht die folgende Beobachtung, trotzdem sie aus neuerer Zeit stammt:

J. W. Bond (41) 1897: Im Rachen einer 30jährigen Frau, die seit 9 Monaten an Halsschmerzen und Schlingbeschwerden gelitten hatte, fand sich eine große, ulcerierende, blumenkohlähnliche Masse hinter der Epiglottis, die den Kehlkopf vollständig bedeckte und vom oberen Rand des Oesophagus ausging. Sie wurde ohne Blutung mit der kalten Schlinge entfernt. Fibrom. Gegenwärtig sieht man hinter dem Gießbeckenknorpel rechts eine fungöse Masse von ziemlich bösartigem Aussehen.

Der makroskopischen Form der Geschwulst und dem Recidiv nach zu urteilen, liegt hier wohl eher ein maligner Tumor (Sarcom? skirrhöses Carcinom?) vor.

Minski zählt zu den echten Pharynx-Oesophaguspolypen, die dicht unterhalb der Incisura interarytaenoidea entspringen, auch den Fall von Ryland, den er dem Albersschen Atlas entnommen hat. Es ist ihm da aber ein Irrtum untergelaufen. Eine genauere Betrachtung der Albersschen Figur, die Minski gut wiedergibt, die allerdings an Deutlichkeit etwas zu wünschen übrig läßt, zeigt nämlich, daß es sich um einen Tumor an der Hinterwand des Cartilago thyreoidea, oberhalb der vorderen Vereinigungsstelle der Stimmbänder handelt. Albers selbst spricht in den Erläuterungen zu seinem Atlas auch von einem Kehlkopfpolypen.

Anatomische Bemerkungen.

Die Fälle der vorstehenden Literaturübersicht sind in der beistehenden Tabelle (pag. 250 ff.) übersichtlich klassifiziert. Die mir nur wenig bekannten oder ganz zweifelhaften Fälle von Meckel, Battle, Lesueur, Hofer, Dubois, Mondière und Bond habe ich der Tabelle nicht eingereiht. Echte Polypen des Hypopharynx dürften

von diesen immerhin die Fälle Hofer, Mondière, Dubois, Battl und vielleicht auch Lesueur sein.

Es ergibt sich zunächst eine starke Beteiligung des untersten Pharynx-Abschnittes an der Bildung gutartiger Tumoren. Wir haben eine ungefähre Einteilung der Geschwülste nach ihrem Sitz versucht und haben dabei lediglich Fibrome und Lipome, resp. Fibrolipome berücksichtigt, da nur diese uns hier interessieren. Wir haben gesehen, daß zunächst eine Anzahl echter Kehlkopflipome beobachtet sind, daß von diesen aus bei Sitz auf der oralen Fläche der Epiglottis auch die Zungenwurzel mit affiziert wird (Fall Wagner und Mc. Bride), daß weiterhin die Übergangsstelle der Kehlkopfschleimhaut in die Rachenschleimhaut befallen sein kann, so daß mangelnder Schluß der Epiglottis resultiert (Fall Arrowsmith), daß dann vom Kehlkopfeingang aus die Tumoren in den Oesophagus polypös hineinragen (Fall Holt) und so einen Übergang bilden zu den an der hinteren Fläche der Cartilago cricoidea, dicht unterhalb oder etwas weiter entfernt von der Incisura interarytaenoidea inserierenden Tumoren, die entweder mehr rundlich oder mehr länglich polypös sind und in letzterem Falle meist als Oesophaguspolypen imponieren. Auch von der Plica ary-epiglottica und den Sinus pyriformes gehen die Polypen aus, um in den Oesophagus hinabzuhängen. Seltener sind die Seitenwände des Pharynx in seinem unteren Teil oder die Hinterwand der Pars laryngea pharyngis Ausgangspunkte der Tumoren. Diese gehen dann gelegentlich auch noch vom Mesopharynx aus und bilden somit Übergänge zu den weiter oben inserierenden Pharynxpolypen. In einigen wenigen Beobachtungen ragten Pharynxtumoren, die meist von der hinteren, aber vielleicht auch von der vorderen Pharynxwand ausgingen, in den Kehlkopf hinein und führten hier zu beängstigenden Symptomen, wenn nicht zum Tode.

Besonders markant sind die echten Polypen der Gegend hinter dem Gießbeckenknorpel, die in einer Reihe von Fällen bei Würgbewegungen in den Mund oder selbst vor die Zahnreihe traten und öfter den Eindruck einer zweiten Zunge (gurkenähnlich nach Lennander) hervorriefen. Zu diesen Fällen gehören außer dem unsrigen sicher der von Middeldorpf, Minski (Koch), Dallas-Monro, Vimont, Foucher, Lowe, Aplavin, Tsakyroglous, Moritz Schmidt, Lennander, Gaudier, Bréhon, Annandale beobachtete Fall. Erst post mortem wurden die Fälle von Charles Bell und Rokitansky konstatiert, weniger typisch sind die Beobachtungen von Arrowsmith, Fletcher Ingals, Schendricowski, Coob und Mac Load.

Bei diesen Beobachtungen speziell, aber auch bei den mehr der hinteren Hypopharynxwand entspringenden steigen vor allem 2 Fragen auf, zu deren Beantwortung mir der unsrige besonders geeignet erscheint. Es ist dies zunächst die Frage nach der Beziehung dieser Polypen zu den Lipomen des Kehlkopfes speziell, und zweitens der strikte Beweis, daß es sich nicht, wie so häufig angenommen wird, um Oesophagus-, sondern um echte Pharynxpolypen handelt.

Aus dem gemeinsamen Vorkommen von Kehlkopflipomen und Pharynxpolypen in unserm Fall, aus den klinischen und anatomischen Verhältnissen der Kehlkopflipome einerseits und der sog. Oesophaguslipome resp. Polypen, die von der hinteren Larynxwand ausgehen, andererseits, aus der dem unsrigen Fall gleichen Struktur des Holtschen Falles drittens schließe ich, daß sowohl Kehlkopflipomatose, als die beschriebene Oesophaguspolypose Erscheinungen ein und derselben Krankheitsform, der Lipomatosis des Hypopharynx (Cavum pharyngo-laryngeale) sind.

Für diese Behauptung spricht zunächst der anatomische Bau. Die Kehlkopflipome werden ohne Ausnahme als Lipomata dura beschrieben. Es ist in ihnen, wie auch unser Fall lehrt, zu einer besonderen Ausbildung der bindegewebigen Septa, zugleich auch zur Bildung von elastischen Fasern gekommen. Sie nähern sich also in ihrem anatomischen Bau schon den Fibrolipomen, aus denen die mikroskopisch untersuchten Oesophaguspolypen (Fall Middeldorpf, Minski, Foucher, Aplavin, Lennander, Gaudier, Bréhon) fast ohne Ausnahme bestanden. Von der größeren Entwickelung der Blutgefäße und von dem Vorkommen von glatten Muskelfasern (Minski) sehe ich zunächst ab. Ich glaube wohl annehmen zu dürfen, daß die größere Entwickelung von Bindegewebe in ihnen lediglich durch die Massage bewirkt wird, welche der Schluckakt mit sich bringt, ebenso wie ihre abweichende Form. Einen Beweis für diese Ansicht bringt der Holtsche Fall. Wir finden hier eine, sicher von der Epiglottis und deren Nachbarschaft ausgehende, Lipomatose des Larynx. Es handelte sich um Lipomata dura, wie gewöhnlich, in denen in der Mitte das Fettgewebe, außen das Bindegewebe überwog. In der größten, am meisten polypösen Masse, die nach der Abbildung tief in den Oesophagus hineinragte, war die fibro-celluläre Hülle dicker, als in den kleinen Tumoren. Was die abweichende Form betrifft, so ist auch an eine Wirkung der Schwere zu denken. v. Mikulicz betont diesen Punkt besonders. „Es liegt", so äußert er sich, „nach den vorhandenen Beschreibungen nahe, an-

zunehmen, daß diese Geschwülste erst sekundär die Polypenform erhalten, indem sie durch ihr Gewicht mit der Zeit die Schleimhaut an ihrem Ursprunge mehr und mehr in die Länge ziehen und so gestielt werden".

Gegen einen nur graduellen Unterschied der Kehlkopflipome und des Oesophaguspolypen in unserm Falle — weshalb soll sich nicht einmal neben Kehlkopflipomen bei derselben Person ein Oesophaguspolyp entwickeln? — spricht allerdings auf den ersten Blick das verschiedene Verhalten des mucösen Überzuges. Unsere Kehlkopflipome waren, wie alle andern bisher beobachteten, exquisit submucös entwickelt. Die Trennung von der Mucosa und die Auslösung aus ihrem Lager ging leicht, fast stumpf, ohne nennenswerte Blutung von statten. Dasselbe betont z. B. Bruns von seinem Lipom. Seine beiden Tumoren konnten leicht aus der mucösen Hülle herausgepreßt werden und schnellten beim Nachlassen des Druckes wieder in den von letzterer gebildeten Sack hinein. Ganz anders bei den Oesophaguspolypen. Wie die nähere Beschreibung (vgl. oben) lehrt, ist die Mucosa in einigem Zusammenhang mit dem unterliegenden Bindegewebe der Geschwulst. Letztere ist nicht als submucöse zu bezeichnen, sondern als mucöser, als Schleimhautpolyp. Die Gefäße gehen vom Tumor in die Papillen des subepithelialen Bindegewebes, letzteres sendet feste Lamellen zu dem, dem Epithel anliegenden Teil und eine Trennung des Schleimhautüberzuges von dem Tumorgewebe ohne stärkere Lädierung des Gewebes ist unmöglich. Ein Vergleich des histologischen Zusammenhangs der Kehlkopflipome mit der sie bedeckenden Schleimhaut ist leider unmöglich, da letztere ja submucös exstirpiert sind. Doch glaube ich, daß der Unterschied nicht so groß sein würde, wie es nach dem mikroskopischen Bilde scheint. Der festere Zusammenhang des Schleimhautüberzuges der Oesophaguspolypen mit der eigentlichen Tumormasse kann meines Erachtens sehr wohl aus den mechanischen Insulten, der schon betonten Massage durch den Schlingakt, erklärt werden.

Endlich läßt sich am Stiel unseres Tumors das eigentliche Geschwulstgewebe etwas von dem Schleimhautüberzuge stumpf isolieren.

Eine weitere Ähnlichkeit zwischen den Lipomen und dem Pharynxpolypen besteht im Vorkommen von elastischen Fasern in beiden. Dieses gemeinsame Verhalten unserer Tumoren führt uns auf die zweite zu beantwortende Frage hin: Sind diese Polypen wirklich als Pharynx-, oder nicht vielmehr schon als Oesophagus-Tumoren anzusehen? Unter letzterem Namen figurieren sie meistens in der Literatur, trotzdem verschiedentlich schon auf ihre Zugehörigkeit zum

Hypopharynx hingewiesen ist. Nach König z. B. „bezeichnet man sie wohl mit mehr Recht als Polypen im Oesophagus, denn ihrem Ursprunge nach gehören sie wohl zum größten Teil nicht ihm, sondern dem Pharynx und zwar der Kehlkopfseite desselben an. Auch für die Fälle der älteren Literatur, welche tiefer unten von der vorderen Wand des Oesophagus ausgegangen sein sollen (Pringle, im mittleren Teil desselben; Dallas, drei Zoll von der Stimmritze), darf man wohl annehmen, daß der Stiel mit der Zeit infolge der mechanischen Einwirkungen auf den Tumor eine Wanderung an seinem Insertionspunkt nach unten erfahren hat."

Diesen Ausführungen Königs kann man ebenso, wie den oben zitierten Worten v. Mikulicz' ohne weiteres beipflichten. Wir haben daher oben auch den Fall von Dallas ohne weiteres unseren Polypen eingereiht.

Der von König citierte Fall Pringle (1712), in dem es sich um einen in den besten Jahren stehenden Mann handelte, der an successive zunehmender Dysphagie erkrankte und schließlich den Hungertod starb, ist absolut nicht einwandsfrei. Es handelt sich um eine harte drüsenreiche Geschwulst, die von der Mitte des Oesophagus bis zur Cardia reichte und den Oesophagus ganz ausfüllte. Sie dürfte kaum in Parallele zu dem Dallasschen Falle gestellt werden können.

Um wieder auf die elastischen Fasern zurückzukommen, so gibt ihr Verhalten in unserem Polypen nach meinem Dafürhalten einen unzweideutigen Beweis für seine Zugehörigkeit zum Pharynx. Wir haben oben nach v. Ebner das Verhalten des elastischen Gewebes im Pharynx dargestellt und finden in dem histologischen Bilde dieses Gewebes in unserm Polypen eine große Ähnlichkeit. Vor allem zeigt sich in den subepithelialen Bindegewebs-Papillen unseres Tumors eine deutliche und nicht zu geringe Entwicklung des elastischen Gewebes ganz analog dem Verhalteu desselben im Pharynx, während eben der Oesophagus nach J. Schaffer keine elastische Fasern in den Papillen aufweisen soll.

Weiterhin spricht, soviel ich es zu beurteilen vermag, die starke Papillenbildung der Polypen, die besonders auch von Reichert in dem Middeldorpfschen Falle (ebenfalls neben elastischen Fasernetzen) betont wird, eher für Abkunft des Schleimhautüberzugs vom Pharynx als vom Oesophagus. Wenigstens habe ich in Schnitten von der betreffenden Region eines Mannes in mittleren Jahren einen wesentlichen Unterschied in der Papillenbildung zu Gunsten des Pharynx gegenüber dem Oesophagus konstatieren können, und endlich erweisen die Figuren 940 (vom Pharynx) und 941 und 942 (vom Oesophagus) in v. Ebners Beschreibung der Schleimhäute dieser

Gegend (in Köllikers Handbuch) einen Unterschied zwischen Pharynx und Oesophagus und eine größere Ähnlichkeit der Pharynxschleimhaut mit der unseres Polypen.

Wie steht es nun mit den andern hier beobachteten Polypen? Histologische Details werden nur von wenigen Autoren mitgeteilt. Die ältere Literatur, selbst der Middeldorpfsche Fall, ist nur mit Vorsicht heranzuziehen. Brauchbar sind nur die Mitteilungen von Minski und Bréhon. Im allgemeinen wird nur von einem Lipom, oder Fibrolipom, oder Fibrom mit eingesprengten Fettparthien gesprochen, das meist submucös entwickelt war. Diese Daten interessieren uns hier weniger und sind aus der dieser Mitteilung beigegebenen Tabelle leicht zu ersehen. Bréhons Fall zeigte ein Plattenepithel von etwa 350 μ Dicke, also ungefähr, wie der unsrige. Daran schließt sich sogleich das Tumorgewebe, das irreguläre, aber im allgemeinen flache, breite Papillen bildet. Es besteht aus fibromatösem Gewebe, eingestreutem Fettgewebe, sehr zahlreichen Gefäßen und endlich vielen Lymphfollikeln. Daneben Zeichen von Irritation: interstitielle Entzündungsherde und einige kleine Haemorrhagien. Das sind alles noch nicht wesentliche Unterschiede von unserm Polypen, eine folliculäre Anhäufung von Zellen konnte ich in demselben auch constatieren, eine nennenswerte Differenz ergibt aber das Fehlen elastischer Fasern, die trotz Färbung nach Weigert nicht konstatiert werden konnten; allerdings nur „dans l'épaisseur du néoplasma," so so daß nicht ausgeschlossen wäre, daß die Papillen solche enthielten. Hier läßt uns also die Methode, nach dem Vorkommen der elastischen Fasern in den Papillen des Bindegewebes die Provenienz des Tumors zu bestimmen, schon im Stich. Da aber die Tumor-Insertionsstelle im Falle Bréhon vom Munde aus sicher mit dem Finger zu erreichen war, können wir trotzdem diesen Polypen kaum dem Oesophagus einreihen, sondern müssen ihn wohl zu den Pharynxpolypen zählen, zu deren notwendigem Attribut also jedenfalls das Vorkommen elastischer Fasern nicht zählt.

Minski findet in seinem Polypen zunächst nirgends Epithel. Die Oberfläche bildet eine im allgemeinen derbe, bis zu 1 mm dicke lamellöse Bindegewebskapsel, die in meist längsverlaufenden Spalten rote Blutkörperchen und Fettgewebe enthält. Das Zentrum der Geschwulst besteht aus Bindegewebe, elastischem Gewebe, Fett, glatter Muskulatur, Gefäßen und Hohlräumen, die nach M. in eigentümlicher Weise von sich untereinander verflechtenden Bindegewebsbalken von einander getrennt werden. Es entsteht ein System von längsverlaufenden derben Zügen, Balken und Lamellen, von dem aus „z. T. in

senkrechter, z. T. in schräger Anordnung, gewissermaßen wie Radien oder Zweige, durchschnittlich weniger umfängliche Leisten, Cylinder und Membranen zur Geschwulstoberfläche gehen, woraus neben einem soliden Rüst- oder Stützwerk im Längs- und Quermesser ein System von untereinander ebenfalls vielfältig zusammenhängenden Hohlräumen oder Kanälen im Innern der Geschwulst resultieren muß." Die Lücken sind nun entweder mit Fettgewebe oder, worauf M. besonders Wert legt, mit Blutkörperchen ausgefüllt. In den trennenden Bindegewebszügen finden sich elastische und glatte Muskelfasern, letztere, wie M. hervorhebt, unabhängig von den Gefäßen. Spricht nun in Minskis Beobachtung etwas gegen eine Provenienz des Tumors aus dem Pharynx? Von den eigentümlichen, von M. besonders hervorgehobenen, Blut führenden Hohlräumen sehe ich zunächst ab. Was auffällt, ist das Fehlen der Schleimhaut und die Gegenwart glatter Muskelfasern. Das vollkommene Fehlen eines mucösen Überzuges ist außerordentlich wunderbar und, soviel man aus der Literatur ersehen kann, bei keinem anderen Fall beobachtet. Weitergehende Schlüsse kann man daraus nicht ziehen. Man wird, trotzdem M. dies ausschließen zu können meint, doch an ein allmähliches Schwinden der Schleimhaut, sei es infolge von Insulten, von entzündlichen Irritationen oder infolge des Alters der Patientin denken dürfen. Wunderbar bleibt das absolute Fehlen einer Ulceration bei einem von Epithel entblößten Organ in einer so Insulten ausgesetzten Gegend, wie die Mundhöhle. Sollte etwa das Tumorgewebe durch eine — entzündlich entstandene — Lücke an der Basis des damals noch kleinen Tumors allein hindurch gewuchert und so seines Schleimhautüberzuges verloren gegangen sein? M. gibt für das Fehlen der Mucosa eine andere Erklärung, die wir weiter unten besprechen wollen.

Die Gegenwart glatter Muskelfasern in dem Minskischen Polypen hält v. Mikulicz für „eigentümlich". Erklärt wird sie aber doch relativ leicht, sobald man sich der Minskischen Ansicht nicht anschließt, daß sie nicht von Gefäßmuskulatur stammten, was doch immerhin möglich ist, wenn das Mikroskop auch keinen direkten Zusammenhang aufdeckte. Andererseits enthält ja der Oesophagus glatte Muskelfasern, auch in der Schleimhaut als Muscularis mucosae. Wir dürfen uns also nur zu der Annahme bekennen, daß dieser Polyp vom obersten Teil des Oesophagus ausginge, von der Grenze von Pharynx und Oesophagus, um das Vorkommen glatter Muskelfasern erklärlich zu finden. Besondere Wichtigkeit erhält dieses Moment in der Frage der Pathogenese unserer Polypen, wie wir unten näher auseinanderzusetzen haben.

Wir müssen also bei dem Minskischen Polypen die Entstehung aus dem obersten Teil des Oesophagus, vielleicht aus dem Übergang dieses Organs in den Pharynx als möglich zugeben.

Bei den anderen publizierten Fällen weist lediglich der Sitz des Stiels auf mehr oder weniger große Wahrscheinlichkeit der Entstehung aus dem Pharynx hin. Es wird da als Insertionsstelle des Tumorstieles von Scheider, Rokitansky, Arrowsmith, Middeldorpf, Foucher, Fletcher Ingals, Mac Load, Lowe, Aplavin, Tsakyroglous, Schendrikowski, M. Schmidt (im Fall Nr. 16), Bréhon der Pharynx, und zwar die vordere Wand desselben dicht unterhalb der Incisura interarytaenoidea oder neben und unterhalb der Plica ary-epiglottica angegeben, einige wenige nur sprechen vom Oesophagus oder der Grenze von Oesophagus und Pharynx.

Im allgemeinen spricht die Insertionsstelle der Polypen, auch der an der hinteren Wand des Hypopharynx inserierenden für ihre Ableitung aus dem Pharynx, man kann sie mit v. Mikulicz, da sie aus dem untersten Teile dieses Organs entspringen, im Gegensatz zu den Polypen der oberen Pharynxteile (Pars nasalis und oralis) wohl am besten als Hypopharynxpolypen bezeichnen.

Endlich scheint mir noch ein Umstand für die Provenienz unseres großen Polypen vom Pharynx und seine den ausgesprochenen Kehlkopf-Lipomen gleiche Dignität zu sprechen: Seine Incongruenz mit den sonst im eigentlichen Oesophagus beobachteten Tumoren. Sehen wir von den Carcinomen dieses Organs als für diese Frage irrelevant ab, so finden wir im Oesophagus, abgesehen von älteren Beobachtungen (Pringle, cf. oben; Sussius, Schmieder, Vater, de Graef, siehe bei Minski), bei denen es sich um polypöse Fibrome oder „Steatome" gehandelt haben soll, vor allem Myomata laevicellularia beschrieben: Coats (48), Fagge (49), insbesondere Virchow (50) und Eberth (51); dann von Blagiechienski (52) ein Fibromyom zwischen Diaphragma und Magen, von Targett (53) ein carcinomatös infiziertes Fibrom oberhalb eines Carcinoms (wohl nur als irritativer, sekundärer Polyp anzusehen), von Schartz (54) ein submucöses Fibrom hinter dem linken Bronchus, von Weigert (55) ein Adenom, von Glinski (56) ein Myo-Sarcomyxom und von Wolfensberger (57) (Hanau) ein Rhabdomyom.

Niemals findet sich hier ein Lipom oder auch nur Lipofibrom erwähnt und die Fibrome sind spärlich und nicht einwandsfrei.

Umgekehrt haben wir in Pharynx und Mundhöhle öfter Lipome beobachtet. Beweise dafür liefern die oben citierten Fälle von Careno, Cheval und Busch. Künne hat nach Moritz Schmidt 49 Fälle

von Lipom der oberen Luftwege zusammengetragen, von denen 3 in der Nase, 36 im Munde, 3 im Schlund und 7 im Kehlkopf saßen.

Kurzum, wir constatieren eine große Neigung des obersten Teiles der Rachenschlundhöhle, eine äußerst geringe Neigung des Oesophagus zur Lipomentwicklung.

Um noch einen Augenblick bei den anatomischen Verhältnissen der Kehlkopflipome zu verweilen, so möchte ich auf die eigentümliche Tatsache aufmerksam machen, daß von den 15 Fällen nur ein einziger nicht an der Schleimhaut des Vestibulum laryngis, also den ary-epiglottischen Falten, der Epiglottis und des Sinus pyriformis inserierte: der Fall Zoalberg, der „aus dem rechten Sinus Morgagni" stammte. Nähere anatomische Details fehlen leider in dem Referate, vor allem ist die Art und Weise, wie dies constatiert wurde, nicht angegeben. So ist es mir unmöglich, diesen Tumor, der sicher eine Sonderstellung einnimmt, näher charakterisieren und klassifizieren zu können. Wir möchten aber als wahrscheinlich hinstellen, daß er den Lipomen des Vestibulum laryngis nicht ohne weiteres zugesellt werden sollte.

Andererseits scheinen die Fälle von Roe und Cheval wiederum diesen Lipomen nahe zu kommen.

Die Frage nach der

Pathogenese

der Kehlkopf- und Hypopharynxtumoren hängt innig mit dem anatomischen Bau zusammen. A priori dürfen wir wohl annehmen, daß sie ihren Ursprung, da sie stets submucös entwickelt sind, vom submucösen Bindegewebe nehmen. Sie finden sich stets an den Stellen, wo die Schleimhaut der Unterlage locker angeheftet ist: Außenseite der Epiglottis, ary-epiglottische Falten, hintere Wand des Kehlkopfes und vordere Wand des Hypopharynx, die alle, wie die anatomische Einleitung ergibt, durch diese Sonderheit der Schleimhaut ausgezeichnet sind. Wir nehmen für die Genese von Lipomen die Praeexistenz von Fettgewebe als notwendig an. Ribbert sagt pag. 132 seiner Geschwulstlehre, daß die Vorstellung, daß die Tumoren aus beliebigen, in Fettzellen sich umwandelnden Bindegewsbezellen entstehen könnten, lediglich theoretisch konstruiert sei und keinerlei Grundlage habe. Nun finden wir, wie ich schon in der Einleitung angab, allerdings über das normale Vorkommen von Fettgewebe im Larynx und Cavum pharyngo-laryngeum keine Angaben, aber die citierte Figur in Merkels topographisch-anatomischem Handbuche zeigt submucöses Fettgewebe und verschiedene Kehlköpfe, die ich daraufhin untersucht habe, zeigten dasselbe Verhalten. Hiermit fällt auch eine, übrigens durch nichts

bewiesene und von uns sonst nirgends verzeichnet gefundene Behauptung, die Bukofzer (Die Krankheiten des Kehlkopfs, Berlin 1903) aufstellt, wenn er da pag. 135 sagt: „Da basales Fettgewebe an den Stellen der Lipom-Entwickelung normaliter nicht vorhanden ist, so nimmt man an, daß sie durch fettige Degeneration aus Fibromen sich bilden (Grünwald)." Seifert sagt, daß solche Neubildungen ihren Ausgangspunkt aus dem submucösen Zellgewebe nehmen und, was besonders hervorgehoben werden muß, aus solchen Stellen desselben, die normal fettarm sind."

Von den Kehlkopflipomen weist nur der Fall v. Bruns ein Vorhandensein des Tumors schon „in der frühesten Kindheit" auf, und der Fall E. Wagner betraf ein 13jähriges Mädchen, alle andern Fälle sind erst bei ausgewachsenen Menschen beobachtet. Ebenso verhält es sich mit den Hypopharynxtumoren, die sogar oft in hohem Alter erst zur Kenntnis der Kranken und des Arztes kamen. Eine Ausnahme macht nur der Fall von Moritz Schmidt, bei dem es sich um ein halbjähriges Kind handelte, und der Holtsche Kranke, der eine leichte Behinderung beim Schlucken hatte, solange er denken konnte.

Natürlich spricht alles dies nicht gegen congenitale Veranlagung der Tumoren. Minski sagt sehr richtig, daß geringfügige Behinderungen, wie sie die Hypopharynxpolypen nachgewiesenermaßen lange Zeit machen, um so leichter übersehen werden konnten, als die Träger solch einer angeboren gedachten Geschwulst das Gefühl freien und ungehinderten Schluckens ja überhaupt nicht haben konnten.

Irgend welche irritative, entzündliche Ursachen können wir wohl bei allen Fällen ausschließen. Es ist weder je etwas davon in der Anamnese erwähnt, noch bei der Autopsie in vivo oder mortuo gefunden. Middeldorpf denkt an eine Hypertrophie der Schleimhautdrüsen und quere Faltenbildung in Verbindung mit der mechanischen Wirkung des über den Kehlkopf gleitenden Bissens. König läßt diese Möglichkeit dahingestellt. Delbet nimmt sie nach Bréhon bestimmt an. Es ist ja sehr verlockend, ein irritatives Moment bei einer so vielen Reizen ausgesetzten Gegend anzuschuldigen. Aber meistens sind es doch andere Tumoren, als gerade Lipome oder Fibrolipome, die derartigen Reizen ihre Entstehung verdanken.

Ein Hauptvertreter der Ansicht eines congenitalen Ursprungs der Hypopharynxpolypen ist Minski. Er gibt eine ausführliche Abhandlung, in der er auf die komplizierten Entwickelungsvorgänge dieser Gegend eingeht und speziell aus dem anatomischen Bau der Hypo-

pharxnxpolypen wenigstens eine Ahnlichkeit mit anderen congenitalen Tumoren und speziell mit Kiemenbogen herauszufinden sucht.

Wir haben zwei Möglichkeiten scharf zu trennen: die congenitale Anlage unserer Tumoren und die schon congenitale Entwickelung derselben. Nur letztere zieht Minski in den Bereich seiner Erwägungen. Daß eine congenitale Anlage sowohl der Kehlkopflipome, als der Hypopharynxpolypen möglich, ja wahrscheinlich ist, können wir nach dem jetzigen Stand der Onkologie und den Erfahrungen über ähnliche Tumoren an anderen Körperstellen ohne weiteres annehmen. Die Isolierung von Fettgewebskeimen in der Embryonalzeit, ja auch noch extrauterin, aber doch wohl im jugendlichen Alter, ist bei den komplizierten Entwickelungsvorgängen im Hypopharynx ohne weiteres als möglich hinzustellen. Wann und warum die Keime sich aber dann zu Tumoren entwickelt haben, das können wir ohne weiteres kaum eruieren. Doch aber dürfen wir annehmen, daß bei der Entfachung der den Keimen innewohnenden Proliferationskraft die diese Gegend treffenden Reize eine Rolle spielen, deren Summierung erst im mittleren oder höheren Alter die Entwickelung der Tumoren anregte. Diese Ansicht entspricht den anamnestischen Erhebungen bei fast sämtlichen Fällen. Minski macht allerdings auf die Möglichkeit aufmerksam, daß die Störung erst in dem Augenblick beginnt, in welchem infolge beschleunigten Wachstums des Polypen ein Mißverhältnis zwischen seinem Querschnitt und jenem der umschließenden Speiseröhre sich ausbildet, infolge späterer Infiltrationsvorgänge die „elastische Reckung" des Tumors an Intensität verliert, oder endlich die begleitende Erweiterung der Speiseröhre auf Grund von Hyperaemie, Hypertrophie oder Infektion und Ähnlichem in relative Verengerung sich umkehrt." Das ist ohne weiteres zuzugeben, beweist aber für congenitale Entwickelung gar nichts.

Wir dürfen also für die Lipome die Entwickelung aus versprengten resp. isoliert gebliebenen Fettgewebskeimen als wahrscheinlich hinstellen. Wie verhält es sich aber mit den komplizierter gebauten Hypopharynxpolypen, die sich einerseits durch ihre Gestalt, andererseits durch das Vorkommen elastischer Fasern, glatter Muskelfibrillen und einen komplizierten Schleimhautüberzug charakterisieren? Nach unseren oben gemachten Ausführungen, nach denen wir die Gestalt, den größeren Gehalt an Bindegewebe und elastischen Fasern, den festeren Zusammenhang mit der Schleimhaut nur als Folge der einzigartigen Insertion dieser Polypen und der daraus resultierenden Insulte, denen sie ausgesetzt werden, erklären, nach denen wir nur einen quantitativen, keinen qualitativen Unterschied von den Kehlkopf-

lipomen gefunden haben, können wir nicht anstehen, die Pathogenese dieser Polypen ebenfalls in einer Keimverlagerung, genau wie die der ausgesprochenen Lipome zu suchen.

Minski geht allerdings weiter. Ihm spricht zunächst für congenitale Veranlagung, worunter er schon congenitale Entwickelung versteht, die Form des Polypen. Im Vergleich mit den besonders im Nasenrachenraum vorkommenden und von Arnold (42) näher charakterisierten, auf abnorme Keimanlagen zurückgeführten Polypen meint er, daß „den in der Entwickelungsperiode tätigen, zur Stunde kaum qualifizierbaren Kräften, mittels deren die Keimblätter und deren Mesenchym pathologisch in- und durcheinander geschoben werden, zu gleicher Zeit, als ebenso wichtig, die Rolle zugeteilt scheint, Gestalten hervorzubringen, die unseren Polypen täuschend ähnlich sind, beutel-, flaschen- oder birnförmige, also im Längsmesser, gewöhnlich auch im Quermesser, bevorzugte Auswüchse, deren Stiel relativ dünn und deren Querschnitt im mittleren und unteren Drittel am größten ist.“ Minski leugnet also jeglichen Einfluß der Schwere und der die Tumoren in die Länge ziehenden Muskelarbeit des Schlundkopfes und der Speiseröhre. Er meint, daß für denjenigen, welchem die congenitale Veranlagung unerwiesen erscheine, eine breitbasische, sich nach unten entsprechend der Enge der Speiseröhre trichterförmig verschmächtigende Form der Polypen resultieren müsse. Dem gegenüber muß man doch wohl sagen, daß der Umstand, daß z. B. bei unserm Polypen der Stiel lediglich aus ausgezogener Schleimhaut bestand, für eine deutliche Einwirkung der oben ausgeführten mechanischen Ursachen spricht, daß andererseits die Speiseröhre ein so leicht dilatierbares Organ ist, daß von einer natürlichen Enge, die die Form eines wachsenden Neoplasmas wesentlich beeinflussen könne, nicht gesprochen werden kann.

Weiterhin will Minski eine, auch über die Grenzen des Polypen, ja bis zur Cardia hin gefundene Weite, endlich eine in anderen Fällen beobachtete Verengerung, Hypertrophie, Atrophie, Dilatation des Oesophagus „abseits vom Polypen“ als Beweis für congenitale Anomalien heranziehen. Dagegen kann man nun ohne weiteres nichts anderes anführen, als daß diese Dinge einwandsfrei nirgends erwiesen sind, wie die Krankengeschichten lehren; speziell ist in seinem Fall nicht davon die Rede. Wohl sind derartige Veränderungen bei echten Oesophaguspolypen weiter unterhalb beobachtet, aber nie bei den Hypopharynxpolypen in einer Weise, die nicht mechanisch und als sekundär erklärt werden könnte.

Den zwingendsten Beweis für seine Ansichten glaubt Minski

aus der anatomischen Struktur der Polypen führen zu können. Wir haben oben schon die anatomischen Details seines Falles referiert. Es erübrigt noch zu erwähnen, daß er die rote Blutkörperchen führenden Spalträume, in denen er ein Endothel durchweg vermißte, mit congenital veranlagten Lücken ähnlicher Art in der Milz und die Beimengung von Fett mit den lipomatösen Teilen sicher congenitaler Tumoren, sacraler Myelomeningocelen, Teratomen etc. in Parallele bringt. Daß die rote Blutkörperchen führenden Lücken entzündlichen Reizungen ihr Dasein verdanken, leugnet er absolut. Dagegen spricht auch das Vorhandensein dieser Lücken rings um ein Gefäß, wobei die äußere Hülle der Blutkörperchen nicht etwa von Bindegewebe, sondern von glatter Muskulatur gebildet wird, so daß die Deutung der Lücke als adventitieller Lymphraum ausgeschlossen ist. Mir scheint aber, daß Minski in der Deutung seiner mikroskopischen Befunde etwas zu weit geht. So will er, trotzdem die von Fettgewebe und roten Blutkörperchen ausgefüllten Lücken höchst unregelmäßiger Gestalt sind, trotzdem die reichlichen Gefäße keine regelmäßige Anordnung verraten lassen, an eine Ähnlichkeit mit Kiemenorganen denken und deutet ziemlich unumwunden an, daß ihm schließlich die Erklärung der Polypen als abnorme Schlundbogen, wenn nicht gar als kompakt gebliebene eigentliche Speiseröhre nicht ohne Berechtigung scheint. Ich glaube, es ist müßig, Minski auf dies Gebiet zu folgen.[1]) Ich möchte nur eins als meines Erachtens vernichtenden Gegenbeweis zu seinen Ausführungen citieren: Das Fehlen jeglichen Epithels, jeglichen Abkömmlings des Ectoderms in seinem und in den anderen Fällen. Damit fällt auch der von ihm sehr beliebte Vergleich mit den von Arnold zusammengestellten und auf abnorme Keimabschnürungen zurückgeführten oberen Rachenpolypen. Müssen wir nicht bei Abkömmlingen der Kiemenbogen etwas derartiges verlangen? Minski allerdings will gerade das Fehlen des Schleimhautüberzuges bei seinem Polypen als Beweis gegen die Einwirkung eines entzündlichen Reizes, der höchstens die Schleimhaut an einer Stelle zerstört und nicht die tieferen Schichten allein zur Wucherung gebracht haben würde, und für congenitale

1) Wenn Minski seinen Tumor wegen der blutführenden Hohlräume Angiomen oder erectilen Tumoren Virchows anreihen will, so hält dieser Vergleich sicher nicht stand. Angiome in dieser Polypenform sind etwas enorm Rares. Jedenfalls geben die wirklich im Pharynx beobachteten Angiome ein ganz anderes Bild, das Bild eines diffus infiltrierenden, flachen Tumors, cf. Lichtwitz: Angiome du pharynx; communication faite à la société d'otologie et de laryngologie de Paris, 5. avril 1895; Wolfenden, Brit. med. journal. 1887.

Entstehung des Tumors benutzen. In Bezug auf ersteren Punkt können wir ihm ja auch ohne weiteres folgen, aber für congenitale Entwickelung dürfte das kaum sprechen.

Nur eine Beobachtung macht uns stutzig. Es ist diejenige von Sydney Jones, der in einem Lipom, das von der rechten ary-epiglottischen Falte gestielt entsprang, eine kleine, mit geschichtetem Plattenepithel ausgekleidete Cyste fand (Fall 2 unserer Liste der Kehlkopflipome). Wir müssen hier die Möglichkeit zugeben, daß mit diesem Einschluß das Epithel eines Schlundbogens gefunden ist. Andererseits ist aber auch eine Abschnürung aus dem Kehlkopfschleimhautepithel möglich. Im allgemeinen tragen die Kiemengangscysten ja Flimmerepithel, und zwar cylindrisches. Ein Paradigma dieser Art findet sich z. B. in der Mitteilung von Gsell (43) über eine congenitale Flimmerepithelcyste im Sinus pyriformis bei einem 1½jähr. Kinde, das von der Geburt an Dysphagie zeigte. Dieselbe lag unter der Schleimhaut des linken Sinus, war einkammerig mit bindegewebigem Balg, der auch hier und da Fett und elastische Fasern enthielt, und mit einer inneren Auskleidung von geschichtetem, kubischem oder cylindrischem Flimmerepithel, das stellenweise durch geschichtetes Plattenepithel ersetzt war. Gsell glaubt, daß die Cyste ihren Ursprung einer mangelhaften Rückbildung im Bereich des vierten Kiemenganges oder genauer der vierten inneren Kiemenfurche verdankt. Also Plattenepithel kann hier immerhin auch vorkommen.

Doch möchte ich mich eher der Deutung zuwenden, daß es sich um einen sekundären Einschluß von Epithel des Hypopharynx handelt. Ein strikter Beweis für diese Ansicht ist allerdings schwer zu führen.

Beziehung der Lipomatosis pharyngis zu tiefgelegenen Halslipomen.

Eine besondere Beachtung verlangt in unserem Falle die Tatsache, daß etwa 10 Monate vor der ersten der von uns vorgenommenen Operationen ein Lipom am Halse exstirpiert wurde. Leider konnte mir Herr Kollege Petridis nähere Einzelheiten über den Fall nicht mitteilen, da keine Krankengeschichte existierte. Soweit er sich erinnerte, war es ein tiefes Halslipom, über faustgroß, das zum größten Teil stumpf exstirpiert werden konnte. Die Narbe der Operation ist auf der Abbildung deutlich zu sehen. Sie ist tief eingezogen, die Haut hier der Schleimhaut des Schlundes verwachsen, so daß bei irgend welchen Anstrengungen die ganze Stelle sich her-

nienartig aufbläht. Es bestand also ohne Zweifel hier noch ein submucöses Pharynxlipom, das als Halslipom imponierte und wegen seiner oberflächlicheren Lage zuerst als Ursache der Schlingbeschwerden angesehen und daher exstirpiert wurde. In der Tat bewirkte diese Operation eine Besserung der Beschwerden, die erst nach einem halben Jahre wiederkehrte und erst jetzt auf den natürlich schon lange vor der Operation bestehenden Polypen aufmerksam machten. Es ist selbstverständlich, daß ein Organ, von dem Druck eines solchen Tumors befreit, zunächst in seinen Funktionen wenigstens für das Gefühl eines Kranken wieder relativ normal wirkt, auch wenn noch eine andere Ursache besteht, die zur Funktionsstörung mit beigetragen hat; ebenso begreiflich ist es aber, daß die andere Ursache, hier die nach innen sich breit machende Lipomatosis und Polyposis mit der Zeit wieder für den damit Behafteten Störungen mit sich bringt.

Es ergibt sich hier eine interessante Beziehung der Lipomatosis des Hypopharynx zu den tiefen Halslipomen, auf die, soweit ich sehe, bisher kaum aufmerksam gemacht ist. Ich finde nur im Traité de chirurgie von Duplay-Reclus (Artikel: Maladies du cou von Ch. Walther) eine Andeutung, wonach Taylor (Med. Times and Gaz. 1876 vol. II pag. 610) tiefe Halslipome im peripharyngealen Bindegewebe beschrieben hat. Wir haben bekanntlich zunächst zwei Arten der tiefen Halslipome zu unterscheiden. Einerseits die diffusen, infiltrierenden, zweitens die abgekapselten. Die ersteren sind im wesentlichen stets kombiniert mit anderen Lipomen als symmetrische, multiple Lipome (Madelungscher Fetthals) und sind als solche zwischen Trachea und Speiseröhre, Kehlkopf und Pharynx, letzterem und Wirbelsäule beobachtet, aber stets nur als Fortsätze der in der Hauptsache subcutanen Tumorentwickelung (cf. Goebel: Über multiple Lipome. Centralbl. f. pathol. Anat. etc. Bd. VI) Es ist natürlich, daß hier auch Dysphagie und Dyspnoe beobachtet wurden. Langer (44) z. B. sagt von einer derartigen 55jähr. Patientin, daß sie seit 2 Jahren an Atem- und Schlingbeschwerden litt. Beim Essen hatte sie das Gefühl, als bliebe ihr etwas im Halse stecken. Bryk (45) erwähnt, daß die „Halsgeschwulst dem Kranken Dysphagie und Atemnot und in letzter Zeit während des Schlafens Erstickungsanfälle verursachte. Die Ausschälung war erschwert durch das Eindringen der Fortsätze des Lipoms zwischen Kehl- und Schlundkopf, die Muskelbündel der Regio submaxillaris, insbesondere zwischen Kehlkopf- und Halsgefäße.“ Dennoch „unterlag es keinem Zweifel, daß der Ausgangspunkt des Lipoms das mächtige, durch Einlagerung

von Fettgewebe ausgezeichnete Zellstofflager der hinteren Nackenregion gewesen ist."

Die zweite Form dieser Halstumoren, die abgekapselten, wirklich tiefen, d. h. in der Tiefe entspringenden Lipome sind möglicherweise noch seltener als die erste Form. Plettner gibt in seinem „Beitrag zur Kenntnis der tiefgelegenen (subfascialen) Lipome" (Halle 1889) von den uns hier allein interessierenden, hoch am Halse gelegenen Lipome (an tiefen, in der Fossa supra-clavicularis und unter der Clavicula gelegenen Lipomen erwähnt dieser Autor acht) nur folgende zwei Fälle: 1. König (Lehrbuch I, p. 522) operierte ein Lipom der tieferen Schichten des Halses, welches „von dem Raum zwischen Zungenbein und Kehlkopf ausging." 2. Taylor (Transactions of the pathol. soc. XXVIII): Vierjähriges Mädchen mit einem Lipom des Halses, welches, vor der Wirbelsäule sitzend, um Oesophagus und Trachea nach beiden Seiten herumgewachsen war, so daß es anfänglich für eine Struma gehalten, später wegen Verdachtes auf Abscess verschiedentlich punktiert worden war. Tod an Erstickung, ohne daß eine Operation gewagt worden wäre. (Offenbar identisch mit dem im Duplay-Reclusschen Handbuche erwähnten Falle Taylor).

Außerdem finde ich nur noch einen Fall, der dem unsrigen aber ganz gleich zu sein scheint. Hannecart (46) behandelte einen 35jähr. Tagelöhner an einer weichen, höckerigen, mobilen und irreduciblen Geschwulst von der Größe des Kehlkopfes eines Neugeborenen an der linken Vorderseite des Halses. Bei der Inspektion des Pharynx sieht man eine abgerundete, orangengroße Geschwulst, die ganze Seitenwand bis zur Mittellinie verdrängend. Die von Depage vorgenommene Operation ergab multiple Lipome, welche sich unter der mittleren Aponeurose im blättrigen parapharyngealen Zellgewebe entwickelt hatten. Der Fall steht offenbar unseren polypösen Lipomen sehr nahe, wenn er nicht überhaupt denselben gleich ist, was aus der Überschrift des Artikels hervorzugehen scheint. Ähnlich mag es sich bei einem von Milligan (47) schon als pharyngeales Lipom bezeichneten Tumor verhalten haben. Derselbe wurde durch seitliche Incision bei einer 37jähr. Frau entfernt, die seit 1—2 Jahren an Dyspnoe litt. Es fand sich eine große, eiförmige, weiche Schwellung an der hintern Wand der linken Pharynxseite von dem Gaumensegel an bis hinunter zum Larynx. Dieser Tumor steht einerseits ebenso, wie wohl der von König operierte, den echten Kehlkopflipomen sehr nahe, andererseits bildet er schon den Übergang zu Lipomen, die öfter in den oberen Teilen des Pharynx und der Mundhöhle und speziell den Backentaschen beobachtet sind.

Sei dem, wie ihm sei. Jedenfalls beweist unser Fall und der Hannecart'sche unzweideutig, daß man bei tiefen Halslipomen sehr wohl an einen parapharyngealen Ursprung und an eine Komplikation mit Pharynxpolypen denken muß.

Symptomatik, Diagnose, Prognose.

Die beistehende Tabelle der bisher bekannt gewordenen Lipome und lipo-fibromatösen Polypen des Hypopharynx gibt eine kurze Übersicht über die wesentlichen, dabei beobachteten Einzelheiten. Über Symptome, Diagnose und Prognose der Errkrankung ergeben sich keine wesentlich neuen Gesichtspunkte. Die jetzt von allen Ärzten verlangte Kenntnis der laryngoskopischen Untersuchung wird in allen Fällen, wo der Tumor den Kehlkopfeingang an irgend einer Stelle überragt, denselben leicht entdecken lassen. Die Beschwerden des Kranken weisen immer auf den Rachen, Speiseröhre oder Kehlkopf hin. Die lediglich den Kehlkopf einnehmenden Lipome führen neben Atembeschwerden und Veränderungen der Stimme nur selten zu Dysphagie. Letztere ist nur im Falle v. Bruns und den beiden Fällen Mc. Brides notiert. Im ersteren Falle erklärt die Größe des Tumors leicht dies Symptom, in dem einen Falle Mc. Brides (Tabelle No. 4) die Beweglichkeit der feingestielten Geschwulst und im zweiten Falle dieses Autors der Sitz des Tumors auf Zungenrücken und Vorderwand der Epiglottis. Bei den Hypopharynxpolypen prävalieren im Gegensatz zu den Kehlkopfgeschwülsten die Schlingbewerden.[1]) Immer werden flüssige Speisen besser als feste geschluckt, was ja leicht erklärlich ist. Atembeschwerden sind meist vorhanden und werden durch die Verlagerung der Geschwulst auf den Kehlkopfeingang horvorgerufen. Im Falle sie fehlen (Fall Minski, Annandale, M. Schmidt, Lennander, Bréhon), wird das durch die Dünnheit des Stieles, der neben der Glottis genügend Raum hat, ohne weiteres verständlich. Auch die von Foucher beobachtete Ventilwirkung der Geschwulst ist leicht zu begreifen. Als charakteristisch für das Kehlkopflipom ist schon mehrmals die Inkongruenz zwischen der Größe des Tumors und der Geringfügigkeit der Atembehinderung hervorgerufen. Auch unser Tumor erstaunte uns durch dies Symp-

1) Nach Pussacq-Larcebau sind die Tumoren, die hinten und seitlich sitzen, Ursache einer Dysphagie, analog ihrem Volumen, während die vorderen große Dimensionen annehmen können, ohne die geringste Behinderung des Schluckens; in diesem Falle sind die Atembeschwerden, Husten und Dyspnoe prädominierend. Dem müssen wir entschieden widersprechen. Es ergibt sich absolut keine Regelmäßigkeit der Symptome nach der Insertion des Tumors.

tom. Die von v. Bruns beobachtete Verbreiterung des Kehlkopfes durch die Geschwulst ist natürlich auch für die Erhaltung der normalen Atmung günstig, doch ist dieselbe sonst nirgends notiert. Unser Fall hatte einen relativ sehr großen, aber nicht abnorm breiten Larynx. Ebenso erstaunt uns die Tendenz zum Recidiv. Dasselbe ist aber wohl stets aus mangelhafter Operation und Zurücklassen von Tumorteilen oder aus neben dem großen bestehenden und zuerst übersehenen, kleinen isolierten Tumoren zu erklären. Wir waren bei unserer zweiten Operation erstaunt über die große submucöse Tasche, die nach Exstirpation des Lipoms geschaffen war, und glaubten sicher, alles radikal entfernt zu haben. Trotzdem waren noch kleine Tumoren zurückgeblieben, die allmählich an Größe zunehmen.

Die Diagnose des Hypopharynxpolypen ist bei seinem versteckten Sitz, falls keine Tumoren am Kehlkopf vorhanden sind und falls er nicht durch Würgbewegung oder Hustenstoß in die Höhe kommt, um vieles schwieriger als die der Kehlkopflipome, da sie dem Auge mit dem Spiegel nicht gut sichtbar gemacht werden können und das Oesophagoskop in diesen hohen Regionen kaum schon zur Klarheit beitragen wird. Immerhin ist es möglich — bisher ist meines Wissens kein derartiger Fall oesophagoskopiert —, daß dasselbe auch hier zur genaueren Diagnose führt. Jedenfalls trägt die Anamnese viel zur Stellung der Diagnose bei. Eine Verdickung des oberen Halsteiles ist sehr selten beobachtet. Nur der Fall Aplavin und Schneider wies eine deutliche Verbreiterung des Halses in der Kehlkopfgegend auf. In unserem Falle konnten wir weder per adspectum noch per palpationem einen Unterschied im Niveau des Halses konstatieren, wenn der Tumor außerhalb oder in der Speiseröhre lag.

Das Typische für unsere Polypen ist das Hinausschnellen derselben bei Würgbewegungen; wir vermissen dies Symptom allerdings in einigen Fällen, in denen dann auch die Diagnose in vivo nicht gestellt wurde (z. B. Arrowsmith, Rokitanski), in anderen war der Tumor als Fremdkörper im Halse dem Patienten stets fühlbar und dem Arzt entweder nach einfachem Hinabdrücken der Zunge oder laryngoskopisch gut sichtbar. Den Worten v. Mikulicz' (in Heymann's Handbuch der Laryngologie und Rhinologie Bd. II p. 366): „Bei diesen Geschwülsten ist es oft sehr schwer, den Ausgangspunkt festzustellen. Sie imponieren leicht als solche, welche vom Kehlkopfinnern ausgehen. Namentlich bei der Spiegeluntersuchung ist dieser Irrtum leicht möglich, da die große Geschwulst ihren Ursprung völlig zu verdecken pflegt.... Fast alle Tumoren

dieser Gegend verdecken einen großen Teil des Kehlkopfeinganges; man ist oft genug erstaunt, daß die Patienten dadurch in ihrer Atmung verhältnismäßig wenig gestört sind. Doch kommt es auch bei diesem Ausgangspunkt gar nicht selten zu plötzlichen und manchmal tödlichen Erstickungsanfällen. Die Schluckbeschwerden treten bei diesem Sitze meist in den Hintergrund, können aber auch erheblich werden. Häufiger finden sich Störungen beim Sprechen, und zwar meistens der bereits früher erwähnte unreine „scheddernde" Stimmklang"; diesen Worten v. Mikulicz können wir voll und ganz beipflichten. — Doch ist die Diagnose trotz der Schwierigkeiten, wenn gestellt, wohl immer richtig gestellt, soweit eben die Fälle publiziert sein mögen. Gewiß beweist z. B. der Fall Careno die Schwierigkeiten der Diagnose. Auch die Digitaluntersuchung trägt nur selten (Fälle von Aplavin, Minski, Lowe) zur sicheren Feststellung des Ortes der Tumor-Insertion bei, wenn dies durch den Spiegel nicht möglich war. Charakteristisch ist das scheinbare Hinunterschlucken der Polypen, das vor der Verwechselung mit Kehlkopfgeschwülsten, wenn es vorhanden ist, schützen dürfte.

Ein Symptom, das auf einen Tumor zwischen Larynx und Wirbelsäule schließen läßt, nämlich das Vornübergeneigt-Tragen des Kopfes, ist nur einmal beobachtet, im Falle Mac Load. Hier erklärt es sich wohl ungezwungen aus dem zufälligen Sitz der Tumor-Hauptmasse an der engen Stelle hinter dem Ringknorpel. Da der Tumor orangengroß und rund war und breitbasig aufsaß, wird dieser Sitz verständlich. In den übrigen Fällen dürfte die Hauptmasse der Geschwulst so tief in der Speiseröhre situiert gewesen sein, daß zwischen Kehlkopf und Wirbelsäule nur der dünne Stiel lag, der zu wenig Platz einnahm, um das obige Symptom hervorzurufen.

Über die Aufschlüsse, welche die Oesophagussonde gibt, ist nichts Besonderes zu sagen, da dieser diagnostische Faktor wenig in Erwägung gezogen ist. Meist machte das Heraustreten des Tumors aus dem Munde oder in den Rachen und das nachherige Verschwinden desselben die Diagnose so sicher, daß auf Sondierung verzichtet wurde. In den wenigen Fällen, in denen die auf unbekannter Ursache beruhenden Stenosensymptome zur Sondierung anregten, drang die Sonde ohne weiteres in den Magen (Charles Bell). Middeldorpf fühlte mit ihr rechts ein Hindernis im Schlunde, die Sonde ging aber anstandslos tiefer.

Näheres hierüber ergibt sich aus den Ausführungen Minskis, woselbst auch die Differential-Diagnose gegenüber Carcinom und Divertikel so besprochen ist, daß dem nichts zuzufügen zu sein dürfte.

Die Prognose ist, falls das Leiden einmal erkannt ist, sowohl bei Kehlkopflipomen, als bei unseren Hypopharynxtumoren als absolut gut zu stellen. Die unglücklichen Ausgänge in einer früheren Periode dürften bei den vorgeschrittenen diagnostischen und therapeutischen Hilfsmitteln der Jetztzeit in jedem Fall zu vermeiden sein. Nur könnten sekundäre Komplikationen bei alten Leuten die Chancen einer etwaigen Operation vermindern oder das Allgemeinbefinden der Patienten, wenn dieselben erst im Zustand äußerster Schwäche ärztlichen Rat einholen. Gelegentlich haben Bronchopneumonien, Laryngitiden, selbst Lungenaffektionen die Prognose getrübt, besonders wenn die Patienten erst in diesem Zustand zur Operation kommen.

Die in der Literatur publizierten unglücklichen Ausgänge sind der Indolenz der Patienten, oder der mangelnden ärztlichen Technik zuzuschreiben, die es entweder an der nötigen Diagnose oder an der operativen Fertigkeit fehlen ließ, indem entweder nur symptomatisch durch Tracheotomie oder Sondierung behandelt wurde, oder indem, wie im Fall Dubois, der Patient im Laufe der Operation selbst an Suffocation zu Grunde ging. Wir dürfen uns der Hoffnung hingeben, daß die Folgezeit derartige unglückliche Ausgänge zu vermeiden wissen wird.

Therapie.

Bei den therapeutischen Bestrebungen haben wir streng zwischen den Kehlkopflipomen und Hypopharynxpolypen zu scheiden.

Mit Ausnahme unseres einzigen Falles ist stets die Operation der Kehlkopflipome per vias naturales ausgeführt; entweder mit der galvanokaustischen oder kalten Schlinge, oder mit hackenförmigen Pincetten, mit der Schere, oder endlich durch submucöse Ausschälung. Soweit bekannt, sind die Resultate gute, wenn auch nicht immer eine Entfernung alles Kranken glückte. Daß zu dieser Operation so viele Sitzungen und ein so langer Zeitraum nötig sei, wie in den Fällen v. Bruns und Schrötter, ist wohl in der Jetztzeit bei Gebrauch des Cocains und der Ausbildung der endolaryngealen Technik nicht mehr anzunehmen. Der geübte Laryngologe wird selbstverständlich den Weg per vias naturales stets als den gegebenen betrachten. Bei Tumoren, die an der Außenseite der Epiglottis und im Sinus pyriformis sitzen, ist die Operation in dieser Weise ja auch wohl dem weniger Geübten ohne weiteres möglich. Erleichtert wird diese Technik durch die meist gestielte Form der Lipome. Aber auch bei weniger ausgesprochener Polypenform sind die Operationen mit der kalten oder galvanokaustischen Schlinge geglückt.

Nur in unserm Falle war eine endolaryngeale Operation, wenig-

stens in dem Stadium, in dem uns der Patient zu Gesicht kam, unmöglich, da die Tumoren ausgesprochen flach, submucös mit breiterer Basis als Spitze, bis zum Ventriculus Morgagni hinabragten. Ein so geübter Laryngologe, wie Herr Dr. Kornfeld, erklärte den Versuch einer Entfernung per vias naturales ebenfalls für ausgeschlossen. Da war die einzig gegebene Operation die Pharyngotomia subhyoidea nach Langenbeck. Die sonst nur in Frage kommende Laryngofissur gibt weder genügend Platz, noch gerade Zugang zum Vestibulum laryngis. In der Tat genügte die Pharyngotomia subhyoidea allen Anforderungen an eine gute Übersichtlichkeit des Operationsfeldes und bequeme Möglichkeit, in der Tiefe zu arbeiten. Bei dem Fehlen jeglicher Ulceration in der Tiefe ging auch trotz der Eröffnung einer an infektiösem Material so reichen Gegend die Wundheilung rasch von statten. Die vorausgeschickte Tracheotomie verhindert die zu fürchtende Aspirationspneumonie absolut, da sie eine feste Tamponade der Glottis von oben her gestattet, und der Operateur selbst von den immerhin nicht ganz sicher funktionierenden Tamponkanülen absehen kann.

Die operativen Maßnahmen bei den Hypopharynxpolypen gestatten schon eine größere Mannigfaltigkeit. Auch hier dürfte nach den in der Literatur niedergelegten Erfahrungen die Entfernung per vias naturales wohl am Platze sein. Koch trug den Polypen „ohne sonderliche Mühe und Blutung mittels starker, unter Leitung des Fingers hinter dem Kehlkopf tief in den Schlundkopf eingeführter Coopersche Scheere an seiner Wurzel, offenbar hart am Übergang in den Mutterboden“ ab. Dallas entfernte nur einen Teil des Polypen mittels durch die Nase eingeführter kalter Schlinge, so daß der Kranke doch nach 2 Jahren an Inanition starb. Mitteldorpf entfernte den Polypen etwa in seiner Mitte nach vorhergehender Ligierung, die aber offenbar nicht sehr wirksam war, mit dem Messer. Es entstand eine starke Haemorrhagie. Der zurückbleibende Rest der Geschwulst hat weiter keine Symptome gemacht, vielleicht weil er wesentlich — so gibt es wenigstens die Figur bei Middeldorpf wieder — aus dem angezogenen, aus Schleimhaut bestehenden Stiel bestand.

Laugier machte sich im Falle Foucher die Basis des Polypen dadurch gut sichtbar, daß er ihn mittels durch die Nase eingeführter Schlinge nach oben zog. Dann durchschnitt er den Stiel mit gekrümmter Scheere. Fletcher Ingals gebrauchte in mehreren Sitzungen den Ecraseur, Tsakyroglous ein stark gekrümmtes Messer. Moritz Schmidt torquierte den Stiel und schnitt ihn dann mit der Scheere durch. Lennander ligierte die Basis und benutzte

dann die galvanokaustische Schlinge. Bei Bréhons Fall versuchte der Operateur, Pierre, zuerst die kalte Schlinge, dieselbe durchschnitt aber den Stiel nur zum Teil, so daß mit dem Messer nachgeholfen werden mußte; Annandale benutzte den Ecraseur mit gutem Erfolg, Roeser torquierte einfach den Stiel und drehte ihn ab, Warren durchschnitt ihn mit einer langen gebogenen Scheere nach Ligierung.

Üble Zufälle sind mit Ausnahme des mehrerwähnten Falles Dubois bei diesen Operationen nicht angegeben, nur gelegentlich (Middeldorpf) Erstickungsanfälle während der Operation in der Tiefe des Mundes. Schendrikowski hat deshalb die praeliminäre Tracheotomie gemacht und dann den Tumor mit kalter Schlinge vom Munde entfernt.

Wir sind nach den operativen Erfahrungen, besonders, da eine Haemorrhagie nicht zu fürchten zu sein scheint — nur im Falle Middeldorpf ist eine starke Blutung, aber ohne daß sie deletäre Folgen gehabt hätte, notiert, — wohl berechtigt, die Operation per vias naturales als die Operation der Wahl bei unseren Hypopharynxpolypen zu erklären, und befinden uns hier in Übereinstimmung mit namhaften Autoren, z. B. v. Mikulicz und König. Die Vorbedingungen der Operation werden sein:

1. Möglichkeit, den Tumor gut zu fixieren. Derselbe muß also in den Mund, resp. vor die Zahnreihe gebracht werden können, entweder durch Würgbewegungen und Pressen des Patienten selbst, event. unterstützt durch vorheriges Einnehmen eines Brechmittels, oder durch Pressen von den Seiten des Halses aus. Die Fixierung wird durch Anschlingen oder Muzeuxsche Hacken oder Ähnliches bewerkstelligt.

2. Vermeidung von Erstickungsanfällen des Patienten während des Manipulierens im Munde. Der Tumor muß also einen relativ schmächtigen Stiel haben, um den aditus ad laryngem nicht zu sehr zu verengern.

3. Nicht zu großes Volumen des Tumors, um neben ihm im Munde noch arbeiten zu können.

Selbstverständlich ist, trotzdem die Erfahrungen der Operateure in dieser Hinsicht einige Nachlässigkeit verzeihlich erscheinen lassen könnten, nächstdem die Vermeidung einer Blutung unsere Hauptsorge, also Ligierung des Stumpfes vor dem Durchscheiden oder, was das Beste sein dürfte, Gebrauch der galvanokaustischen Schlinge, die auch vor Nebenverletzungen am besten schützt. Es ist selbstverständlich, daß wir zur Vermeidung der Reflextätigkeit des Schlundes ausgedehnten Gebrauch von Anaestheticis: Morphium und Cocain machen, dagegen wohl auf allgemeine Narkose verzichten werden.

Sobald der Kranke durch Zug am Tumor oder überhaupt durch die Dislocierung dieses in den Mund an starker Dyspnoe leidet, dürfte die Operation nicht ohne praeliminäre Tracheotomie möglich sein. Das scheint bei Schendrikowski der Fall gewesen zu sein, während der Kranke Aplavins schon tracheotomiert in die Klinik zur Radikaloperation kam. Die Tracheotomie kompliziert aber das Krankheitsbild schon sehr, auch ist sie nicht ohne Gefahr, wie die Erfahrung Arrowsmith beweist, der seinen Kranken allerdings wohl kaum bei der jetzigen ausgebildeteren Technik verloren hätte. Wenn wir unserem Kranken schon eine blutige Operation — die Entfernung vom Munde aus wird in den Augen des Publikums kaum als solche angesehen werden —, vorschlagen müssen, so glaube ich, tun wir besser, gleich zu einer Pharyngotomie zu schreiten, die uns klaren Einblick in die örtlichen Verhältnisse gibt und die Gefahr einer Haemorrhagie ausschließt.

Die Pharyngotomie ist bei Hypopharynxpolypen, soweit ich sehe, bisher viermal praktiziert. Zweimal die Pharyngotomia subhyoidea, von Aplavin und Gaudier, zweimal Pharyngotomia lateralis, von Mac Load und Goebel. Aplavin modifizierte die Pharyngotomia subhyoidea dadurch, daß er auch die Zungenbeinhörner beiderseits durchschnitt, um ohne Verletzung der Nervi laryngei einen breiteren Zugang zum Vestibulum laryngis zu schaffen. So konnte er den hühnereigroßen, mit daumendickem Stiele an der hinteren Kehlkopfwand inserierenden Hypopharynxpolypen gut entfernen, nachdem er vorher vergebens die von Middeldorpf verwendete Methode versucht hatte. Die Übersichtlichkeit des Operationsfeldes gewann dadurch, daß sich der Kehlkopf des 28jähr. Mannes direkt senkrecht zur Wirbelsäule und sein Eingang in das gleiche Niveau mit der äußeren Wunde stellen ließ.

Gaudier komplizierte die Pharyngotomia mediana — er machte eigentlich, wie Aplavin, richtiger gesagt, eine Pharyngotomia transhyoidea — durch eine Durchsägung des Zungenbeins und Incision zwischen Basis der Epiglottis und Zungenwurzel. Die Entfernung des Tumors geschah dann mit galvanokaustischer Schlinge. Den Vorteil dieser Operation sehe ich nicht recht ein. Ich habe dieselbe an der Leiche wiederholt und die Übersichtlichkeit des Operationsfeldes bei der Methode Gaudier (Schnitt zwischen Zungenwurzel und Epiglottis) und Langenbeck-Malgaigne (Schnitt zwischen Epiglottis und Schildknorpel) verglichen. Es ist nicht zweifelhaft, daß der letztere Schnitt dem Gaudierschen bei weitem überlegen ist. Durch den Schnitt zwischen Zunge und Kehldeckel sieht man sehr schlecht

das Vestibulum laryngis, auch wenn man die Epiglottis ganz scharf nach unten zieht. Jedenfalls waren auch die Folgezustände der Gaudierschen Operation nicht darnach angetan, zu einer Wiederholung derselben anzufeuern. Der Kranke verschluckte sich konstant, so daß er an Laryngitis erkrankte, 2 ½ Monate lang stimmlos war und mit Sonde ernährt werden mußte. Die Ursache dieser Erscheinungen ist wohl in mangelnder Funktion der Epiglottis zu suchen, die entweder durch Speisen, die in die Wundtasche an ihrer Basis gelangten, oder infolge Durchschneidung der ihre Außen-(orale)Fläche versorgenden Nerven behindert war. Auch sonst dürfte die Kompliziertheit der Gaudierschen Operation gegen ihre Berechtigung sprechen. Gegen die Pharyngotomia subhyoidea, oder richtiger mediana, überhaupt aber zunächst die nicht zu vermeidende Komplikation mit einer Tracheotomie und die größere Zugängigkeit, welche eine andere Operation zu der Basis der Hypopharynxtumoren schafft: die Pharyngotomia lateralis.

Mac Load wandte sie in einem Falle an, der leider zu Grunde ging. Der Tod ist aber hier einerseits wohl dem Gebrauche des Ecraseurs, andererseits einer praealablen Tracheotomie in die Schuhe zu schieben. Eine Nachblutung führte am 4. Tage post operationem zu Tode, der anscheinend durch Blutaspiration beschleunigt wurde. Die mir zugängige Darstellung ist nicht ganz klar. Den Ecraseur wird beim Entfernen eines Tumors in der Jetztzeit kein Operateur mehr benutzen, eine vorhergehende Tracheotomie ist bei einem Hypopharynxtumor, der in die Speiseröhre zurückgebracht, nun per pharyngotomiam lateralem exstirpiert werden soll, ganz unnütz. Muß man Erstickungssymptome halber die Tracheotomie machen, ehe eine radikale Entfernung des Tumors nötig ist, so dürfte man später eher berechtigt sein, die Entfernung per vias naturales zu Wege zu bringen, als eine erneute Wunde außen zu schaffen.

In meinem Falle, das gestehe ich offen, würde ich nach Kenntnis der Literatur, die mir in Alexandrien nicht zu Gebote stand, jetzt ebenfalls die Entfernung durch den Mund versuchen. Wir haben daran gedacht, doch, da uns damals noch kein galvanokaustisches Instrumentarium zur Verfügung war, aus Furcht vor Haemorrhagie von dieser Operationsart Abstand genommen. Chirurgisch richtiger ist es entschieden, wenn man sich die Basis des Tumors zu Gesichte bringt und die Blutstillung und Naht der Insertionsstelle sorgfältig vornehmen kann. Diesen Anforderungen zeigte sich die Pharyngotomia lateralis in unserem Falle voll und ganz gewachsen. Der Verlauf nach der Operation war allerdings kompliziert durch eine (Nar-

kosen-?) Bronchitis und teilweise Vereiterung der Wunde, die vielleicht durch das Herabreißen des Verbandes von Seiten des Patienten bewirkt, aber auch durch Hinüberfließen von infektiösem Pharynxinhalt verursacht sein kann. Eine Pharynxfistel ist jedenfalls auch nicht vorübergehend aufgetreten. Daß wir von der Pharyngotomie-Wunde aus in unserem Falle auch die Kehlkopflipome zum größten Teile entfernen konnten, war ein Vorteil, der freilich bei den meisten Hypopharynxtumoren irrelevant sein dürfte. Jedenfalls zeigte in unserem Falle die Pharyngotomia lateralis die bequemste, ausgiebigste, übersichtlichste Zugängigkeit zur Basis des Hypopharynxtumors, die ohne komplizierende Tracheotomie, ohne langes Krankenlager des Patienten, ohne Störungen in seiner Ernährung erreicht wurden. Wir dürfen daher die Pharyngotomia lateralis wohl zur Operation von Hypopharynxpolypen empfehlen in allen den Fällen, wo eine Operation per vias naturales aus den oben angegebenen Kontraindikationen nicht angängig ist.

Ich befinde mich da natürlich in einem gewissen Gegensatze zu Aplavin und Bréhon.

Aplavin selbst schließt die Pharyngotomia mediana für andere nicht so hoch, wie der seinige inserierende Hypopharynx- und Oesophagustumoren aus, wenn er sagt: „Dabei wird die hintere Kehlkopf- resp. vordere Schlundwand nicht allein sichtbar, sondern auch zugänglich für operative Eingriffe, wenn, wie in unserem Falle, die Geschwulst nur hier ihren Sitz hat und nicht auch auf den Anfang des Oesophagus übergreift.“ „Die Übergangsstelle des Schlundes in den Oesophagus bleibt auch nach Durchschneidung der Zungenbeinhörner unzugänglich, weil bei der Lageveränderung des Kehlkopfs der Ringknorpel mit seinem unteren Rande sich an den unteren Teil der hinteren Schlundwand anstemmt. Dabei ist es aber vollkommen möglich, mit einem Finger oder Instrumente in den unteren Teil des Schlundes in der Richtung zum Oesophagus hineinzudringen.“ Zu diesem Bedenken kommt wohl noch die Erwägung, daß bei älteren Leuten — in Aplavins Fall handelte es sich um einen 28jährigen, — die Dislokationsmöglichkeit des Kehlkopfes schwieriger, ja unmöglich sein wird.

Wenn Aplavin also noch begrenzte Indikationen für seine Operationstechnik zuläßt, so empfiehlt Bréhon ganz einseitig die Pharyngotomia subhyoidea und transhyoidea und zwar ohne vorherige Tracheotomie, am hängenden Kopf (nach Rose) und imputiert der Pharyngotomia lateralis, Oesophagotomia externa, wie er sie nennt, größere Gefahr für den Kranken und schwierigere Operationstechnik

für den Arzt. Ich glaube, daß diese Ansichten Bréhons meinen obigen Ausführungen nicht stand halten werden. Die Pharyngotomia mediana am hängenden Kopf und ohne Tracheotomie dürfte wenig Anhänger finden.

Als

Schlußfolgerungen

meiner Ausführungen möchte ich noch folgende Sätze aufstellen:

1. Lipomatose des Hypopharynx (Cavum pharyngo-laryngeum) äußert sich in dem Vorkommen von Kehlkopflipomen, Hypopharynxpolypen und Kombination von beiden. Die Entwickelung ist eine ausgesprochen submucöse.

2. Die stärkere Entwickelung des Bindegewebes in den echten Hypopharynxpolypen und der innigere Zusammenhang mit der bedeckenden Mucosa involviert keinen prinzipiellen Unterschied derselben gegenüber den Kehlkopflipomen und dürfte in den größeren Insulten, welchen sie ausgesetzt sind, in der mechanischen Massage des Schluckaktes ihren Grund haben.

3. Es besteht eine ausgesprochene Neigung der Tumoren des Pharynx, Polypenform anzunehmen, wohl infolge der Schwere und der massierenden Wirkung der Muskulatur, wodurch zum mindesten ihr Stiel ausgezogen wird.

4. Diese Polypen, speziell der Pars laryngea pharyngis, treten

I. Kehlkopf-

A. Vom inneren Kehl-

Nr.	Autor	Geschlecht	Alter	Dauer der Krankheit	Symptome	Ausgangspunkt d Tumors
1.	Zoalberg.	—	Kind	?	Den Mundrachenraum ausfüllend.	Gestielt vom re ten Sinus Morga
					B. Vom Vestibulum	
2.	Seifert-Köhler	m.	45	Seit vielen Jahren.	Stimmveränderungen. Atembeschwerden. Blaßroter Tumor die hinteren Zweidrittel des Kehlkopflumens ausfüllend.	Vorderfläche hinteren Kehlk wand.
3.	v. Bruns.	fem.	26	Von Kindheit an.	Dysphagie. Dyspnoe.	Rechte ary-epigl Falte.
4.	Jones.	m.	40	?	Tumor nach Pressen auf der Zunge liegend.	do.
5.	Farlow.	m.	66	15 Jahre.	Erstickungsanfälle. Tumor reichte bis zu den Zähnen.	Gegend über rechten Aryknor

bei Würgbewegungen etc. in den Mund und so als gurkenähnliche Tumoren, „gedoppelte Zunge", bis vor die Zahnreihe.

5. Das Vorkommen von elastischen Fasern in den Bindegewebspapillen der Polypen kann vielleicht zur Unterscheidung der Frage, ob vom Pharynx oder Oesophagus stammend, beitragen.

6. Tiefgelegene Halslipome nehmen gelegentlich ihren Ausgang von Pharynxlipomen und kommen kombiniert mit diesen zur Beobachtung.

7. Die congenitale Veranlagung der Lipome und Polypen des Cavum pharyngo-laryngeum in Gestalt von abgesprengten (Fettgewebs- etc.) Keimen ist bei dem jetzigen Stande der Onkologie wahrscheinlich. Die congenitale Entwickelung (Minski), der Vergleich der Polypen mit entwickelten Kiemenbogen, mit obliterierten Speiseröhren etc. ist weder anatomisch, noch entwickelungsgeschichtlich erwiesen.

8. Die Operation der Wahl für Kehlkopflipome ist die endolaryngeale, bei ausgesprochen submucösem, nicht gestieltem Sitz die Pharyngotomia subhyoidea.

Die Operation der Wahl bei Hypopharynxpolypen ist ebenfalls die per vias naturales, am besten unter Benutzung der galvanokaustischen Schlinge. Jedoch steht diesem Wege zu operieren die Pharyngotomia lateralis ebenbürtig zur Seite, da sie allein exakte Blutstillung und Entfernung alles Kranken am Stiel des Polypen verbürgt.

Lipome.

kopf ausgehend.

Operation	Endergebnis	Größe des Tumors	Makro- und mikroskopische Verhältnisse	Bemerkungen
Lösung bei einer Digitaluntersuchung.	Heilung.	Hühnereigroß.	—	—

laryngis ausgehend.

Galvanokaust. Schlinge.	Heilung.	Taubeneigroß.	Überzug aus geschichtetem Pflasterepithel, deutliche Papillenbildung. Zellige Infiltration.	Mißverhältnis zwischen Größe des Tumors und Beschwerden.
Galvanokaust. Schlinge und Zangen.	do.	3:2 cm groß.	Submucöses Lipom.	Verbreiterung des Kehlkopfes.
Auslösung aus der Mucosa.	do.	Orangegroß.	Lipom mit eingeschlossener Plattenepithelcyste.	—
Zuerst Scheere u. kalte Schlinge; dann heiße Schlinge.	Kein Recidiv nach 2 Monaten.	Sehr groß, da der Patient den Tumor mit einer Binde zurückhalten mußte.	Submucöses Lipom.	Ist nach den Symptomen sehr ähnlich den echten Hypopharynxpolypen.

Nr.	Autor	Geschlecht	Alter	Dauer der Krankheit	Symptome	Ausgangspunkt des Tumors
6.	Calamida.	m.	40	—	—	Gestielt von der linken ary-epiglot. Falte.
7.	Schrötter.	m.	55	2 Jahre.	Kitzelgefühl und Hustenreiz. Gefühl von Fremdkörper. Dyspnoe. Stimmlosigkeit.	Linker Rand der Epiglottis, lig. pharyngo-epiglott., seitliche Rachenwand u. linke ary-epiglot. Falte.
8.	Seifert-Hohlbeck.	m.	61	?	—	Epiglottis und Umgebung.
9.	Mc. Bride.	m.	41	—	Atembeschwerden bei linker Seitenlage. Heiserkeit. Dysphagie.	Mit feinem Stiel an der Außenseite des rechten Sinus pyriformis.
10.	v. Mikulicz.	—	—	—	—	Sinus pyriformis
11.	E. Wagner.	fem.	13	—	—	Mit dünner, breiter Falte vom Zungenrücken und vorderen Teil der Epiglottis.
12.	Mc. Bride.	m.	Von mittleren Jahren.	—	Dysphagie.	Oberfläche der Epiglottis und angrenzende Partie des Zungenrückens.
13.	Hinckel.					
	II. Polypen, vom Vestibulum laryngis ausgehend, meist					
1.	Störk.	m.	In mittleren Jahren.	8 Jahre.	Heiserkeit. Schlingbeschwerden. Dyspnoe.	Rechte Arytenoidea.
2.	Tortual.	fem.	alt.	—	—	Hinterer Rand des linken Sinus pyriformis.
3.	Warren.	—	—	—	—	Breit an der „Außenseite“ der Epiglottis.
	III. Kehlkopflipomatosis und Hypo-					
1.	Holt.	m.	80	12 Jahre.	Bei Aufregungen würgendes Gefühl in der Kehle. Dysphagie. Erstickungsanfälle, da der Tumor in den Mund trat. Stimme rauh.	Epiglottisrand, vielleicht auch Plica ary-epiglott. dextr. und Hinterfläche des Larynx.
2.	Goebel.	m.	32	1½ Jahr.	Dysphagie. Mäßige Dyspnoe. „Scheddernde“ Stimme.	Plica ary-epiglot. sin. Hinterfläche des Ringknorpels.
	IV. Echte Hypo-					
3.	Arrowsmith.	m.	48	14 Wochen	Schlingbeschwerden und Hustenanfälle.	1½ Zoll unterhalb der „posterior comissure of the glottis“

Operation	Endergebnis	Größe des Tumors	Makro- und mikroskopischer Befund	Bemerkungen
Extraction per vias aturales.	—	—	—	—
Galvanokaust. und nit Scheeren in 7 litzungen.	Heilung.	11 g schwer, 37:12 mm groß.	Lipoma arborescens.	—
Exstirpation.	—	—	do.	—
Galvanokaustisch.	—	—	Fettgewebe in deutlicher Kapsel.	—
Spaltung der Mu- osa u. Ausschälung.	—	Hühnereigroß.	—	—
—	—	do.	Gelappt.	Obductionsbefund.
I. Kalte Schlinge nd Scheere. II. (Re- idiv) Galvanokaust.	Heilung.	Kleinhühnereigroß.	—	—

als Pharynxpolypen bezeichnet (Übergangstumoren).

Verweigert.	† an Erstickung.	Apfelgroß.	Der Farbe nach (sah wie ein Absceß aus) könnte es ein Lipom gewesen sein.	—
—	—	—	—	—
—	—	—	Weiße, wurstähnliche Geschwulst.	—

pharynx-(Oesophagus-)Polypose.

—	† an Erstickung beim Rauchen.	Der größte 9 Zoll lang.	Lipomata dura.	—
I. Pharyngot. late- alis. II. Pharyngot. ubhyoidea.	Relative Heilung.	Größter Tumor über 13 cm lang, kleine walnußgroß.	Lipomata dura und Fibrolipom.	Combiniert mit tiefem Halslipom.

pharynxpolypen.

Tracheotomie.	† an Inanition.	Walnußdick, 2 Zoll lang.	„vascular and homogeneous", multiple Fibrolipome.	—

Nr.	Autor	Geschlecht	Alter	Dauer der Krankheit	Symptome	Ausgangspunkt d Tumors
4.	Vimont.	fem.	?	16 Monate	Schlingbeschwerden. Tumor ausgebrochen.	Hintere Wand d Larynx und vorde des Oesophagus(?).
5.	Charles Bell.	m.	70	4½Monate	Starke Schlingbeschwerden, plötzlich beginnend und durch Sondierung gebessert.	Etwas oberhalb d Ringknorpels an d vorderen Oesoph gus- und linken Ph rynxwand.
6.	Rokitansky.	m.	48	?	Mäßige Schlingbeschwerden. Schmerz im Rachen. Husten.	Vordere Wand d Pharynx gleich hi ter dem hinter Ende der Stimmrit
7.	Middeldorpf.	m.	43	3 Jahre	Schlingbeschwerden, Dyspnoe, Husten, Speichelfluß, äußerste Abmagerung. Tumor zwischen die Zähne tretend. Mit der Sonde rechts ein Hindernis gefühlt.	Nach der Figu Vordere Wand d Hypopharynx.
8.	Foucher.	m.	37	4 Jahre	Inspiration geniert, Exspiration nicht. Also Ventil. Stimme heiser und leise. Vom Munde sichtbar bei Hinabdrücken der Zunge.	Vordere Pharyn wand dicht an d oberen Larynxö nung.
9.	Aplavin.	m.	28	1 Jahr	Atemnot. Schlingbeschwerden. Heisere Stimme. Bei Würgebewegungen steigt die Geschwulst in den Isthmus faucium.	Hintere Kehlkop wand.
10.	Tsakyroglous.	fem.	65	1 Jahr	Dysphagie. Dyspnoe. Gefühl von Fremdkörper. Tumor wird von dem Patienten durch Würgbewegungen vor die Zahnreihe gebracht.	Obere Wand d Kehlkopfes und obe seitliche Teile d Platte des Ringkno pels.
11.	Minski.	fem.	65	8 Tage	Der Tumor hing aus dem Munde. Weder Schling- noch Atembeschwerden. Etwas Salivation.	Hinterer Teil d Ringknorpels.
12.	Lennander.	fem.	31	2 Jahre	Gefühl von Knoten im Hals, der auf und ab rutscht. „Gurkenähnlicher" Tumor aus dem Munde hinausgeschleudert.	Grenze von Racha und Speiseröhre
13.	Gaudier.	fem.	52	1 Jahr	Dysphagie. Erstickungsanfälle. Gefühl von Hindernis im Hals.	La face antérieu du pharynx laryng à peu près au nive des cartilages aryté
14.	Bréhon.	m.	47	10 Jahre	Dysphagie. Tumor tritt vor die Zahnreihe.	Links in der Nä der Cartilago cric idea(?).
15.	Schendrikowski.	?	?	1½ Jahr	Dysphagie und Dyspnoe.	Linke Seite a Übergang des Keh kopfs in die Spei röhre.

Operation	Endergebnis	Größe des Tumors	Makro- und mikroskopischer Befund	Bemerkungen
—	Spontane Heilung.	Über 4 Zoll lang.	—	Fraglich, w. d. Ansatzstelle des Tum. constatiert wurde.
Sondierung.	† an Inanition.	—	„soft, spongy and pendulous". Oesophagus aufs Dreifache verbreitrt.	—
—	† an Wassersucht.	7½ Zoll lang.	Substanz gelbrötlich, sehr schlaff, elastisch weich, von faserig-zelligem Gefüge.	Obduktionsbefund.
Anschlingen und Excision etwa in der Mitte.	Vollkommne Heilung.	Etwa 6 Zoll lang.	Mit Schleimhaut bedecktes Fibro-Lipom.	Ansatzstelle nicht sicher constatiert.
Anschlingen und Abtragen mit Scheere.	Heilung.	Kleinnußgroß.	Lipom, von bindegewebiger Kapsel eingeschlossen, von Mucosa bedeckt.	—
Tracheot. sup. Pharyngotomia transhyoidea.	do.	Hühnereigroß, 10:4,3 cm, 12 cm Umfang.	Weichelastisches Lipoma durum, v. Schleimhaut überzogen.	—
Abtragen mit stark gekrümmter Scheere.	do.	7 cm lang.	—	—
Abtragen mit der Scheere.	do.	14 cm lang, 7,5 cm Umfang.	Fibrolipom mit glatten Muskelfasern und Bluträumen (erectiles Gewebe?),	Ansatzstelle nur nach Analogie bestimmt.
Nach Unterbindung Galvanokaustik.	do.	9 cm lang.	Gefäßreiches Fibrom mit zahlreichem eingestreutem Fettgewebe.	—
Tracheotomie. Pharyngotomia transhyoidea.	Heilung nach 2½ Monaten!	„Voluminös".	Fibrolipom, von Mucosa bedeckt.	—
Kalte Schlinge u. Messer.	Heilung.	14,5 : 4,5 cm groß, 12 cm Umfang.	Gefäßreiches Fibrolipom ohne elastische Fasern mit Lymphfollikeln und Entzündungsherden.	Stelle der Insertion nicht einwandsfrei nachgewiesen.
Tracheotomie. Kalte Schlinge.	—	2 cm lang, 20 g wiegend.	Bindegewebe mit centr. beginnendem Zerfall.	Steht dem Fall Störk vielleicht nahe.

Nr.	Autor	Geschlecht	Alter	Dauer der Krankheit	Symptome	Ausgangspunkt des Tumors
16.	Fletcher Ingals	m.	Wohl mittleren Alters	2 Jahre	Starke Abmagerung infolge Schluckbeschwerden. Nur laryngoskopisch sichtbar.	Rechte Seite des Pharynx, ½ Zoll unter der Plica ary-epiglottica.
17.	Mac Load.	m.	35	3 Jahre	Schlingbeschwerden, konnte den Tumor im Pharynx mit dem Finger berühren, trug den Kopf nach vorne geneigt. Sprache behindert.	Breitgestielt. Links etwas unterhalb der ary-epiglott. Falte.
18.	—	fem.	?	1 Jahr(?)	Dysphagie. Suffocationssymptome.	Linkes großes Zungenbeinhorn im Pharynx.
19.	M. Schmidt.	—	—	—	—	Pharynx an der Seite der Plica ary-epiglottica.
20.	Annandale.	m.	76	5 Jahre	Tumor springt von der Kehle auf die Zunge. Weder Atem- noch Schlingbeschwerden.	Linke Seite des Oesophagus unmittelbar unter seinem Beginn.
21.	Roeser.	m.	36	4 Monate	Schlingbeschwerden, Schweratmigkeit, Heiserkeit, schließlich völlige Dysphagie und Dyspnoe. Bei Würgen tritt der Tumor in den Rachen, außen links neben dem Larynx Tumor fühlbar.	Hintere Schlundwand dem Kehlkopf gegenüber.
					V. Hypopharynx- oder hoch-	
22.	Dallas-Monro.	m.	68	—	Schling- und Atembeschwerden. Tumor gelangt bei Brechbewegungen in den Mund bis zu den Schneidezähnen.	Vordere Wand des Oesophagus, 3 Zoll unter der Glottis.
23.	Schneider.	fem.	52	Ungefähr 1½ Jahr.	Starke Dysphagie, Würgen und Neigung zum Brechen.	Zwei Polypen an der linken und rechten inneren Haut des Schlundes nahe unterhalb des Schlundkopfes; ein dritter an der Hinterwand des Schlundes.
24.	M. Schmidt.	—	½ Jahr.	—	Schluckbeschwerden. Bei Schreien oder Würgen sichtbar.	Wahrscheinlich Ursprung im Oesophagus.
					VI. Pharynx- und tiefe	
1.	Taylor.	fem.	4	—	—	Vor der Wirbelsäule sitzend, um Oesophagus und Trachea herumgewach

Operation	Endergebnis	Größe des Tumors	Makro- und mikroskopischer Befund	Bemerkungen
In mehreren Sitzungen mit Ecraseur.	Heilung.	?	„Nature fibreuse, mais non complètement fibreuse." Gelappt.	—
Tracheot. sup. Pharyngot. lateralis. Ecraseur.	† an Nachblutung.	Orangegroß.	Weiches Fibrom.	—
—	†	3 : 1¾ : 1¼ Zoll.	Bindegewebig, von Mucosa bedeckt.	—
—	—	—	Lipom.	—
Ecraseur.	Heilung.	12,8 cm lang. 3,7 cm breit.	Fibrös, von Mucosa bedeckt.	Ansatzstelle digital constatiert, aber wohl sicher im Pharynx, nicht Oesophagus.
Torquierung nach Abdrehen.	do.	2½ Zoll im Durchmesser.	Fibroid, aber weicher und elastischer als gewöhnlich; mit Mucosa bedeckt.	—
sitzende Oesophagus-Polypen.				
Tracheotomie. Partielle Entfernung mittelst kalter Schlinge durch die Nase.	† 2 Jahre p. oper. an Inanition.	„Very large."	—	Wahrscheinlich ist die Ausgangsstelle nach unten „verrutscht".
—	† an Inanition.	Bis zu 1½ Zoll lang und ¾ Zoll breit.	2 Polypen dunkelrot, wie schwammig. Fleisch, an ihrer Wurzel weißlich. Der dritte mehr weiß als rot, fester.	Sehr fraglicher Fall.
Durchschneidung mit Scheere nach Torquierung d. Stiels.	Heilung.	—	Bindegewebe.	Wohl ebenso wahrscheinlich ist d. Hypopharynx Ausgangspunkt.
Hals-Lipomatose.				
Mehrmalige Punction wegen Abceßverdacht.	† an Erstickung.	—	Parapharyngeales Lipom.	—

Nr.	Autor	Geschlecht	Alter	Dauer der Krankheit	Symptome	Ausgangspunkt des Tumors
2.	Hannecart.	m.	35	—	Weiche, höckrige, mobile Geschwulst an der linken Vorderseite des Halses. Im Pharynx orangegroße runde Geschwulst, seitlich.	Parapharyngeales Zellgewebe.
3.	Milligan.	fem.	37	1—2 Jahre.	Dyspnoe. Elförmige, weiche Schwellung.	Hintere Wand der linken Pharynxseite vom Gaumensegel a bis zum Larynx.
4.	König.	—	—	—	—	Raum zwischen Zungenbein u. Kehlkopf.
					VII. Den Kehlkopf occupie-	
1.	Tobold.	?	?	—	—	Vom Oesophagus ausgehend und den ganzen Larynx auffüllend.
2.	Lagoutte.	m.	?	—	Dysphagie. Dyspnoe.	Paroi postérieure d. pharynx, plongeant en avant dans le larynx.
3.	Coob.	—	—	—	Beschwerden beim Atmen und Sprechen.	Inserierend am Eingang des Oesophagus und in den Larynx herunterreichend.
					VIII. Polypen als Übergangstypen von den Hypo-	
1.	Careno.	m.	49	20 Jahre.	Äußerste Magerkeit. Würgbewegungen. Erstickungsanfälle. Dyspnoe. Rauhe Stimme. Tumor tritt in den Mund als daumendick. Polyp.	Oesophagus? oder hintere Wand des Pharynx oralis und laryngealis.
2.	Vibert.	fem.	64	Über 3 Jahre.	Beim Niederdrücken der Zunge sichtbar.	Hintere Seite des Pharynx.
3.	Roe.	fem.	49	9 Monate.	Dysphagie.	Von d. Stelle gegenüber d. Uvula a. d. hinteren Knochenwand d. Pharynx b. i. d. Gegend der Aryknorpel
4.	Cheval.	fem.	33	—	—	Vom Rachengewölbe bis Kehlkopf reichend und diesen überwölbend, rechts
5	Busch.	m.	60	10 Jahre.	Dysphagie. Dyspnoe. Verschlucken.	Hintere Pharynxwand u. zw. Periost
6.	Lowe.	fem.	?	1 Jahr (?)	Dysphagie. Suffocationssymptome.	Linkes Zungenbeinhorn im Pharynx.
7.	Larondelle.	fem.	28	„Seit lange"; seit 16 Mon. zunehmende Dysphagie	Seit 6 Mon. compl. Dysphagie. Sprache rauh, nasal. Dyspnoe. Suffocations- u. Hustenanfälle. Erbrechen. Tumor b. Würgen i. d. Höhe steigend.	Linke Seite des Pharynx hinter der Zunge, unter der Mandel und vor dem Arcus palato-glossus.

Operation	Endergebnis	Größe des Tumors	Makro- und mikroskopischer Befund	Bemerkungen
Ausschälung.	Heilung.	Wie der Kehlkopf eines Neugeborenen.	Multiple Lipome.	—
Seitliche Incision.	do.	Eiförmig.	Parapharyngeales Lipom.	Beide den Kehlkopflipomen sehr nahe stehend.
Excision.	—	—	Lipom „der tieferen Schichten des Halses“.	

rende Pharynxpolypen.

—	—	—	Lipom.	Meist als Kehlkopflipom citiert. Leichenbefund.
Tracheotomie.	† an Pneumonia post oper.	—	Tumeur polypeuse.	Nicht angegeben, ob hintere Wand der Pars oralis oder laryng. pharyngis.
Exstirpation.	—	—	Fibröser Polyp.	Soll wohl heissen: inserierend im Pars laryng. pharyngis.

pharynx- zu den Pharynx- und Mundhöhlenpolypen.

Ligierung und Excision.	Heilung.	Daumengroßer Polyp. 4½ Zoll Länge, 4 Zoll dick.	Wie „pis de vache“, rouge et semé de vaisseaux. Der Stiel wie Knorpel.	Vielleicht multiple Lipome mit einem besonders langen Polypen, w. i. Fall Goebel.
Anziehen mit Muscul.	do.	Groß, warzig.	Längliche, hängende Höcker wie „Kalbsbriesen“. Im Centrum ossificiertes Fibrom.	—
Stückweise Abtragung.	do.	Den ganzen Pharynx ausfüllend.	Mischung von weichem Lipom und Fibro-Lipom.	—
Tracheotomie. Enucleation.	Heilung in 7 Tagen.	Die linke Mandel berührend, die rechte nach vorn drängend.	Lipom.	—
Crico-Thyreotomie. Excision.	Heilung.	„Enorm.“	Lipom.	—
—	†	3 : 1¾ : 1¼ Zoll groß.	Bindegewebiger, von Mucosa bedeckter Polyp.	—
Ecraseur.	Heilung.	7 : 4 cm.	Submucöses Lipoma durum.	—

Literaturverzeichnis.

1) Holt, Transactions of the patholog. Soc. of London. Vol. V. London 1854. p. 123.
2) Juracz, Die gutartigen Neubildungen des Kehlkopfs. Heymanns Handbuch der Laryngologie und Rhinologie. 1. Bd. S. 809.
3) Gerhardt, Nothnagels specielle Pathologie und Therapie. 13. Bd.
4) Schech, Die Krankheiten des Kehlkopfes und der Luftröhre. Leipzig und Wien 1903. S. 223.
5) Moritz Schmidt, Die Krankheiten der oberen Luftwege. Berlin 1897.
6) v. Bruns, Dreiundzwanzig neue Beobachtungen von Polypen des Kehlkopfs. Tübingen. 1868
7) Sydney Jones, Lancet. 1880. 2. Bd. p. 656.
8) Schrötter, Über das Vorkommen von Fettgewebe im Larynx. Monatsschrift für Ohrenheilkunde usw. Jahrgang XVIII. S. 101.
9) Mc. Bride, Clinical Notes on fatty tumores of the larynx. Edinburgh med. journ. Febr. 1889. Autoreferat in Semons internat. Zentralblatt für Laryngologie usw. 6. Bd. 1889—90.
10) Seifert, Über Lipom des Kehlkopfes. Sitzungsber. d. physik.-med. Gesellschzu Würzburg. 1894. S. 32.
11) Farlow, A case of polypoid lipoma of the larynx. N. Y. med. journ. 16. XI. 1895. Ref. in Semons internat. Centr. 1896. S. 463.
12) v. Mikulicz, Neubildungen des Rachens in Heymans Handb. 2. Bd. S. 366.
13) Zoalberg, Semons intern. Centr. 1901. p. 544 (Demonstration in der niederländ. Ges. f. Hals-, Nasen- u. Ohrenheilkunde. 1900).
14) Calamida, Lipom des Kehlkopfs. VI. Congreß der italien. Ges. f. Laryng. usw. 1002. Ref. in Semons Centr. 1903. p. 482.
15) Hinkel, Semons Centr. 1899. p. 537.
16) E. Wagner, Archiv der Heilkunde. 13. Bd. 1872. S. 108.
17) Minski, Zur Entwicklungsgeschichte und Klinik der Polypen nnd polypenähnlichen Gewächse des Rachens und der Speiseröhre. Deutsche Zeitschr. f. Chir. 41. Bd. S. 513.
18) Pussacq-Larcebau, Étude sur les tumeurs bénignes du pharynx buccal et inférieur. Thèse de Bordeaux. 1895.
(In den Arbeiten von Minski und Pussacq-Larcebau findet sich die meiste ältere Literatur.)
19) Aplavin, Zur Technik der Pharyngotomia subhyoidea. Ein Fall von Lipoma durum im Cavum pharyngo-laryngeale entfernt per pharyngotomiam subhyoideam. Langenbecks Archiv. 41. Bd. S. 324.
20) Tsakyroglous, Ein Fall von extralaryng. Polyp. Monatsschr. f. Ohrenheilk. usw. Jahrg. XXIII. 1889. Nr. 7.
21) Schendrikowski, Polyp am Eingang in die Speiseröhre. Med. obsr. Nr. 19. 1890. Ref. in Semons Centr. 1890—91. S. 534.
22) Coob, Rapport au XXXIIIe Congrès méd. de New Haven 1901; nach Bréhon.
23) Lennander, Ein Fall von Oesophagus-(Pharynx-)Polyp. Nord. med. Arkiv N. F. 11. Bd. Abt. 3. II. Ref. im Centralbl. f. Chir. 1901. S. 532.
24) Gaudier, Volumineuse tumeur bénigne du pharynx laryngé etc. Revue hebdom. de laryngologie etc. 1904. p. 284.
25) Bréhon, Les polypes de l'oesophage et du pharynx laryngé. Thèse de Lille. 1903. (Hier viel alte Literatur.)
26) Annandale, Brit. M. journ. London 1878. II. p. 761.
27) Roeser, Württemberg. Corr.-Bl. 21. 1859. Ref. in Schmidts Jahrb. 103. Bd. S. 341.
28) Störk, Pitha-Billroths Chirurgie. 3. Bd. 1880.
29) Warren, Surgical observations with cases and operations. Boston 1867. Ref. in Schmidts Jahrb. 139. Bd. p. 131.
30) Battle, Case of tumour of the oesophagus. Lancet. 24. XII. 1898.
31) Lesueur, Rév. méd. chir. VIII. S. 361. Zit. nach Minski.
32) Günther, Leitfaden zu den Operationen am menschlichen Körper. Leipzig und Heidelberg 1859. 3. Bd. S. 151.
33) König, Die Krankheiten des unteren Teiles des Pharynx und Oesophagus. Deutsche Chirurgie. 35. 1880.

34) Careno, Quatre polypes du pharynx opérés avec succès. Decados de medecinor de Madrid. 1827. Zit nach Pussacq-Larcebau.
35) Lagoutte, Lyon médical. 8. März 1891.
36) Roe, Fibro-Lipoma of the pharynx. Journ. Am. med. assoc. 29. IX. 1894. Ref. in Semons Centr. 1894—95.
37) Cheval, Voluminöses Pharynxlipom. Sitzungsber. der belg. Oto-rhino-laryng. Gesellsch. 1. VI. 1902. Ref. in Semons Centr. 1903. p. 319.
38) Busch, Berliner klin. Wochenschr. 1877.
39) Vibert, Bulletin de la soc. de chirurg. de Paris, 1879. p. 615.
40) Larondelle, Bulletin de l'Académie royale de Belgique. 1876. Zit. nach Bréhon.
41) Bond, Geschwulst im oberen Teil des Oesophagus. Semons Cent. 1897 S. 443.
42) Arnold, Über behaarte Polypen der Rachen-Mundhöle und deren Stellung zu den Teratomen. Virchows Archiv. 111. Bd. S. 176.
43) Gsell, Über eine congenitale Flimmerepithelcyste im Sinus pyriformis. Corresp.-Blatt f. Schweizer Ärzte. 1895. Nr. 21.
44) Langer, Langenbecks Archiv. 46. Bd.
45) Bryk, Langenbecks Archiv. 17. Bd.
46) Hannecart, Lipomes multiples parapharyngiens et polypes du pharynx. Annal. de la soc. Belge de chir. No. 9. 1900. Ref. in Semons Centr. 1901. S. 255.
47) Milligan, Präparat von pharyngealem Lipom. Semons Centr. 1903. p. 101.
48) Coots, Glasgow med. journ. 1872. p. 201.
49) Fagge, Pathol. society Transactions. XXVI. Zit. nach Bréhon und Med. Times and Gaz. 28. XI. 1874 nach Zenker, Krankheiten des Oesophagus in v. Ziemssen's Handbuch.
50) Virchow, Geschwülste. 3. Bd. S. 126.
51) Eberth, Virchows Archiv. 43. Bd. S. 137.
52) Blagoviechienski, Ejened. klin. Gaz. St. Petersburg. 1888. S. 743 (nach Bréhon).
53) Targett. Lancet. 1894. 2. Bd. S. 916.
54) Schartz, nach Bréhon. p. 64.
55) Weigert, Virchows Archiv. 67. Bd. S. 516.
56) Glinski, Prezegl. Lek. Krakow. 1902. XLI. 160. Zit. nach Bréhon.
57) Wolfensberger, Über ein Rhabdomyom der Speiseröhre. Inaug.-Dissert. Zürich. Jena 1894.

Nachtrag bei der Korrektur:

Im Centralblatt f. Chir. No. 44 (5. Nov. 1904) wird über eine Arbeit von Laurens: Lipome de l'épiglotte; pharyngotomie hyoïdienne. Guérison (Revue hebdom. de lar.,d'otol. et de rhinol. 1904, No. 29) referiert. Es handelte sich um ein an der vorderen Kehlkopfwand inserierendes Lipom, das durch Pharyngotomia transhyoidea entfernt wurde. Hier, bei Sitz beinahe im Munde, an der Zungenbasis, ist diese Operation, wenn man nicht per os operieren kann, sicher indiziert.

XIV.

Über subperiostale Fracturen, ihre klinische Diagnose und Erkennung im Röntgenbilde.

Von

Dr. **Hennig**,

Mar.-Oberassistenzarzt, kommandiert zur chirurg. Klinik in Kiel.

(Mit 4 Abbildungen.)

Subperiostale Fracturen sind häufiger, als man oft angenommen hat, und ihre Erkenntnis, die früher am Lebenden nur unsicher und schwierig, ja manchmal überhaupt nicht möglich war, ist heute leicht geworden. Die Röntgentechnik vermag manchen Fall, bei dem eine solche Fractur nur vermutet wurde, oder Fälle, die man als Contusion, traumatische Periostitis usw. gedeutet hatte, heute in vivo als subperiostale Fracturen sicher festzustellen.

Naturgemäß kommen subperiostale Fracturen häufiger vor bei Kindern: denn bei diesen ist das Periost noch dicker, weicher und elastischer als die Knochenhaut Erwachsener.

Eine besondere Disposition zu dieser Art von Knochenbrüchen bietet die Rhachitis infolge der sie begleitenden Verdickung der Knochenhaut, die selbst starken Krafteinwirkungen zu widerstehen vermag. Fiske brachte bei seinen Operationen rhachitischer Unterschenkelkurvaturen, bei denen er aus der Tibia einen Keil herausgemeißelt hatte und nach Art des Brisement forcé die Geradestellung erreichte, an der Fibula immer nur Fracturen hervor, bei denen das Periost erhalten blieb und die Knochenenden keinerlei Verschiebung gegen einander zeigten.

Auch Cornil und Ranvier gelang es, auf experimentellem Wege subperiostale Fracturen an der Clavicula hervorzubringen.

Bei Versuchen über Knöchelbrüche, die Honigschmied an der Leiche anstellte, hatte er bei gewaltsamer Supination unter 18 Fällen 5 Fälle, bei denen auch der Malleolus ext. gebrochen war; bei diesen fand sich viermal, daß die Fractur innerhalb des Periostes

stattgefunden hatte. Nur in einem Falle konnte man mit Mühe abnorme Beweglichkeit fühlen, wenn man die Malleolenspitze stark nach innen drückte; in den anderen Fällen war auch nicht die geringste Deformität vorhanden, und abnorme Beweglichkeit und Crepitation fehlten gänzlich, ja es zeigte der abgebrochene Knöchel selbst am bloßgelegten Wadenbein nur sehr wenig Beweglichkeit. In solchen Fällen dürfte die Diagnose am Lebenden ohne Röntgenuntersuchung kaum möglich sein. Nur der bestehende Bruchschmerz ließe vielleicht an eine Fractur denken.

Was das klinische Bild subperiostaler Fracturen im allgemeinen anbelangt, so ergibt sich Folgendes:

Das gebrochene Glied zeigt keinerlei Deformität. Nur der oft geringe Schmerz, den der untersuchende Finger an einer bestimmten Stelle auf dem Knochen hervorbringt und der auch bei Stauchung des Knochens an der gleichen Stelle angegeben wird, legt den Verdacht auf ihr Vorhandensein nahe. Bluterguß unter dem leicht abgehobenen Periost und begleitende Schwellung der Weichteile der Umgebung sind meist nur sehr gering und klinisch kaum wahrnehmbar. Auch Crepitation wird nur selten wahrgenommen, eher ein schwaches Knacken bei indirekter Prüfung, da die Knochenenden ohne Dislokation sich in idealer Stellung zu einander befinden und die in einander passenden Zacken eine seitliche Verschiebung verhindern. Nur eine auf Hebelwirkung beruhende, leichte winklige Biegung nach der einen oder anderen Seite läßt sich an der Bruchstelle der Röhrenknochen öfters erzielen. Die Funktion der Knochen, die eine subperiostale Fractur erlitten haben, ist oft nur wenig eingeschränkt, die benachbarten Gelenke sind in der Regel frei von Störungen. Mithin sind die typischen Symptome des Knochenbruches nur wenig ausgesprochen, und so ist die Differentialdiagnose gegenüber Contusion, Distorsion und Fissur sehr schwierig. Meist vermag nur eine Aufnahme mit Röntgenstrahlen die genaue Entscheidung zu bringen.

Wir sehen im Röntgenbilde, wenn subperiostale Fracturen vorliegen, an den betreffenden Knochen allseitig gerade und nirgends unterbrochene äußere Conturen, eine Bruchlinie, die in der Regel quer, mehr oder minder zackig verläuft, wie sie auf beigefügten Abbildungen zum Ausdruck kommt, und die von großer Feinheit ist, so daß sie nur auf der photographischen Platte, nicht aber bei bloßer Durchleuchtung wahrnehmbar ist. Zwar durchdringen die Röntgenstrahlen die Knochenhaut, und es kann infolgedessen nicht festgestellt werden, ob sie zerrissen ist oder nicht, allein all die angegebenen Symptome lassen (wenn sie vorhanden sind) mit Sicherheit dann das

Erhaltensein des Periostes annehmen. Ohne Röntgenstrahlen ist also die exakte Feststellung subperiostaler Fracturen immer unsicher.

Dazu kommt, daß die Patienten den durch solche Fracturen bedingten Erscheinungen oft keine Beachtung schenken und daß letztere auch vom Untersucher leicht übersehen werden können. So werden sie namentlich bei Neugeborenen und Kindern in den ersten Lebensjahren, bei denen subperiostale Knochenbrüche, wie z. B. Clavicularbrüche, häufiger vorkommen, nur selten bemerkt, meist erst dann, wenn sich eine durch Callus gebildete Hervorragung, oder an Röhrenknochen auch eine Knickung eingestellt hat. Auch manche Quetschung der Rippen Erwachsener ist in Wahrheit eine subperiostale Fractur, die erst später durch Callusbildung entdeckt wird. Daß viele Fälle von vollständigen Fracturen erst durch Hinfallen oder ungeschickte Bewegungen der Betroffenen aus subperiostalen Knochenbrüchen hervorgehen und daß ungeeignete, unzarte Manipulationen bei der Untersuchung oder die Vornahme der Reposition solche sehr leicht in vollständige Fracturen umwandeln können, liegt auf der Hand, wie andererseits durch Nichterkennung dem Patienten unnötige Schmerzen verursacht werden oder auch deforme Heilungen erzielt werden können.

Die Entstehung subperiostaler Knochenbrüche hat zumeist direkt einwirkende Gewalt von mäßiger Stärke als Ursache; aber auch indirekte Gewalt, wie z. B. bei subperiostalen Rippenbrüchen, die infolge von Thoraxcompression durch Vermehrung der normalen Rippenkrümmung vorkommen; oder durch Auffallen auf die Hand mit nachfolgendem Radius- oder Unterarmbruch; beim Umknicken des Fußes kann ihre Entstehung an den Malleolen bewirkt werden.

Die Heilungstendenz der subperiostalen Knochenbrüche ist, falls sie sofort erkannt werden und die betroffenen Glieder eine entsprechende Ruhestellung erhalten, eine gute. Es bildet sich in der Regel nur wenig Callus aus, und nach kürzerer Zeit, als bei gewöhnlichen Fracturen tritt die Consolidation ein.

In der chirurg. Klinik in Kiel kamen in den letzten 3 Jahren 7 Fracturen der angegebenen Art vor. Bei allen — zum Teil waren sie überhaupt nicht vermutet — war eine exakte Erkennung nur mit Hilfe von Röntgenaufnahmen möglich, aus denen sich im Verein mit dem klinischen Bilde die Diagnose dann leicht ergab.

Ich lasse die Fälle in Kürze hier folgen:

Fall I. Subperiostaler supracondylärer Querbruch des linken Humerus. Knabe Richard G., 9 Jahre.

G. war am Tage vor der Aufnahme von einer Schaukel gestürzt und mit dem linken Ellbogen gegen eine unten liegende Planke gefallen.

Das Gelenk zeigte etwas Schwellung, und einen Querfinger oberhalb desselben fand sich an dem leicht geschürften Oberarm eine geringe Druckschmerzhaftigkeit. Crepitation und abnorme Beweglichkeit waren nicht nachweisbar. Die Beweglichkeit des Gelenkes war nicht eingeschränkt. Die Röntgenaufnahmen boten überraschenderweise eine dicht oberhalb der Fossa coronoidea und olecrani den Knochen quer durchsetzende, zackige, feine Fracturlinie, die an den äußeren Grenzen des Knochens eine Veränderung nicht hervorgebracht hatte.

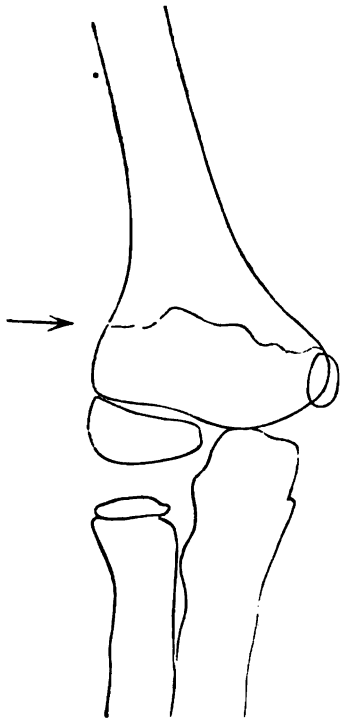

Fig. 1 (Fall I).

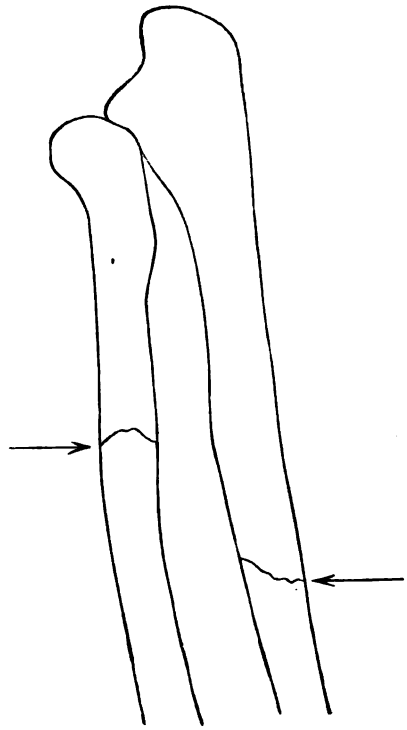

Fig. 2 (Fall III).

Fall II. Subperiostale Schrägfractur der Phalanx II des 4. linken Fingers. Schmied Karl F., 42 Jahre.

F. hatte sich kurz vor seiner Aufnahme mit einem Hammer beim Schmieden auf das Endglied des 4. linken Fingers gehauen. Dadurch entstand eine blutende Quetschwunde dicht unterhalb des Nagels, und die Strecksehne des Fingers riß darunter ab. Infolgedessen trat Beugestellung des Endgelenkes ein. Die Röntgenaufnahme, die lediglich gemacht wurde, um eventuelle Knochenverletzungen an der Endphalanx festzustellen, ergab am oberen Drittel des Mittelgliedes eine von der Kleinfingerseite schräg nach oben bis zur Mitte des Endgelenks verlaufende, feine, zackige Bruchlinie, die bei der Durchleuchtung von der Seite nicht sichtbar war. Crepitation und abnorme Bewegungen konnten nicht festgestellt werden.

Fall III. Subperiostaler Querbruch beider Vorderarmknochen und totaler supracondylärer Querbruch am Oberarm linkerseits. Knabe August T. 9, Jahr. T. wurde beim Spielen von einem 1 m hohen Koffer heruntergestoßen und fiel dabei auf die dorsale Fläche der linken Hand. Als er aufstand, hatte er sofort heftige Schmerzen im linken Ellbogen- und Handgelenk. Die Gegend des linken Ellbogengelenks zeigte sich bei seiner Aufnahme so diffus angeschwollen, daß es nicht möglich war, die Knochenpunkte abzutasten. Aktive Streckung des Gelenkes war bis zu 140°, Beugung bis 90° möglich. Aktive Pro- und Supination zeigten sich etwas beschränkt, aber waren nicht schmerzhaft. Dicht oberhalb des Gelenks bestand an dem unteren Teile des Oberarmes heftiger Druckschmerz. Am Unterarm zeigte sich geringe Druckempfindlichkeit nur unmittelbar am Handgelenk. Abnorme Beweglichkeit und Crepitation waren nicht vorhanden. Die Röntgenuntersuchung ergab eine schwere supracondyläre Fractur des Oberarmes und subperiostale Fracturen beider Vorderarmknochen: am Radius an der Grenze zwischen oberem und mittlerem Drittel, an der Ulna ungefähr in ihrer Mitte. Die kaum sichtbaren Bruchlinien liefen beim Radius quer, bei der Ulna schräg. Irgendwelche Dislocationen waren nicht vorhanden.

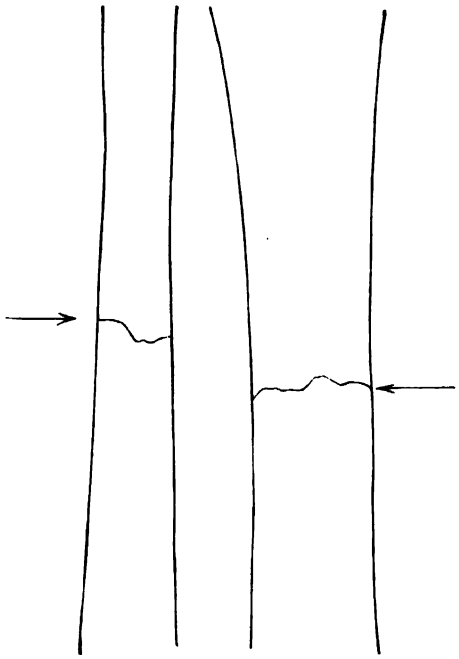

Fig. 3 (Fall IV).

Fall IV. Subperiostale Fracturen beider Unterschenkelknochen linkerseits. Hausdiener Karl R., 18 Jahre.

R. stolperte beim Tragen eines Koffers und stürzte hin. Der Koffer fiel dabei auf seinen linken Unterschenkel von rückwärts. R. wurde von seinen Kameraden auf sein Zimmer getragen und am nächsten Morgen in die Klinik überführt. Bei der Aufnahme zeigte sich der linke Unterschenkel in seiner Mitte nur an der Vorderseite leicht teigig geschwollen, und an der Grenze zwischen mittlerem und unterem Drittel war die Tibia druckempfindlich. Weder Deformität noch Crepitation oder abnorme Beweglichkeit waren hier nachweisbar. Der Unterschenkel konnte völlig gerade und ohne besondere Schmerzen erhoben werden. Äußere Verletzungen waren nicht vorhanden. Knie- und Fußgelenk waren frei beweglich.

Die Röntgenaufnahmen ergaben subperiostale Querfracturen beider Unterschenkelknochen bei idealer Stellung in Höhe der Grenze zwischen mittlerem und unterem Drittel der Knochen. Die haarfeinen Bruchlinien zeigten nicht die geringste Verschiebung der Knochenenden.

Fall. V. Subperiostale Querfractur an der r. Tibia. Klempner Ernst R. 18 Jahre. R. hatte beim Einsteigen in einen Fährdampfer infolge Fehltrittes seinen rechten Unterschenkel zwischen Rand des Schiffes und Landungsbrücke eingeklemmt. Da er sein Bein nicht mehr ansetzen konnte, wurde er sofort nach der Klinik gefahren. An dem keine Verfärbung und keine merkliche Schwellung zeigenden Unterschenkel besteht etwas oberhalb der Mitte an der Tibia eine druckempfindliche Stelle.

Bei Bewegungsversuchen besteht ganz geringe abnorme Beweglichkeit nach hinten, und man glaubt dann ein leichtes Crepitieren wahrzunehmen und an der Druckstelle einen kleinen queren Rand fühlen zu können. Klinisch gewinnt man den Eindruck einer subperiostalen Tibiafractur. Das Röntgenbild bestätigt diese Diagnose. Die feine Bruchlinie teilt sich an der Vorderseite in zwei, die ein keilförmiges Stückchen zwischen sich nehmen. Dislocation der Bruchenden ist nicht vorhanden. Die äußeren Knochenkonturen sind nicht unterbrochen.

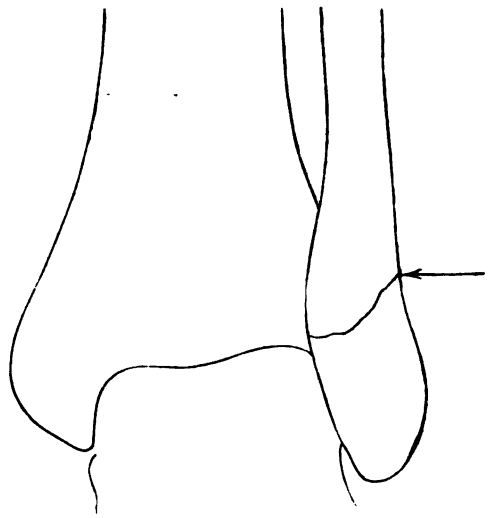

Fig. 4 (Fall VI).

Fall VI. Subperiostale Fractur des rechten Malleolus externus. — Arbeiter Ernst F., 27 J.

F. knickte bei der Arbeit auf einem Schiffsneubau mit dem rechten Fuße um und fiel hin.

Beim Aufstehen hatte er heftige Schmerzen im Fußgelenk. Bei seiner Aufnahme, die einige Stunden nach dem Unfalle erfolgte, fand sich das rechte Fußgelenk leicht geschwollen, seine Bewegungen beschränkt und schmerzhaft. Am Malleolus ext. bestand umschriebener Druckschmerz, doch auch am unteren Teil der Tibia war Druckempfindlichkeit vorhanden, jedoch nur gering und nicht localisiert. Crepitation und Formveränderung waren am Malleolus ext. nicht vorhanden, auch keine Fracturlinie fühlbar. Keine abnorme Stellung des Fußes.

Das Röntgenbild zeigte eine zarte, leicht schräg nach innen unten verlaufende Fractur ohne Stellungsänderung des Malleolus externus.

Fall VII. Subperiostale Querfractur der rechten Fibula. Arbeiter Wilhelm S., 28 J.

S. zog sich bei der Arbeit eine Verletzung der Knöchelgegend d rechten Unterschenkels zu, indem ihm ein schwerer Lowry gegen Außenseite fiel. Das rechte Fußgelenk war bei der einige Stunden spät erfolgten Aufnahme des S. geschwollen und an der Außenseite durch Blutaustritt stark verfärbt. Die Verfärbung zog sich entlang der Fibula bis

zur Mitte des Unterschenkels hinauf und in dunklerer Nüance unterhalb des Malleolus externus am äußeren Fußrücken entlang. Fingerbreit oberhalb der Malleolusspitze bestand eine blutende, stecknadelkopfgroße Wunde. Crepitation war nirgendwo vorhanden, ebenso auch die Dislocation nicht nachweisbar.

Die Röntgenaufnahmen zeigten handbreit über der Knöchelspitze eine zackige Querfractur an der Fibula, die sich nur durch eine feine helle Linie kenntlich machte. Dislocation und Veränderungen der Knochenkonturen waren nicht vorhanden.

XV.

Totale Exstirpation des Omentum bei Achsendrehung desselben.

Von

Privatdozent **N. Trinkler**, Charkow.

Eine außerordentlich interessante und noch wenig erforschte Erscheinung in der Abdominalchirurgie ist die sogenannte Torsion von Geschwülsten und ganzen Organen entweder um ihre Achse oder, wenn das Organ bezw. die Geschwulst einen Stiel hat oder auf einer dünnen Basis sitzt, um diese letzteren, wobei die Torsion bisweilen eine doppelte, dreifache und vielfache ist.

Der im Nachstehenden zu beschreibende Fall gehört meines Erachtens zu den ziemlich seltenen Fällen, und infolgedessen erachte ich es für angebracht, denselben als kasuistischen Beitrag zu veröffentlichen.

Die Frage der Achsendrehung von intraabdominal gelegenen Geschwülsten interessiert am meisten die Gynäkologen, da von den Geschwülsten, die zu derartigen Dislokationen um ihre Achse Neigung zeigen, der größte Prozentsatz auf cystenartige Neubildungen der Ovarien und der Tuben entfällt, die meistenteils auf einem mehr oder minder langen Stiele sitzen und dadurch gewöhnlich in bedeutendem Grade beweglich sind.

Bei Olshausen (1)*) ist eine ziemlich bedeutende Anzahl von Fällen von Achsendrehung von Geschwülsten, meistenteils von Cystomen des Ovariums verzeichnet (Ribbentrop (2), Hardy (3), van Buren (4), Willigk (5), Patruban (6) u. a.). Rokitansky (7) hat auf 58 Sektionen von Individuen, die Ovarialtumoren hatten, 8 Fälle von Achsendrehung des Stieles gefunden, im ganzen aber 13 ähnliche Fälle beschrieben. Spencer Wells (8) hat bei 500 Ovari-

*) Die mit Klammern versehenen Ziffern beziehen sich auf das am Schlusse angefügte Literaturverzeichnis.

otomien 12 Fälle von Torsion des Stieles beobachtet. Schröder (9), Horwitz (10) und Thornton (11) haben diese Anomalie allerdings bedeutend häufiger beobachtet. Es sind auch Fälle von Torsion von Organen beschrieben worden (Thomas Wilson (12), die auf breiterer Basitz sitzen, beispielsweise Achsendrehung des myomatös degenerierten Uterus (Wörz (13), Semmelink (14)), der Milz (Morault (15), Stierlin (16)).

Van der Berg (17) hat in seiner Dissertation die ihm zugänglich gewesene Literatur (35 Fälle) über die Frage der Torsion der cystenartigen Geschwülste (Hydro- und Pyosalpinx), die von den Tuben ausgehen, gesammelt.

Je nach dem Organ, der Geschwulst, dem Inhalt derselben, der serös oder eitrig ist, können die Torsionserscheinungen mehr oder minder ernste Perturbationen im Organismus herbeiführen. Bisweilen geht die Torsion von Tumoren, namentlich wenn der Drehungsprozeß chronisch, successive verläuft, ohne auffallende klinische Veränderungen im Verlaufe der Krankheit, im Wachstum, bezw. in der Vergrößerung der Geschwulst oder des Organs infolge von durch die Torsion bedingten Stauungserscheinungen einher; stellt sich aber die Achsendrehung akut ein, so werden nicht selten sehr stürmische Erscheinungen, wie Eiterung, Reizung des Peritoneums, Verwachsungen mit den benachbarten Organen usw. beobachtet.

Die Ursache der hier in Rede stehenden Drehbewegungen der Geschwülste ist noch nicht vollständig aufgeklärt. Zweifellos ist es aber, daß der Prozess, der sich bei Stieltorsion bei cystenartigen und derben Geschwülsten abspielt, nicht mit der Torsion verglichen werden kann, welche unter normalen Verhältnissen, beispielsweise an der Nabelschnur beobachtet wird. In letzterem Falle wird die Torsionserscheinung einfach durch die Ungleichheit in der Struktur der venösen und arteriellen Gefäße erklärt.

Nach Olshausen und Küstner (18) wird die Dislokation von Ovarialtumoren um ihre Achse herum bisweilen durch gesteigerte Darmperistaltik, ferner durch brüske Bewegungen des ganzen Körpers, die mit Druck der Bauchpresse verknüpft sind, begünstigt. Fränkel (19) nimmt schließlich an, daß die Achsendrehung am wahrscheinlichsten durch das ungleichmäßige Wachsen der Tumoren selbst bedingt wird (Fritsch (20), Schauta (21)).

Wenn wir uns nun den übrigen Organen bezw. Tumoren, die in der Bauchhöhle enthalten sind (Samenstrang, Wandermilz, überfüllte Darmschlingen, Omentum) und bisweilen eine Achsendrehung machen, zuwenden, so muß man hervorheben, daß die Ursachen, welche diese

Erscheinung hervorrufen, anscheinend dieselben sind wie bei cystenartigen Ovarialtumoren.

Auf dem letzten Chirurgenkongreß zu Berlin hat Payr (22) ziemlich ausführlich das Ergebnis seiner experimentellen Forschungen über torquierte Tumoren des Omentums mitgeteilt und einige Punkte klarzulegen versucht, welche diese interessante Erscheinung in der Abdominalchirurgie beleuchten.

Dieser Autor hat seine Experimente folgendermaßen angeordnet: In die Bauchhöhle des Versuchstieres wurden mittelst Laparotomie kleine, aus Magnesia hergestellte Kügelchen eingeführt. Nach 8—14 Tagen fand Payr, als er die Bauchhöhle wieder eröffnete, diese Fremdkörper fest im Omentum eingeschlossen und von cystenartigen, mit Gas gefüllten Gebilden umgeben; das Vorhandensein von Gas wurde dadurch erklärt, daß die Magnesiakügelchen bei Berührung mit den tierischen Geweben Wasser zerlegten und freien Wasserstoff bildeten. Solche Gascysten entstanden bald an der Basis des Omentum, bald an seinem freien Ende, je nachdem wo der Fremdkörper festgehalten wurde. In letzterem Falle beobachtete Payr ziemlich häufig leichte und sogar vollständige Achsendrehung des Omentum an seiner Basis. Im weiteren Verlauf seiner experimentellen Untersuchungen hat Payr die Anordnung des Experiments etwas modificiert, indem er die Magnesiakügelchen durch Gewebsstückchen animalischen sowohl wie pflanzlichen Ursprungs (Leber, Milz, Holz, Kork) oder durch Kügelchen aus Paraffin und Blei ersetzte, welche er in den freien Rand des Omentum einnähte. Fast in allen Fällen kam Achsendrehung des Omentum zustande, die desto stärker ausgesprochen war, je umfangreicher und leichter der implantierte Fremdkörper war. Als Conditio sine qua non für das Gelingen des Experiments galt die Forderung, daß das Gewicht des künstlichen Tumors das durchschnittliche spezifische Gewicht der parenchymatösen Organe nicht überstieg. Es gaben auch sämtliche Experimente mit Einnähung von kompakten schweren Bleikügelchen im Sinne der angestrebten Achsendrehung des Omentum negative Resultate. Unter den Ursachen, welche eine Dislokation des Omentum um seine Achse bezw. eine Torsion des Omentum herbeiführen, unterscheidet Payr zwei Gruppen. Zu der ersten gehören innere Ursachen, und diese sind durch die Wechselbeziehungen der Gefäße zu der Geschwulst bedingt. Die Venen, die länger als die Arterien sind, neigen stets zur Plexusbildung und Schlängelung. Ganz besonderen Schwankungen unterliegen die Venen dann, wenn sie mit Blut überfüllt sind, bei Knickung des Stieles der Geschwulst; wenn dieser nicht nachgiebig ist, so umwickeln sie spiralenförmig den dünnen Teil der Geschwulst. Payr machte einen sehr gelungenen Vergleich zwischen den straffen, nicht nachgiebigen Teilen der Geschwulst und der auf dem Pfeilbogen gespannten Sehne.

Was die äußeren Ursachen, welche eine Achsendrehung von Geschwülsten und auch eine solche des Omentum herbeiführen, betrifft, so fügt Payr zu den von mir oben aufgezählten noch ungleichmäßige systematische Überfüllung der benachbarten Organe und Knickung der Geschwulst infolge der Schwere derselben hinzu.

Den Anlaß zu den soeben besprochenen experimentellen Untersuchungen hat ein Fall von Achsendrehung einer Ovarialcyste gegeben, der in der Klinik von Prof. Nicoladoni zu Graz beobachtet und operiert wurde. Die Ovarialcyste war nicht nur durch die Stieltorsion von ihrer Basis vollständig abgeschnürt, sondern noch durch breite Kommissuren mit dem Omentum verwachsen, wobei auch diese Kommissuren wiederum eine Achsendrehung erfahren haben. Es ergibt sich somit daraus, daß das Omentum ein besonders günstiges Objekt zur experimentellen Forschung der Achsendrehung abgibt.

Nachdem ich mit den bis jetzt veröffentlichten Fällen von Achsendrehung des Omentum, auf welche man bei intra-abdominalen Operationen stößt, mich etwas eingehender vertraut gemacht hatte, bin ich zu dem Schlusse gelangt, daß die von Payr bei seinen experimentellen Untersuchungen gewonnenen Momente das, was in der Praxis bei Gelegenheit von Operationen gefunden wurde, nicht ganz erschöpft. Man muß im Auge behalten, daß die im Omentum vorhandenen Veränderungen in der Mehrzahl der Fälle entzündlicher Natur sind, und daß diese Veränderungen selten spontan eintreten, sondern sich am häufigsten im Anschluß an eine Operation entwickeln (Epiploitis post operationem), oder aber es geben irgend welche, wenn auch leichte Verwachsungen mit dem Peritoneum oder den benachbarten Organen den Anstoß zur Bildung von entzündlichen Geschwülsten des Omentum. Ich will damit gesagt haben, daß zur Bildung eines Stieles bei Geschwülsten des Omentum noch eine Bedingung erforderlich ist, von der Payr nur nebenbei spricht, nämlich Fixation des Omentum an irgend einem Punkte seines freien Randes. Durch diese Adhäsion wird gleichsam derjenigen Achse, um welche die Drehung stattfinden kann, die Richtung gegeben.

Wenn wir uns nun wieder der uns interessierenden Frage, nämlich der Achsendrehung des Omentum zuwenden, so müssen wir uns vor allem vergegenwärtigen, daß solche pathologisch-anatomische Prozesse gewöhnlich an einem bereits pathologisch veränderten Omentum auftreten, wobei diese Veränderungen vornehmlich entzündlicher Natur sind (Epiploitis s. Omentitis chronica).

Unter den verschiedenen Pormen von torquierten Tumoren des Omentum müssen zwei Haupttypen unterschieden werden: Erstens sind Fälle beschrieben (Payr, Hochenegg), in denen das Omentum bei der Achsendrehung in der Bauchhöhle vollständig frei war, d. h. keine Adhäsionen mit dem Peritoneum parietale oder mit den benachbarten Organen zeigte. Diese Fälle sind außerordentlich selten. Der zweite Typus, der am häufigsten vorkommt und von dem ich oben

bereits gesprochen habe, ist die Achsendrehung des Omentum, welches an seinem freien Rande entweder mit dem Peritonem, mit dem Bruchsack verwachsen oder im Bruchring eingeklemmt ist, oder schließlich mit seinem freien Ende den Bruchinhalt bildet. Die Stelle, an der die Achsendrehung stattfindet, bietet gleichfalls gewisse Modifikationen: bald liegt sie in demjenigen Teile des Omentum, der sich im Bruchsack befindet, bald geht sie auf den Teil über, der sich bereits in der Bauchhöhle oberhalb des Bruchringes befindet. In letzterer Zeit sind einige derartige Fälle beschrieben worden (Baracz, Eiselsberg (23) und Bayer (24)).

Bisweilen findet vor der Achsendrehung eine Verwachsung des freien Endes des Omentum mit irgend einem der benachbarten Organe statt, beispielsweise mit dem Colon ascendens, wie es bei dem von Wiener (25) beobachteten Patienten der Fall gewesen ist.

Manche bekannten Kliniker, beispielsweise Péan (26), stellen das Vorkommen von entzündlichen Geschwülsten des Omentum vollständig in Abrede, nicht etwa weil das Omentum keine entzündlichen Prozesse durchzumachen vermöchte, sondern weil die Entzündung selbst keine nachweisbare und deutlich fühlbare Geschwulst bildet.

In der Tat gibt es keinen einzigen in der Literatur veröffentlichten Fall, in dem eine entzündliche Geschwulst des Omentum als solche eine chirurgische Intervention erheischt hätte. Die Exstirpation eines Teiles des Omentum oder des ganzen Omentum hat in sämtlichen veröffentlichten Fällen als Nebenoperation, am häufigsten bei Herniotomien, bei Incarceration des Omentum im Bruchsack vorgenommen werden müssen. Es sind einige Fälle beschrieben worden, in denen das entzündlich veränderte Omentum nach den vorhanden gewesenen klinischen Symptomen und nach den äußeren Merkmalen eine Entzündung des Wurmfortsatzes vortäuschte. Bisweilen tritt die Entzündung des Omentum sekundär ein, indem sie auf dasselbe von den Genitalorganen bezw. anderen Organen der Bauchhöhle übergeht. So beschreibt Hadra (27) einen Fall von Omentitis chronica, die sich im Anschluß an eine Salpingitis entwickelt hat. Müller (28) beschreibt einen Fall, in dem sich die Omentitis chronica infolge einer Verwachsung des Omentum mit der Wandermilz und mit der Ovarialcyste, die bei der betreffenden Patientin bestanden haben, entwickelt hat. Ich persönlich habe zweimal Verwachsungen des Omentum mit der Spitze und der Oberfläche des Coecum bei schweren Appendicitisformen beobachtet, wobei das Omentum in ziemlich bedeutender Ausdehnung, von der Insertionsstelle beginnend, verdickt und verdichtet war.

Die Mehrzahl der Autoren (Bogdanick (29), Schnitzler (30), Wiener (31)) nehmen als conditio sine qua non für das Zustandekommen einer Entzündung des Omentum das Vorhandensein einer Hernie an. Wenn das Omentum auch bei der Operation als gesund befunden und nur ein unbedeutender Teil desselben exstirpiert wurde, so kann es nichtsdestoweniger infolge der zahlreichen Ligaturen, die man auf dem zurückbleibenden Stumpf anlegen muß, leicht zur nachträglichen Entwickelung einer Entzündung per continuitatem kommen.

So sagt Braun (32), daß Geschwülste des Omentum sich am häufigsten im Anschluß an Laparotomien entwickeln, worauf ganz besonders die französischen Autoren hinweisen, ausgenommen Tuffier (33), der auf 600 Herniotomien keinen einzigen Fall von Omentitis zu notieren vermocht hat. Demgegenüber bringt Braun eine Statistik von Herniotomien, in der in 21 von 30 Fällen sich nachträglich eine Omentitis entwickelt hat, welche man deutlich durch die Bauchwände palpieren konnte. Lucas-Championnière (34) hat im Jahre 1890 ein pathologisch verändertes Omentum demonstriert, welches zu einer einzigen Geschwulst verwandelt war, die die ganze Bauchhöhle einnahm. Den Ausgangspunkt der Geschwulst bildete eine Hernie.

Man muß somit im allgemeinen annehmen, daß die Ursache, die einen entzündlichen Zustand des Omentum herbeiführt, in der überwiegenden Mehrzahl der Fälle in einer Hernie liegt, und daraus geht hervor, daß wir auch die weiteren in den Geschwülsten des Omentum zustande kommenden Veränderungen nur als Erscheinungen, welche die Hernien begleiten, gleichsam als Nebenerkrankungen kennen lernen. Wiener (35) berichtet über 4 Fälle von rein intraabdomineller Achsendrehung des Omentum, wobei nur in einem einzigen Falle die Achsendrehung ohne gleichzeitige Hernie bestand.

Baracz (36) beschreibt einen Fall von incarceriertem Omentum mit intraabdomineller Stieltorsion. Hochenegg (37) berichtet über einen Patienten, der viele Jahre lang mit einer Hernie behaftet war, die in letzter Zeit sich nicht mehr reponieren ließ. Die Operation wurde unter hohem Fieber und heftigen Schmerzen ausgeführt, sie galt einer rechtsseitigen Abdominalgeschwulst, die als Appendicitis gedeutet wurde; bei der Operation fand man eine große Geschwulst, welche aus dem zu einem Klumpen verwandelten und geschwollenen Omentum bestand, das auf einem dreimal torquierten Stiele saß. Der auf dem Chirurgenkongreß zu Berlin demonstrierte Fall von Riedel (38) bot eine faustgroße, in der rechten Bauchhälfte lokalisierte Geschwulst

einer 31jährigen Patientin dar, welche zuvor 7 Jahre lang mit einer Leistenhernie behaftet war. Die Geschwulst des Omentum saß auf einem dünnen Stiel, der vom Colon transversum abging und 1½ mal um seine Achse gedreht war. Unten war die Geschwulst an ihrem freien Rande mit dem Peritoneum parietale verwachsen.

Im vorigen Jahre hat Oelwein (39) in der Gesellschaft der Wiener Ärzte ein pathologisch-anatomisches Präparat eines Omentum demonstriert, welches am Stiele mehrmals um seine Achse torquiert war und bei einem 56jährigen Patienten mit Ausgang in vollständige Genesung entfernt wurde. Leider sind detailliertere Angaben in dieser Mitteilung nicht vorhanden.

Das ist im allgemeinen das spärliche kasuistische Material, welches ich in Bezug auf die Frage der torquierten Geschwülste des Omentum zu sammeln vermocht habe.

Man kann somit als Regel gelten lassen, daß eine Achsendrehung am Omentum nur dann stattfindet, wenn dasselbe sich in entzündlichem Zustande befindet, wenn es seine ursprünglichen Konturen einbüßt, sich in eine mehr oder minder derbe Geschwulst verwandelt und sich an seiner Insertionsstelle stielförmig ausdehnt. In der Mehrzahl der mitgeteilten Krankengeschichten waren Verwachsungen mit den umgebenden Organen, mit dem Peritonem, sowie mit einem Bruchsack vorhanden, und von hier aus nahm gewöhnlich die Erkrankung des Omentum ihren Ursprung.

Die klinische Diagnose der entzündlichen Zustände des Omentum ist wegen des häufigen Vorhandenseins einer Hernie mehr oder minder erschwert, eben weil es schwer fällt, die Erscheinungen, die durch eine inkarzerierte Hernie erzeugt werden, von denjenigen zu unterscheiden, die die entzündlichen Veränderungen des Omentum begleiten.

Was die genaue Diagnose eines um seine Achse gedrehten Omentum betrifft, so hat in keinem der in der Literatur veröffentlichten Fälle der in Rede stehende pathologische Zustand vor der Operation genau diagnosticiert werden können. Als das einzige Merkmal kommt die große Beweglichkeit der durch das veränderte Omentum gebildeten Geschwulst, sowie die bisweilen rasche Entwickelung der Geschwulst in der Bauchhöhle in Betracht, da bei der Torsion plötzliche Überfüllung der Venen und Umwandlung des Omentum in eine große ödematöse Geschwulst stattfindet.

Die Differentialdiagnose zwischen Appendicitis und Epiploitis kann nur in chronischen Fällen durchgeführt werden. Das chronisch veränderte und degenerierte Omentum, das nicht selten die

ganze rechte Hälfte der Bauchhöhle einnimmt, ist bei der Palpation wenig schmerzhaft und leicht beweglich; es besteht keine Temperatursteigerung; der Darmkanal ist wenig in Mitleidenschaft gezogen diejenigen wenigen Fälle ausgenommen, in denen das Omentum durch Druck auf das Darmrohr eine relative Impermeabilität verursachen kann; jedoch werden diese Erscheinungen in gleicher Weise auch bei Tumoren anderer Organe der Bauchhöhle beobachtet. Entzündliche Geschwülste der Ileocoecalgegend geben ein etwas anderes Bild: Empfindlichkeit der afficierten Gegend tritt in den Vordergrund. Dann bestehen Störungen der Darmfunktion, Reizerscheinungen von seiten des Peritoneums, Steigerung der Temperatur. In manchen Fällen kann das Fehlen einer Hernie als differentialdiagnostisches Merkmal gelten. Demgegenüber kann eine ganze Reihe anderer entzündlicher Geschwülste dieser Gegend, wie beispielsweise Neubildungen des Coecum, Tuberkulose, Lues, Aktinomykose, die richtige Diagnose vollständig verdunkeln.

In dem im Nachstehenden zu beschreibenden Falle war die Diagnostik in nicht geringem Maße dadurch erschwert, daß der Patient außer einer Hernie noch rechtsseitigen Kryptorchismus hatte, den er zwar selbst negierte, der aber noch vor der Operation diagnosticiert werden konnte. Die Geschwulst, welche der Patient viele Jahre lang für den Hoden hielt, war augenscheinlich nichts anderes als ein Lobulus des Omentum, der sich früher in die Bauchhöhle leicht reponieren ließ, sich frei in den Hodensack senkte und sich ins Form einer Hernia inguinalis omentalis darbot.

Die Krankengeschichte meines Patienten ist folgende:

Der Patient hat seit mehr als 10 Jahren das Gefühl von Unbehagen in der Skroto-Inguinalgegend. Zeitweise bestanden Schmerzen in der rechten Seite. Der Patient bekundet, daß er den Hoden stets im Hodensack palpieren konnte. In den letzten Jahren empfand er im Unterleib ein Gefühl von Schwere. Der Patient litt stets an Obstipationen. Vor einigen Jahren hat ihm sein Arzt das Tragen einer Binde verordnet. Letzteer verursachte ihm jedoch Schmerzen, und infolgedessen nahm er von einem Tragen derselben bald Abstand.

Status praesens: Der Patient ist mittelmäßig gebaut. Panniculu adiposus ziemlich gut entwickelt, desgleichen Muskulatur und Knochensystem Anzeichen von Marasmus nicht vorhanden. Die Untersuchung der Organe der Brusthöhle (der Lungen und des Herzens) ergibt nichts Abnormes. Bei der Besichtigung des Abdomens fällt vor allem die ungleichmäßige Auftreibung desselben auf. Man kann am Abdomen zwei Hälften unterscheiden: die linke, etwas aufgetriebene und die rechte, verdickte; die linke gibt bei der Perkussion einen deutlichen tympanitischen Darmton, der sich über die ganze Regio epigastrica und hypogastrica ausbreitet. Die rechte Hälfte des Abdomens gibt bei der Perkussion vom Leberrand bis zum Ligamentum Poupartii im oberen Teile

an der Grenze mit der Leber, ungefähr 2 Querfingerbreiten unterhalb derselben, einen gedämpft tympanitischen Schall, der in Höhe der durch den Nabel geführten Linie in Dämpfung übergeht. Bei den Atmungsbewegungen bleibt die rechte Bauchhälfte von der linken merklich zurück.

Es entsprach somit, wenn man sich anatomisch genauer ausdrückt, die Dämpfung in der rechten Bauchhälfte der Ileocoecalgegend, und zwar war dieselbe unten bis dicht an das Ligamentum Poupartii vorhanden, während sie oben fast in die Leberdämpfung überging. Links reichte die Dämpfung an die Mittellinie nicht heran. Unten und in der Nähe der Mittellinie brach der gedämpfte Schall plötzlich ab und ging in tympanitischen über.

Bei der manuellen Untersuchung trat die Differenz zwischen der rechten und linken Bauchhälfte noch deutlicher hervor. In der Ileocoecalgegend fühlte man eine derbe, über zweifaustgroße Geschwulst, die ihren Contouren nach der Richtung des Coecum entsprach und dieses letztere nur 2—3mal an Umfang übertraf. In der Nähe der Mittellinie brach diese Verdichtung ziemlich scharf ab, und es gelang, mit den Fingern unter den linken Rand derselben zu kommen, der in seiner ganzen Ausdehnung glatt und nur unten etwas höckerig war. Oben in der Richtung zur Leber war es nicht möglich, mittelst Palpation das Ende der Geschwulst zu verfolgen, man konnte aber positiv sagen, daß sie mit der Leber in keinem Zusammenhange stand. Die äußere Seite der Geschwulst wurde gleichfalls ziemlich scharf an der gedachten Axillarlinie palpiert, ohne daß sie in das Paranephrium überging. Unten wurde die Geschwulst am deutlichsten in ihren Einzelheiten palpiert. Unmittelbar oberhalb des Ligamentum Poupartii erschien sie gleichsam lobulär und erinnerte bei der Betastung stark an das verdichtete Omentum.

Die Besichtigung des Hodensacks ergab Folgendes: Die rechte Hälfte war bis Kindskopfgröße aufgetrieben, konisch und mit der breiten Basis dem Ligamentum Poupartii zugewandt. Die Haut war sehr gespannt; die üblichen Querfalten waren vollständig verstrichen. Die Geschwulst des Skrotums bot sämtliche Erscheinungen deutlicher Fluktuation dar. Der Hoden wurde nicht palpiert; die Geschwulst des Hodens war überall gleich elastisch und ging oben wurstförmig in der Richtung zum Ligamentum Poupartii in eine Verdichtung über, welche oberhalb desselben palpiert werden konnte. Den Funiculus spermaticus konnte man trotz der nachgiebigen Wandungen des Hodensacks nicht palpieren. Der in den Leistenring eingeführte Finger fühlte hier statt des Samenstranges ein gelapptes Gebilde, welches wenig beweglich war und anscheinend dem angewachsenen Omentum entsprach. Was die Geschwulst, welche die Ileocoecalgegend einnahm, betraf, so war sie selbst bei starkem Druck wenig schmerzhaft; sie ließ sich in der Richtung zur Mittellinie verschieben, war aber in der Richtung nach oben und unten unbeweglich; bei der bimanuellen Untersuchung, bei der die linke Hand die obere Grenze der Geschwulst umfaßte, konnte man, wenn man die flache Hand zwischen Leber und Geschwulst schob und den Zeigefinger der rechten Hand in den Leistenring einführte, sich überzeugen, daß das untere Ende der Geschwulst eben dem gelappten Gebilde entsprach, welches am Eingang in den Hodensack palpiert wurde.

Unter Berücksichtigung der anamnestischen Erhebungen, sowie hauptsächlich der Resultate der objektiven Untersuchung glaubten wir mit ziem-

lich großer Wahrscheinlichkeit vor der Operation folgende Diagnose stellen zu dürfen: Der Patient hatte angeborenen Kryptorchismus, außerdem eine Hernie des Omentum, welche augenblicklich mit dem Leistenring verwachsen oder vielleicht in demselben chronisch eingeklemmt war. Die Hydrocele mußte als leerer, mit Transsudat gefüllter Bruchsack betrachtet werden. Desgleichen konnte Hydrocele bei Kryptorchismus nicht vollständig ausgeschlossen werden. In Anbetracht der Angaben des Kranken über Anfälle, welche ihrem Verlaufe nach an Appendicitis erinnerten, konnte man auch eine etwaige Beteiligung des Wurmfortsatzes an dem Krankheitsprozesse nicht ausschließen, wobei die Erkrankung des letzteren eine sekundäre und chronische sein mußte. Die geringe Reaktion von seiten des Organismus, die subfebrile Temperatur, das Fehlen von Erbrechen und anderen Erscheinungen von peritonitischem Reiz sprachen dafür, daß wir es nicht mit einer akuten Entzündung zu tun hatten. Die Geschwulst in der Ileocoecalgegend mußte auf Rechnung einer entzündlichen Veränderung des Omentum gesetzt werden.

Operation: Incision an der vorderen Oberfläche des Hodensacks wie bei der Operation der Hydrocele oder bei Herniotomie; die Incision wurde fast bis zum Ligamentum Poupartii geführt. Es flossen bei der Incision ca. 2 Gläser voll serös-blutiger Flüssigkeit ab. Hodensack leer. Die Höhle (rechte Hälfte) stellte einen alten verdickten Herniensack dar. Leistenkanal frei. Die Wand des Leistenkanals läßt die Kuppe des Zeigefingers durch. Am inneren Ring stößt der Finger auf das Omentum, welches mit der vorderen Wand mittelst einiger lockeren blutenden Kommissuren, augenscheinlich jüngeren Datums verwachsen war. Durch den Bruchring gelingt es, in die Bauchhöhle zu gelangen, aus welcher, als das Omentum zurückgedrängt wurde, sich noch ca. $^1/_2$ Glas blutiger Flüssigkeit entleerte, in der Fibringerinnsel in geringer Anzahl schwammen. Beim Versuch, das mit dem Leistenring verwachsene Ende des Omentum zu befreien, gelang es, in die Wunde einige Lobuli desselben hineinzuziehen, die miteinander verlötet, blutig imbibiert und entzündlich verdickt waren. Da die Veränderungen des Omentum, sofern man auf Grund des hervorgezogenen Teiles urteilen konnte, sich auch auf denjenigen Teil erstrecken mußten, der sich in der Bauchhöhle befand, durch die Bauchdecken wohl palpiert wurde, aber durch die Bruchpforte nicht gezogen werden konnte, machte ich sofort die breite Laparotomie, wobei sich mir folgendes Bild darbot: Das Coecum sowohl wie der Wurmfortsatz zeigten im allgemeinen keine besonderen Veränderungen; die seröse Oberfläche des Coecum war namentlich an der Spitze etwas hyperämiert und durch leichte Stränge mit dem äußeren Rande des Omentum verwachsen. Nachdem ich mit den Fingern die leichten Verwachsungen des Omentum mit dem Peritoneum parietale, dem Coecum und einigen benachbarten Darmschlingen getrennt hatte, gelang es, das ganze Omentum in die Wunde hinunterzuziehen. Dasselbe stellte eine umfangreiche lobuläre Geschwulst von fester Consistenz mit breit entwickelten und geschlängelten Venen von dunkelblauer Stauungsfarbe dar. Zu unserer allgemeinen Verwunderung ging die Geschwulst des Omentum in einen 3 Querfingerbreiten langen und 1 Querfingerbreite breiten Stiel über, an dem Anzeichen von Achsendrehung deutlich zu sehen waren. Zur Freilegung des Stieles mußte ich die Geschwulst dreimal um ihre

Achse drehen, worauf man sehen konnte, daß der Stiel nichts anderes war als das in seinem oberen Teile torquierte Omentum. Nach Geraderichtung des Stieles konnte der Teil des Omentum, der den Stiel bildete, nicht gerade gedehnt werden, da die einzelnen Falten miteinander fest verlötet und verwachsen waren und von diesem komprimierten Teile fächerförmig in einer Ausdehnung von 2 Querfingerbreiten nach oben in der Richtung zum Colon transversum verliefen. Der Stiel wurde mittelst einiger Ligaturen durchnäht und das ganze Omentum exstirpiert.

Die Bauchhöhle wurde nach Reinigung derselben mittelst einiger aseptischer Gazetampons fest vernäht, desgleichen die Haut. Am unteren Wundwinkel wurde in das Unterhautzellgewebe für die Dauer von 24 Stunden ein Drainrohr eingeführt. Postoperativer Verlauf ohne jegliche Complicationen. Die Temperatur ist nicht ein einziges Mal gestiegen. Am 8. Tage wurden sämtliche Nähte entfernt. Prima intentio. Nach 3 Wochen wurde die Patientin aus dem Krankenhaus entlassen.

Zum Schluß ist es mir eine angenehme Pflicht, dem geehrten Kollegen Herrn Dr. F. T. Romanowitsch für die Überlassung des im Vorstehenden geschilderten Falles, sowie für den mir bei der Operation geleisteten Beistand meinen aufrichtigen Dank zu sagen.

Literaturverzeichnis.

1) Olshausen, Die Krankheiten der Ovarien. Deutsche Chirurgie. 1886. Lief. 58. S. 107.
2) Ribbentorp, Preuß. Vereinstag. 1846. Nr. 1.
3) Hardy, Lancet. 1845.
4) Van Buren, New York Journal. 1850. March.
5) Williglk, Prager Vierteljahrsschrift. 1854. S. 112.
6) Patruban, Österreichische Zeitschr. f. prakt. Heilkunde.
7) Rokitansky, Lehrbuch III. S. 413. Wiener allg. med. Zeitung. 1860. Nr. 4.
8) Spencer Wells, Diseases of the ovarium. p. 83.
9) und 10) Ref. nach Olshausen.
11) Thornton, Lancet. 1875. II. p. 665.
12) Wilson, Chronic axial rotation of an ovarian cyst giving rise to extreme twisting etc. Trans. Obst. Soc. Lond. 1897. Vol. 39. p. 167.
13) Wörz, Axendrehung des Uterus. Monatsschr. f. Geburtshülfe u. Gynäkologie. 1900. 12. Bd. S. 1.
14) Semmelink, Über Axendrehung des Uterus. Beiträge zur Geburtshülfe u. Gynäkologie. 1901. 3. Bd. S. 352.
15) Morault, De la torsion du pedicule dans l'ectopie de la rate. Thèse. 1896.
16) Stierlin, Über die chirurgische Behandlung der Wandermilz. Deutsche Zeitschr. f. Chirurgie. 45. Bd.
17) Van den Berg, Die Torsion der Tubentumoren. Dissertation. Leiden 1900.
18) Küstner, Zentralbl. f. Gynäkologie. 1890. S. 785.
19) E. Fränkel, Virchows Archiv. 1883. 91. Bd.

20) Fritsch, Die Krankheiten der Frauen. 1896.
21) Schauta, Handbuch der gesamten Gynäkologie. 1896.
22) Payr, Über die Ursachen der Stieldrehung intraperitoneal gelegener Organe. Zentralbl. f. Chirurgie. 1902. S. 57. (Verhandlungen d. deutschen Gesellsch. f. Chirurgie.) Der Aufsatz war schon fertig, als ich die ausführliche, im Archiv f. klin. Chirurgie. 1902. 68. Bd. Heft 2. S. 501, erschienene Arbeit von Payr erhielt, die ich aber nicht mehr berücksichtigen konnte (Autor).
23) Eiselsberg, Volvulus des Netzes. Deutsche med. Wochenschr. 1898.
24) Bayer, Retrograde Netzinkarzeration mit Stieltorsion über dem Bruchring. Zentralbl. f. Chirurgie. 1898. S. 462.
25) Wiener, A contribution to the study of intraabdominal omental torsion. Annals of Surgery. 1900.
26) Péan, Diagnostic et traitement des tumeurs de l'abdom. et du bassin. T. II. p. 448. 1880. Deutsche Übersetzung.
27) Hadra, On omental tumours due to adhaesive inflammation. Annals of Surgery. 1891. Vol. XIV. p. 36.
28) Müller, Archiv f. klin. Medizin. 1874. S. 146.
29) Bogdanick, Epiplocele dextra subacuta appendicidem simulans. Wiener klin. Presse. 1898. Nr. 16.
30) Schnitzler, Über Epiploitis im Anschluß an Operationen. Wiener klin. Rundschau. 1900. Nr. 1 u. 3.
31) Wiener l. c.
32) Braun, Über entzündliche Geschwülste des Netzes. Archiv f. klin. Chirurgie. 1901. 63. Bd. S. 378.
33) Tuffier, Bull. et mém. de la société de chirurgie de Paris. 1899. T. XXV. p. 149.
34) Lucas-Championnière, Bull. et mém. de la société de chir. de Paris 1898. 24. Bd. p. 195.
35) Wiener l. c.
36) Baracz, Retrograde Netzincarceration mit Torsion in der Bauchhöhle. Zentralbl. f. Chirurgie. 1900. Nr. 19. S. 519.
37) Hochenegg, Ein Fall von intraabdominaler Netztorsion. Wiener klin. Wochenschr. 1900. Nr. 13.
38) Riedel, Verhandlungen der deutschen Gesellschaft für Chirurgie. 1902. Demonstration eines um die Achse gedrehten Netztumors.
39) Oelwein, Mehrfach torquiertes Netz. Zentralbl. f. allgem. Pathologie u. patholog. Anatomie. 1902. Nr. 10. S. 413.

XVI.

Ein Beitrag zur Entstehung der periherniösen Phlegmone.

Von

Dr. A. Martina.

(Mit 2 Abbildungen.)

Im Jahre 1875 beschrieb Nicoladoni an zwei Fällen von Hernien entzündliche Erscheinungen, die er wegen ihrer eigentümlichen Lokalisation und ihres Verlaufes mit dem Namen einer „periherniösen Phlegmone" belegte. Er verstand darunter einen Prozeß eitrigen Charakters, der von dem subserösen lockeren Zellgewebe des Bruchsackperitoneums seinen Ausgang nimmt und anfangs zwischen dem parietalen Blatt des Bauchfelles und den Bruchhüllen (Fascia herniae propria von Cooper) gelagert ist, später letztere durchbricht und sich diffus im subcutanen Gewebe ausbreitet. Entstehung aus dem subserösen Gewebe und Fortschreiten nach außen gegen die Haut bei Unversehrtheit des Bruchsackes sind nach Nicoladoni die wichtigsten Unterscheidungsmerkmale der periherniösen Phlegmone von den sonst bei Hernien auftretenden entzündlichen Vorgängen. Indes wurde dem von Nicoladoni gemachten Vorschlag, der periherniösen Phlegmone eine Sonderstellung in der Gruppe der Hernia inflammata einzuräumen, nicht allseits beigestimmt. Namentlich blieb die von Nicoladoni gegebene Erklärung über die Aetiologie der periherniösen Phlegmone nicht ohne Widerspruch (Albert). Die Ansicht von Nicoladoni über die Entstehung des eitrigen Prozesses in der Umgebung des Bruchsackes ging dahin, daß die Infektion des subserösen Zellgewebes in den von ihm beobachteten Fällen hervorgerufen wurde durch Bakterien, die aus dem katarrhalisch erkrankten Darm stammen sollten und auf dem Wege der Lymphbahnen in das subseröse Gewebe gelangt seien, entsprechend der damals herrschenden Meinung über die leichte Durchgängigkeit des Darmes für Mikroorganismen. Abgesehen von den Fällen, bei denen sich im Anschluß an eine Incarceration mit folgender Darm-

gangraen ein ähnlicher Symptomencomplex entwickeln kann wie bei der perihernіösen Phlegmone, und die mit Unrecht diesen Namen führen (Fälle von Samter), da weder die Lokalisation des eitrigen Prozesses, noch der Verlauf der von Nicoladoni gegebenen Definition von der perihernіösen Phlegmone entsprach, so ist es mit den Ergebnissen der letzten Forschungen schwer vereinbar, den Darm bei leichten Störungen seiner Funktion für Bacterien als durchlässig anzunehmen. Obschon auch Lotheissen geneigt ist, den im Bruchsack weilenden Darm in aetiologischer Beziehung mit der Entstehung der perihernіösen Phlegmone zu bringen, so scheinen derartige Fälle doch zu den Ausnahmen zu gehören. Selbst bacteriologische Befunde von Darmbacterien im Eiter wären bei der Ubiquität dieser Mikroorganismen nicht absolut beweisend für eine Infektion vom Intestinaltract aus. Außerdem wäre man zur Annahme genötigt, daß die aus dem Darm gewanderten Keime im Bruchsack — vorausgesrtzt, daß die Darmschlingen nicht schon infolge einer früheren Entzündung mit der Wand des Bruchsackes verwachsen sind — keine oder nur eine geringgradige adhaesive, seröse oder fibrinöse Entzündung erzeugen, während sie ihre volle Virulenz erst in dem subserösen Zellgewebe wiedererlangen und zur Eiterung führen. Bei bestehenden Adhaesionen zwischen den Därmen und dem Bruchsack kann der Übertritt der Bacterien aus dem Darm in das den Bruch umgebende Gewebe naturgemäß ohne Berührung des Peritonealraumes erfolgen. Unerklärlich bleiben nach diesem Infektionsmodus die Fälle, bei denen nicht Darm, sondern Netz vorliegt. Geringere Schwierigkeit bietet die Erklärung der Aetiologie der perihernіösen Phlegmone bei der Voraussetzung einer Infektion von außen, entweder von der Nachbarschaft des Bruches oder von der Haut aus. Dabei kann das Bruchsackinnere von dem entzündlichen Prozeß vollkommen verschont bleiben, oder es kommt zur Reizung der beiden Peritonealblätter mit nachfolgender Verklebung oder Exsudation (seröse oder fibrinöse) ähnlich den entsprechenden Formen der Pleuritis bei Eiterherden in der Nachbarschaft (Osteomyelitis der Rippen, subphrenischer Absceß etc.).

Zu den Ursachen, die zur Entstehung einer perihernіösen Phlegmone Anlaß geben können, gehört ein extraperitoneal gelagerter Appendix im entzündlichen Stadium bei einem Coecalbruch. Intraperitonael gelegene Wurmfortsätze kommen für die Aetiologie der perihernіösen Phlegmone kaum in Betracht, außer wenn der Appendix zur Zeit des Anfalles dem Peritoneum des Bruchsackes bereits adhaerent ist, sodaß die eitererregenden Produkte direkt in das

subseröse Zellgewebe übertreten können. Jedoch alle Fälle von perihernіöser Phlegmone auf Erkrankungen des Appendix zurückzuführen (Albert), dürfte zu weitgehend sein, da auch Dünndarmschlingen oder Netz den Inhalt des Bruches bilden können.

Auch eitrige Prozesse, die extraperitoneal gelegen sind und sich auf dem Wege der Lymphbahnen oder der Venen bis in das subseröse Zellgewebe eines bestehenden Bruches fortpflanzen, während der primäre Herd allenfalls symptomlos bleibt oder schon abgeheilt ist (paravesicale, parametritische, paranephritische Abscesse etc.), können eine perihernіöse Phlegmone verursachen.

Aetiologisch kommen ferner in Betracht entzündliche Prozesse, die sich an der Haut abspielen entweder in der Nähe des Bruches oder an entfernteren Stellen vorausgesetzt, daß das Lymphgefäßsystem der erkrankten Stelle mit dem in der Umgebung der Hernie in einem engeren Zusammenhange steht (kleine Verletzungen, inficierte Operationswunden, Furunkel, Erysipel etc.). Die primären Ursachen können zur Zeit des Auftretens der perihernіösen Phlegmone schon vollkommen verschwunden und auch anamnestisch nicht mehr zu erheben sein. Die Infektion erfolgt in diesen Fällen auf dem Wege der Lymphbahnen. Diese können noch Zeichen einer Erkrankung darbieten oder die Lymphangoitis ist zur Zeit der Beobachtung bereits abgelaufen, oder war nie so hochgradig, als daß sie hätte diagnosticiert werden können. Ein gleiches Verhalten können die Lymphdrüsen aufweisen, besonders die dem Bruche benachbarten. Dabei kann die perihernіöse Phlegmone im Sinne Nicoladonis zuerst im subserösen Zellgewebe auftreten und nach außen gegen die Haut fortschreiten, trotzdem die Infektion in umgekehrter Richtung erfolgte. Häufig wird sich jedoch bei der Operation der Ausgangspunkt des eitrigen Prozesses überhaupt nicht feststellen lassen, weil die accessorischen Bruchhüllen bereits zerstört oder sehr stark reduziert und nicht mehr differenzierbar sind (bei großen Brüchen, insbesondere Schenkel- und Nabelbrüchen). Es besteht natürlich auch die Möglichkeit, daß sich bei der Infektion von außen her der entzündliche Prozeß außerhalb der Bruchhüllen zuerst etabliert und nach innen vorschreitet; solche Fälle wären nach Nicoladoni nicht zu den perihernіösen Phlegmonen zu rechnen, sondern sie gehörten zu der allgemeineren Gruppe der entzündlichen Hernien. Auf eine Infektion von außen dürfte auch die Entstehung der perihernіösen Phlegmone in den Fällen zurückzuführen sein, die im Anschluß an forcierte Taxisversuche auftreten. Das praedisponierende Moment wäre die Blutung um den Bruchsack, das auslösende Schädigungen

der Haut infolge Traumen oder thermischer Reize. Die Infektion vom Darm aus (Lotheissen) infolge Schädigung desselben bei den Repositionsversuchen dürfte seltener zur Entstehung einer perihernischen Phlegmone führen. Über einen Fall, wo die anfangs bestehende perihernische Phlegmone im Anschluß an Taxisversuche, die unter Zuhilfenahme von Aetherspray vorgenommen wurden, auftrat und den seinerzeit Prof. Payr an der hiesigen chirurgischen Klinik operiert hat, will ich kurz berichten:

B. A., 52 Jahre alt, aufgen. am 10. November 1902. Hernia crural. sin. Geheilt am 14. Januar 1903.

Anamnese: Pat. hat zehnmal geboren. Im Anschlusse an die vor 10 Jahren erfolgte letzte Geburt trat in der linken Leistengegend eine etwa nußgroße Geschwulst auf, die sich leicht reponieren ließ. Die Geschwulst nahm langsam, aber stetig an Größe zu, so daß sie seit einem halben Jahre nicht mehr reponiert werden konnte; wegen des sehr bedeutenden Umfanges, über Mannskopfgröße, wurde sie in einem Beutel suspendiert getragen. Pat. war im übrigen stets gesund. 5 Tage vor ihrer Aufnahme ins Spital trat abends nach einer stärkeren Mahlzeit Erbrechen auf, sowie Schmerzen im Abdomen und im Bruche. Ein zu Rate gezogener Arzt hielt die Hernie für incarceriert und schritt zur Reposition. Wiederholte Taxisversuche, auch unter Anwendung von Ätherspray blieben indes erfolglos, weil, wie es sich später bei der Operation herausstellte, einzelne Darmschlingen dem Bruchsack adhärent waren.

Die Schmerzen nahmen immer mehr zu, und in den nächsten Tagen wurde die Haut über dem Bruche empfindlich und begann sich etwas zu röten. Da keine Besserung eintrat, begab sich Pat. 4 Tage nach dem Auftreten der entzündlichen Erscheinungen an der Hernie in Spitalbehandlung. Die Durchgängigkeit des Darmes blieb seit Beginn der Erkrankung ungestört.

Befund: Mittelgroße, mäßig kräftig gebaute Frau. Zunge feucht. Herz und Lunge normal, im Urin keine abnormen Bestandteile. Im Abdomen sowohl spontan als auch auf Druck Schmerzen, die besonders in der Gegend des Bruches eine größere Intensität aufweisen. In der linken Schenkelbeuge, sich teils auf den Oberschenkel verbreiternd, befindet sich eine über mannskopfgroße Geschwulst, im größten Breitedurchmesser 32 cm, im größten Längsdurchmesser 24 cm messend, von lappigem Bau. Die Haut ist an den äußeren Partien des Tumor stark gerötet, fühlt sich heiß an, bei Druck sehr schmerzhaft, ohne Zeichen einer Fluctuation. Über der Geschwulst tympanitischer Schall, über den entzündlichen Hautpartien abgeschwächt klingend. Zuweilen treten Darmgeräusche in dem Bruche auf. Kein Brechreiz oder Erbrechen. Abgang von Blähungen und Fäces ungehindert, Puls 102, Temperatur 38,2°.

Da eine Indication zu einem sofort zu erfolgenden chirurgischen Eingriff nicht vorlag, so wurde durch Klysmen für reichliche Stuhlentleerung gesorgt, auf die entzündete Hautpartie der Eisbeutel appliciert, im übrigen die Patientin sorgfältig beobachtet.

Über Nacht hatten sich die entzündlichen Erscheinungen der Haut an

den seitlichen äußeren Partien des Bruches gesteigert und verbreitet. In Handtellergröße war die Haut dunkelrot gefärbt und zeigte deutliche Fluctuation. Auf eine ausgiebige Incision entleerte sich eine Menge Eiter, der zwischen dem Bruchsack und dem Unterhautzellgewebe angesammelt war. An dem inneren Abschnitt des Bruches zeigen sich keine Veränderungen. Der Bruchsack war, soweit er von der Incisionswunde übersehen werden konnte, vollkommen intact, der Eiter frei von Darminhalt. Die Incisionsstelle wurde zur ausgiebigen Drainage der perihernidsen Absceßhöhle benützt. Nach der Eiterentleerung war im Laufe des Tages das Allgemeinbefinden besser, die Temperatur abgefallen. Keine peritonealen Reizerscheinungen. In der folgenden Nacht änderte sich plötzlich das Krankheitsbild. Es stellte sich Singultus ein, der sich bald zum Erbrechen steigerte. Die Schmerzen im Abdomen und Bruche nahmen an Intensität zu, aus der Incisionsstelle entleerte sich Kot und Gase. Daher wird schleunigst zur Operation geschritten.

Operation: In kombinierter Morphin-Äthernarkose wurde über der medialen Partie des Bruches in der völlig unveränderten Haut ein verticaler 15 cm langer Schnitt gemacht, der nach außen im gesunden Gewebe bogenförmig verlängert wurde. Die tags vorher eröffnete Absceßhöhle wurde vom Operationsfelde durch Tamponade abgeschlossen. Nach Loslösung des Bruchsackes wurde dessen Hals zugänglich gemacht, der im Durchmesser fast 10 cm maß. Lateralwärts erfolgte die Präparation des Bruchsackes soweit, bis ein entzündliches Ödem im Unterhautzellgewebe die Nähe der perihernidsen Phlegmone andeutete. Der Bruchsack wurde an seiner medialen Seite eröffnet; er zeigte keinerlei entzündliche Veränderungen, weil das Netz, welches sich fächerförmig über den Dünndarm ausbreitete und mit zahlreichen Adhäsionen sowohl am Dünndarm als auch an divertikelartigen Ausstülpungen des Bruchsackes verwachsen war, den Bruchsack in zwei voneinander vollkommen getrennte Räume zerlegte; im medialen Abschnitt war fast 1 1/2 m Dünndarm, im lateralen, der den eigentlichen Krankheitsherd barg, das unterste Ileum, Coecum und der Dickdarm bis zur Flexura sigmoidea. Die Verlagerung des Coecum und Dickdarmes in dem linksseitigen Schenkelbruch wurde durch ein langes, sehr bewegliches Mesocoecum resp. Mesocolon ermöglicht. Das Colon transversum nahm den tiefsten Punkt des Bruchsackes ein, während das Colon ascendens und descendens zur Bruchpforte emporstieg, wie W. Koch diese Lagerung des Dickdarmes in großen Brüchen ziemlich typisch fand. Die Wand des Coecum und des untersten Ileum war mit der vorderen Bruchsackwand fest verwachsen, dunkelblau gefärbt und wies je eine Perforationsöffnung auf. Der Appendix war unverändert, die Därme im lateralen Abschnitt des Bruches zeigten an ihrer Oberfläche peritonitische Veränderungen.

Eine Incarceration bestand nicht. Operativ wurde in der Weise vorgegangen, daß nach Eröffnung des medialen, unverändert gebliebenen Anteiles des Bruchsackes die Bauchhöhle durch feuchte Tampons vom Operationsfelde abgeschlossen und die von Entzündung freigebliebenen Dünndarmschlingen in Compressen eingehüllt wurden. Dann wurde die laterale Hälfte des Bruchsackes aufgemacht und die gangränösen Darmpartien entfernt. Reseciert wurde ein Stück des untersten Ileum, das Coecum und ein Teil des Colon ascendens, zusammen in der Ausdehnung von 80 cm.

Nach Vollendung der axialen Vereinigung des Darmes zeigte es sich, daß der übrig gebliebene Teil des Colon ascendens eine tief dunkelblaue Färbung angenommen hatte infolge Thrombose der Mesenterialvenen, die wäh-

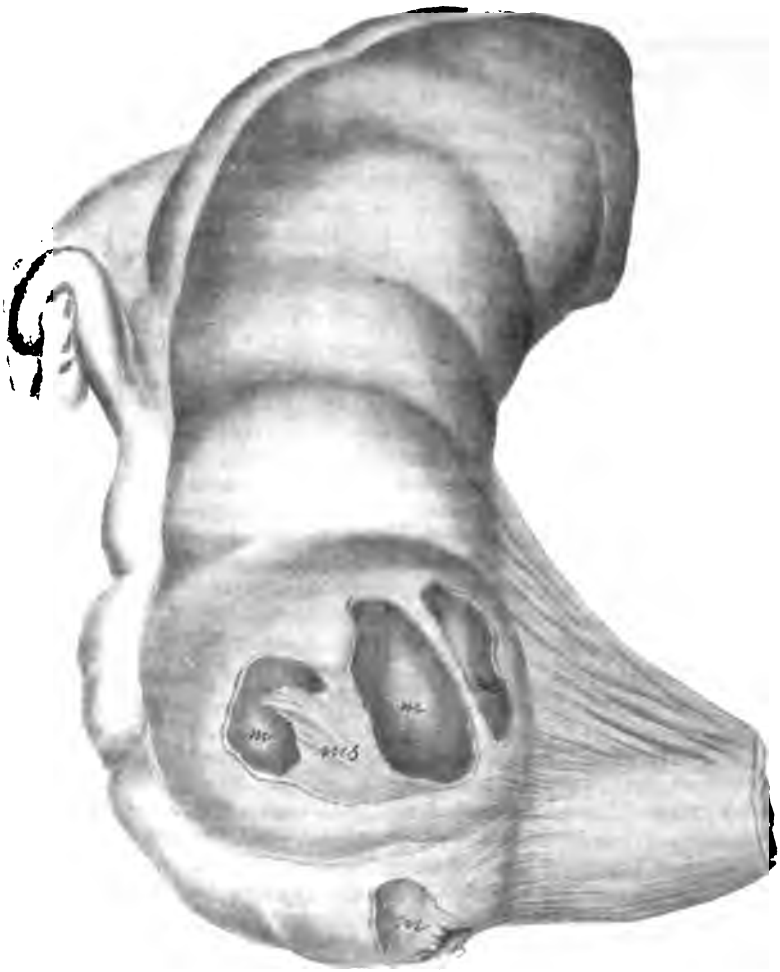

m = bloßliegende Mucosa des Coecum.
ms = bloßliegende Perforationsstelle.
p = Perforationsstelle.

Fig. 1.

rend der Operation auftrat. Es wurde der Rest des Colon ascendens (ca. 25 cm) reseciert und das Ileum mit dem Colon transversum vereinigt. Nach Abspülung und Reposition der Därme wurde der ganze Bruchsack samt der phlegmonös veränderten Haut exstirpiert, durch den Bruchring ein

Mikulicz-Tampon in die Bauchhöhle geschoben, durch den Bruchsackhals eine Tabaksbeutelnaht zur späteren Knüpfung gelegt, die Hautwunde verkleinert und ausgiebig drainiert. Der p. op. auftretende Collaps wurde durch Excitantien bekämpft. Nach fünf Tagen Entfernung des Mikulicz-Schleiers und Schluß der Tabaksbeutelnaht. Nach 8 Wochen wurde Pat. geheilt entlassen.

Beschreibung des resecierten Darmes (Fig. 1 u. 2). Das ausgeschaltete Darmstück ist dunkelblau. Am Ileum findet sich 25 cm von

p = Perforationsstelle am Coecum von innen gesehen.
Fig. 2.

der Ileocoecalklappe entfernt eine erbsengroße Perforationsöffnung mit unregelmäßigen zackigen Rändern. Der Substanzverlust ist an der Serosa größer als an der Schleimhaut. Am Coecum ist entsprechend der unteren Convexität ein die Serosa, Subserosa und Muscularis betreffender Defekt, an der Mucosa eine kleine Perforation. An der vorderen Wand des Coecum sind mehrere Substanzverluste, wo teils die Serosa und Subserosa, teils auch die Muscularis fehlt; die Schleimhaut ist an diesen Stellen intakt. Neben diesen Veränderungen bestehen reichliche kleine, unter der Serosa gelegene Blutaustritte. Die Venen in den zugehörigen Mesenterien sind thrombosiert und von kleinen Hämorrhagien begleitet.

Sowohl wegen der Aetiologie als auch des Verlaufes ist der vorliegende Fall nicht ohne Interesse.

Die Entstehung des entzündlichen Prozesses in der Umgebung des Bruches dürfte, wie bereits erwähnt, auf eine Infektion von außen zurückzuführen sein. Infolge Schädigung des Integument durch den Aethertspray konnten Bacterien von der Oberfläche der Haut in die Tiefe gedrungen sein, wo sie in dem lockeren, den Bruch umgebenden Zellgewebe einen günstigen Boden für die Entwicklung fanden und zur Bildung einer periherniösen Phlegmone Anlaß gaben. Die mehrfach wiederholten Repositionsversuche konnten durch Schädigung der tiefer gelegenen Gewebe in Form von Quetschung und Blutung die Ansiedlung der Mikroorganismen wesentlich gefördert haben. Daß die entzündlichen Erscheinungen von den dem Bruchsack zunächst liegenden Schichten ihren Ausgang nahmen, dafür spricht der Befund bei der ersten Untersuchung, wobei sich die Anwesenheit eines phlogogenen Prozesses trotz längeren Bestehens (4 Tage) wegen der noch wenig in Mitleidenschaft gezogenen Haut und Fehlen von Fluctuation nicht mit Sicherheit konstatieren ließ und aus dem weiteren Verlauf, wo es infolge zu später Eröffnung des tief gelegenen Abscesses zum Durchbruch in den Darm kam. Die Annahme, daß die Infektion vom Darm aus infolge Schädigung desselben bei den forcierten Taxisversuchen zustande gekommen sei, ist mit Rücksicht auf die ungestörte Darmfunktion durch fast 6 Tage — so schwer gequetschte Darmwand, die Bacterien durchläßt, wäre früher der Gangraen verfallen — und wegen der Beschaffenheit der Substanzverluste, besonders derjenigen, bei denen nur die äußeren Schichten der Darmwand fehlen, und die deutlich die Richtung des zerstörenden Prozesses von außen nach innen, erkennen lassen, unwahrscheinlich. Ebenso ist die Möglichkeit der Auswanderung von Darmbacterien infolge von Incarceration oder von Dehnungsgeschwüren am Coecum wegen Abwesenheit der entsprechenden Symptome von der Hand zu weisen.

Der Verlauf entsprach nicht ganz dem von Nicoladoni in seinen Fällen beobachteten und für die periherniöse Phlegmone als charakteristisch bezeichneten. Zwar schritt der Eiterungsprozeß gegen die Haut vor, doch fand er anscheinend auf diesem Wege einen größeren Widerstand als am Bruchsack, den er in seiner äußeren Hälfte von der Umgebung bereits losgewühlt hatte. Vielleicht hätte eine frühzeitige Eröffnung dem Vordringen des Abscesses in die Tiefe vorgebeugt und einen ähnlich günstigen Verlauf bewirkt, wie es bei den periherniösen Phlegmonen die Regel ist. Die rapide Verschlimmerung und die rasche Perforation des Darmes, ohne daß es vorher zu Entzündungserscheinungen zwischen den beiden Peritonealblättern gekommen ist, ist auf die bestehende Synechie von Bruchinhalt mit Bruchsack zu-

rückzuführen. Daß nur der laterale Abschnitt des Bruches von dem Prozess betroffen war, während der mediale gänzlich unbeteiligt war, geschah durch den Schutz des Netzes.

Herrn Prof. Payr bin ich für die Überlassung des Falles zu bestem Dank verpflichtet.

Literaturverzeichnis.

Albert, Lehrbuch der Chirurgie. 1898. 2. Bd.
Koch, Die Entwicklungsgeschichte der Dickdarmbrüche. Leipzig. F. C. W. Vogel. 1899.
Lotheissen, Wiener klin. Wochenschr. 1902.
Nicoladoni, Wiener med. Wochenschr. 1875.
Samter, Zentralbl. f. Chirurgie. 1895.

XVII.

Aus dem physiologischen Institute der k. k. Universität in Wien
(Vorstand: Hofrat Prof. Dr. S. Exner).

Über die geweblichen Veränderungen nach Plombierung von Knochenhöhlen.

Von

Dr. **M. Silbermark,**
Assistenten der II. chirurgischen Abteilung des Hofrat Prof. Dr. A. Ritter v. Mosetig-Moorhof im k. k. allgemeinen Krankenhause in Wien.

(Mit 8 Abbildungen.)

Die Tatsache, daß die von Mosetig'sche Jodoformknochenplombe in einem allseitig geschlossenen Defekt sich nach und nach bis zum vollständigen Schwunde verkleinert, was durch die Durchleuchtung mittelst der Röntgenstrahlen einwandsfrei nachgewiesen werden kann, ließ selbstverständlich den Gedanken rege werden, was mit der Plombe einerseits im Organismus geschehe, was andererseits an ihre Stelle trete.

Bei Plombierungen, bei denen die plombierte Stelle im Knochen durch den Periost-Weichteillappen nicht vollkommen gedeckt werden konnte, wenn zahlreiche Fistelöffnungen excidiert werden mußten, oder wenn die Haut infolge von Ernährungsstörungen, durch den Krankheitsprozess schwer geschädigt, nekrotisierte, konnten wir die Beobachtung machen, daß die Plombenmasse allmählich von unten her gehoben und abgestoßen wurde, bis schließlich ein ganz flacher Defekt resultierte.

Um nunmehr auch die Veränderungen zu beobachten, welche in allseits geschlossenen i. e. nach außen von Periost und Weichteilen bedeckten plombierten Defekten an der Plombenmasse vor sich gehen, habe ich in dem unter der Leitung von Hofrat Prof. S. Exner stehenden physiologischen Institut der Wiener Universität mit Unterstützung des Herrn Prof. Dr. Alois Kreidl eine Reihe von Plombierungen vorgenommen, deren Verlauf und Resultate im folgenden niedergelegt sind.

Ich wählte zu diesen Versuchen mittelgroße Hunde jugendlichen

Alters. Am geeignetesten für die Plombierung erschien mir der lange Metatarsus der hinteren Extremität, insbesondere die Innenfläche des proximal stark entwickelten Gelenksendes.

Nach einer gründlichen Seifenwaschung der gesamten hinteren Extremität wurde die Innenseite des Mittelfußes rasiert, die Extremität in der Kniekehle abgeschnürt, hierauf nochmals die Haut mit Seife und Bürste mechanisch gereinigt, mit Aether und Alkohol entfettet und mit 1 ‰ Sublimatwasser und sterilem Wasser übergossen. Lappenschnitt durch Haut, Unterhautzellgewebe und Periost bis auf den Knochen, Abhebung des Periostes, Ausfraisung eines bis in die Markhöhle reichenden, 6 mm im Durchmesser haltenden kreisrunden Defektes mittels Elektromotors. Daß man den Compactamantel passiert und bereits in die Markhöhle eingedrungen sei, war sofort daran zu erkennen, daß das anfangs rein weiße Knochenmehl plötzlich blutig tingiert erschien; im Grunde des Defektes zeigte sich denn auch das blutrot tingierte Mark, das mittels der Fraise auch weiterhin entfernt wurde, bis die gegenüberliegende rein weiße Compacta vorlag. Der Defekt wurde hierauf mit sterilem Wasser ausgespült, die überschüssige Flüssigkeit ausgetupft, die Höhle mittelst Heißluft trocken gelegt, ohne jedoch die Knochenwände zu verschorfen, und nunmehr die Cavität mit Plombenmasse gefüllt. Nach dem Erstarren wurde die überschüssige Plombe mit dem Skalpell entfernt, so daß der Knochen in seiner ganzen Configuration wiederhergestellt erschien. Mittels 2—3 Seidenknopfnähten wurde das Periost mit dem Hautlappen an die frühere Stelle reponiert.

Die Tatsache berücksichtigend, daß ein in einem Gipsverband befindlicher Hund durch constante Nahrungsverweigerung den Eingriff nicht lange überdauert, andererseits jeder sonstige Verband von dem Tier weggerissen wird, übergoß ich die trocken getupfte Operationswunde einfach mit Jodoform-Collodium. Es zeigte sich denn auch, daß bis auf einen Fall, in welchem der Hund durch fortwährendes Belecken und Beißen an der Wunde die Nähte entfernte und die Wunde zum Klaffen brachte, so daß die Plombe frei zu tage lag, sämtliche gesetzten Operationswunden 5 Tage post operationem per primam intentionem geheilt waren. Ein zweiter Fall konnte auch nicht verwertet werden, da eine Infektion stattgefunden hatte. Um mich nämlich von dem ungestörten Heilungsvorgange zu überzeugen, habe ich außer der täglichen Inspektion der Wunden in gewissen Zeitabständen (3—5—7—21—28—35 Tage post operationem) roentgenographische Aufnahmen der plombierten Extremität gemacht, und es zeigte sich auch in einem Falle die stattgefundene Infektion im

Roentgenogramm durch starke Auffaserung und Verdickung des Periostes. Dieser Fall wurde demnach auch ausgeschieden. Sonst hatten die Hunde bereits am nächsten Tage die Narcosebeschwerden überwunden, fraßen und tranken, um am 3. Tage post operationem umherzulaufen, ohne jedoch hiebei das operierte Bein zu gebrauchen. 5 Tage post operationem war, wie schon erwähnt, die Operationswunde per primam intentionem verheilt, und die Tiere gebrauchten beim Laufen anstandslos alle vier Extremitäten.

Es wurden die Metatarsen beider Hinterfüße operiert und zwar zu verschiedenen Zeiten aus folgender Überlegung: Wurde zum Beispiel 9 Tage nach der an dem einen Beine vorgenommenen Plombierung das zweite Bein operiert, so resultierten naturgemäß nach Tötung des Versuchstieres am 14. Tage nach der ersten Plombierung Regenerationsbilder von 5 und 14 Tagen bei ein und demselben Tiere. In ähnlicher Weise bin ich bei allen anderen Hunden vorgegangen, so daß ich nicht nur Controllpräparate derselben Zeitperioden von verschiedenen Versuchstieren bekam, sondern auch eine ununterbrochene Reihe von Regenerationsbildern von 3—35 Tagen post operationem, da sich die Bilder gleicher Perioden verschiedener Versuchstiere vollkommen identisch erwiesen.

Nach den entsprechenden Zeitabschnitten wurden die Hunde getötet, die plombierten Stellen nach Ablösung der Muskulatur ohne Verletzung des Periostes in zwei je einen halben Centimeter hohe Scheiben mittelst Laubsäge zerschnitten, so zwar, daß der Schnitt möglichst genau die plombierte Cavität halbierte. Diese Knochenscheiben wurden in Trichloressigsäure entkalkt, gehärtet, in Celloidin eingebettet und in Serien geschnitten.

Im folgenden sind nun die wichtigsten Stadien der Regeneration des genaueren beschrieben. Zugrunde liegen dabei Doppelfärbungen mit Hämalaun und Eosin. Die Zeichnungen sind mittelst Zeichenapparates möglichst getreu angefertigt.

Vorher sei es mir aber gestattet, gleich an dieser Stelle meinem Chef Herrn Hofrat Prof. Dr. A. von Mosetig-Moorhof, ferner dem Vorstande des physiologischen Institutes der Wiener Universität, Herrn Hofrat Prof. Dr. S. Exner, sowie seinem Assistenten, Herrn Prof. Dr. A. Kreidl, meinen herzlichsten Dank für die freundliche Unterstützung auszusprechen. Insbesondere aber fühle ich mich Herrn Docenten Dr. O. Stoerk verpflichtet, der als pathologischer Anatom mir bei dem schwierigen Studium und der daraus resultierenden Deutung der gewonnenen histologischen Bilder ganz außerordentlich an die Hand ging.

Histologische Befunde:

5 Tage post operationem.

Central Detritus: nekrotisierende oder nekrotisierte Knochensplitter; eingelagerte Fragmente einer größeren Arterie; Spongiosa zum großen Teil intakt; sehr fettreiches Knochenmark; Fettzellen des Knochenmarkes z. T. die nackte Oberfläche der Spongiosabälkchen berührend, stellenweise aber schon Osteoblastenzellreihen als streckenweiser Belag der Spongiosabälkchen vorhanden; in den periphersten, der Compacta anliegenden Knochenmarksräumen im Fettmarke celluläre Elemente auftretend. In der Compacta, und zwar in allen Schichten, gefäßführende Kanäle, welche die gewöhnlichen Havers'schen Kanäle bis zum zehnfachen an Durchmesser übertreffen, mit einem die Gefäße umgebenden lockeren Bindegewebe, dessen Kerne sich intensiv färben, erfüllt; in mehreren eine einschichtige osteoblastische Auskleidung mit intensiver Kernfärbung (Fig. 1 u. 2).

P = Periost. *C* = Compacta. *K* = erweiterte gefäßführende Kanäle. *O* = Osteoblastenbelag.

Fig. 1.

8 Tage post operationem.

Der von der Plombe eingenommene Raum schon wesentlich reduciert; die Plombe rings umgeben von Massen geronnenen Fibrins, in dessen Maschenwerk teils wohlerhaltene mono- und

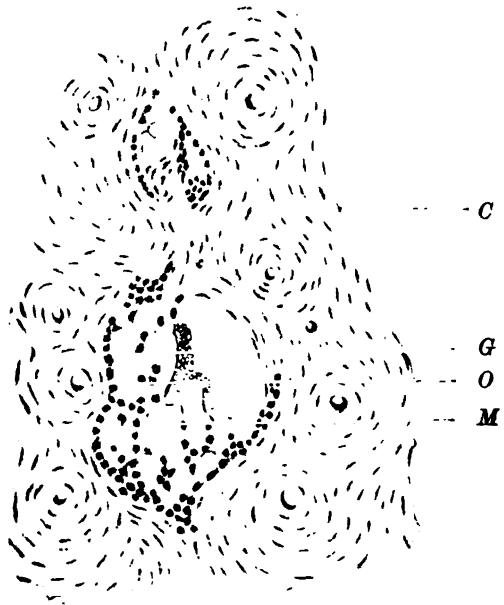

C = Compacta. *G* = Gefäß.
O = Osteoblastenbelag. *M* = Markgewebe.

Fig. 2.

polynucleäre Leukocyten, teils zugrunde gehende, an manchen Stellen mehr vereinzelt, bisweilen auch in größeren Haufen gelagerte rote Blutkörperchen in ausgelaugtem und unscharf conturiertem Zustand eingeschlossen sind. Daran schließt sich, den größten Teil der Knochenhöhle einnehmend, ein Gewebe, das aus blassen, spindligen, dicht aneinander ge-

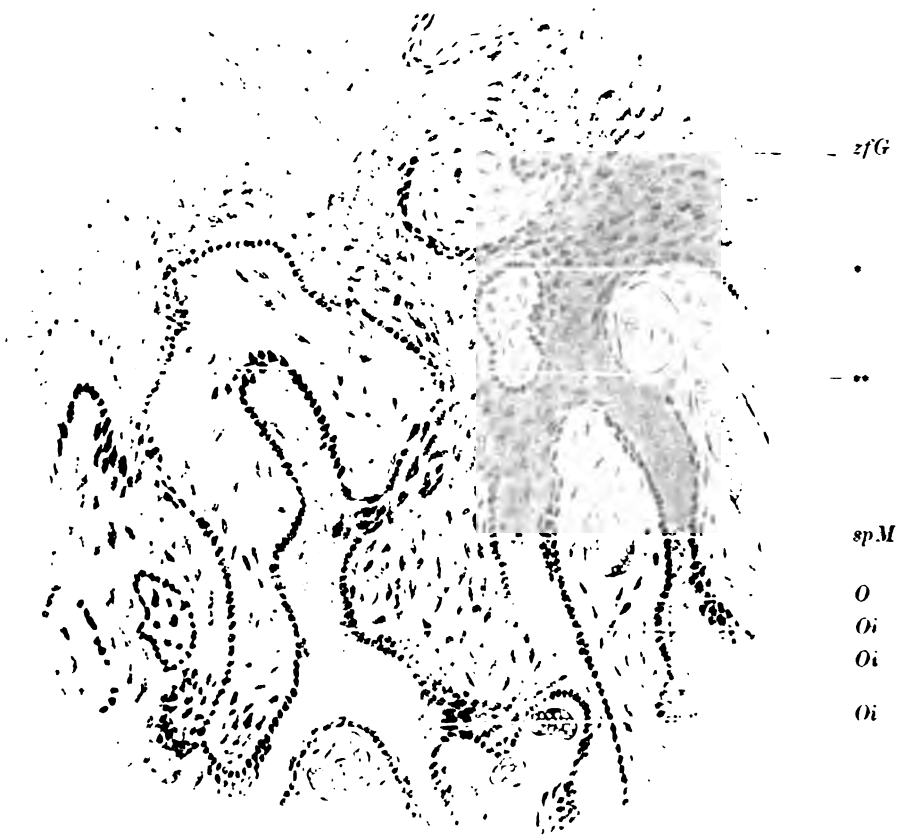

zfG = zellreiches fibroblastisches Gewebe. *Oi* = Osteoid. *spM* = spindelzelliges Markgewebe. *O* = Osteoblastenlage. * = Übergangsstelle des fibroblastischen Gewebes in die Osteoidbälkchen. ** = Übergangsstelle des spindelzelligen Markgewebes in den Osteoblastenbelag.

Fig. 3.

lagerten Zellen besteht und vielfach Fettzellen, vereinzelt oder gruppiert, einschließt. Dieses Gewebe dringt ganz nach Art eines organisierten Gewebes gegen den Fibrinrand vor und in das Fibrin ein. Auf der dem Bohrloch entgegengesetzten Seite geht dieses Gewebe ganz allmählich in folgender Weise in Bälkchenformationen über: die Zellen gruppieren sich zu strangartigen Verbänden, im Bereiche welcher die Kerne immer blässer werden, um schließ-

lich zu verschwinden, so daß nun die Bälkchen gegen die Compacta hin aus einer homogenen Masse, welche undeutlich bläulich gefärbt ist, zu bestehen scheinen (Fig. 3). Von der Zone an, wo sich die Bälkchen zu formieren beginnen, weisen sie auch schon eine Überkleidung mit dicht gelagerten, durch ihre intensivere Kernfärbung auffälligen Zellen auf, die je näher zur Compacta, desto deutlicher dem Bilde des Osteoblastenbelages entspricht. Eine präcise Abgrenzung dieses Belages gegen die Zellen des spindelzelligen Gewebes ist nicht möglich; es läßt sich vielmehr die Sache so ausdrücken, daß die Kerne des spindelzelligen Gewebes bei der Bildung der Bälkchen an Färbeintensität verlieren, bei der Bildung der Bälkchenoberfläche an Färbeintensität zunehmen. Zwischen den Bälkchen findet sich ein lockeres wie ödematöses, spindelzelliges Gewebe gleichfalls in ununterbrochener Continuität mit

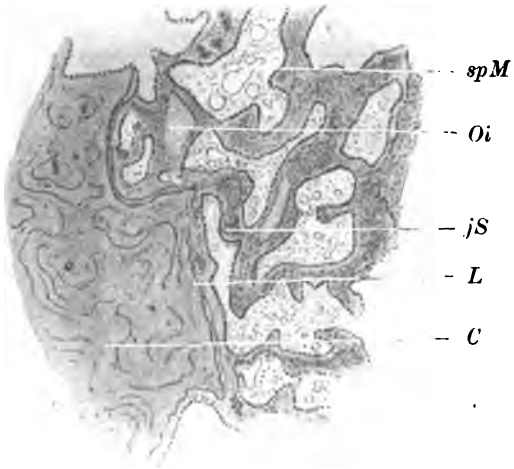

C = Compacta. *jS* = junge Spongiosabälkchen. *Oi* = Osteoid. *L* = neugebildete Innenlamelle. *spM* = spindelzelliges Markgewebe.

Fig. 4.

den dichter gelagerten Zellen der spindelzelligen Hauptmasse, gegen die Compacta hin immer typischer knochenmarkähnlichen Charakter annehmend. Peripherwärts findet eine Anlagerung der neugebildeten Spongiosa an die Compacta derart statt, daß die an die Compacta herantretenden jungen Bälkchen sich daselbst gewissermaßen zu einer gemeinsamen Platte vereinigen, welche der Compacta innen dicht anlagert, sich von derselben aber durch ihre bläuliche Färbung gegenüber der rötlichen Färbung der Compacta scharf absetzt (Fig. 4). Sehr deutlich ist — allerdings nur vereinzelt in manchen der jungen Spongiosabälkchen und zwar in nächster Nachbarschaft der Compacta — eine Ausreifung zur Compactabeschaffenheit in dem Sinne zu beobachten, daß in diesen schon etwas breiteren Bälkchen, von einer noch bläulichen schmalen Randzone (dicht unter dem Osteoblastenbelage) eingeschlossen, centrale Anteile sich finden, die in ihrer rötlichen Färbung mit der Compacta bereits durchaus übereinstimmen und auch

schon eingeschlossene Knochenkörperchen und Andeutung von Lamellierung aufweisen. Die offenbar centripetal-appositionellem Wachstum entsprechende vorhin erwähnte bläuliche Lamelle innen an der Compacta ist wie die jungen Spongiosabälkchen, denen sie ihre Herkunft verdankt, gegen die Knochenmarksräume hin durch den Osteoblastenüberzug abgegrenzt. An mehreren Stellen sieht man nun, wie diese bläuliche Lamelle von Kanälen durchbrochen wird, welche aus der Compactatiefe kommen und in welche hinein sich die Osteoblastenauskleidung in continuo fortsetzt; ebenso sieht man, wie das Knochenmark, von ödematös bindegewebigem Habitus, die centralen

C = Compacta. *K* = erweiterte Knochenkanäle mit zellreichem Stroma erfüllt. *N* = Nutritionsgefäß. *zP* = zellreiche innere Periostlage. * = Übergang derselben in die Osteoblastenlage.

Fig. 5.

Gefäße, welche aus den Compactakanälchen in das Knochenmark übertreten, umgibt. Diese Kanäle sind besonders breit und zahlreich in den inneren Schichten der Compacta werden in den mittleren Schichten recht spärlich, um in reichlicher Zahl dann wieder in den Schichten gegen das Periost hin aufzutreten. Auch hier zeigen sie eine deutliche Osteoblastenauskleidung. Das ihre Gefäße umgebende Zwischengewebe erscheint etwas kernärmer und stärker ödematös durchtränkt. In dieser Beschaffenheit lassen sich die Kanäle bis an das Periost heran verfolgen und an Stellen, wo der Schnitt den subperiostalen Gefäßeintritt in ein Foramen nutritivum getroffen hat, sieht man, daß der Osteoblastenbelag bis an die Oberfläche reicht und daselbst ziemlich scharf (häufig unter Abblassen der Kernfärbungsintensität) in die zellreichere Innenschichte des Periostes übergeht (Fig. 5).

Beginn der 3. Woche.

Das Präparat unterscheidet sich von den vorhergehenden in folgender Weise: Das Fibrin um die Plombe zeigt vielfach keine Faser- und Netzstruktur mehr, erscheint vielmehr an solchen Stellen in Form unregelmäßiger und unscharf begrenzter, undeutlich structurierter Bröckel.

Es hat an Masse entschieden abgenommen. Die roten Blutkörperchen sind als solche hier in der Umgebung der Plombe nicht mehr erkennbar, an ihrer Stelle finden sich Massen hämatogenen Pigmentes, in welche stellenweise schon, ebenso wie allenthalben in die Peripherie des Fibrins, das spindelzellige Gewebe sich eindrängt. Das Verhalten der jungen

C = Compacta. *Sp* = Spongiosabälkchen. * = Übergang der erweiterten Knochenkanäle in die Markräume. ** = Umwandlung von innerster Compacta in Spongiosa.
Fig. 6.

Spongiosabälkchen wie in früheren Stadien, ebenso das der osteoiden Platte, welche wie im vorhergehenden Präparat die Innenfläche der Compacta in direkter Continuität mit den jungen Spongiosabälkchen überzieht. Auch hier finden sich wieder die weiten gegen die Knochenmarkhöhle sich öffnenden Knochenkanäle mit Osteoblasten ausgekleidet und ein gefäßführendes Gewebe enthaltend, welches durchaus dem die Markräume zwischen den peripherstenalso reifsten Spongiosabälkchen füllenden Gewebe entspricht. Es ist dabei an mehreren Stellen ein recht auffallendes Verhalten in dem Sinne zu beobachten, daß an Stellen, wo diese Kanälchen besonders verbreitert und nahe aneinander aus der Compacta kommend ausmünden, die zwischen ihnen liegenden innersten Compactaabschnitte zu Balken verschmälert erscheinen, welche direkt in die jungen angelagerten Spongiosabälkchen übergehen, so daß eine Umwandlung der innersten Compactaschichten in Spongiosa vorzuliegen scheint, verursacht durch die Erweiterung

der Knochenkanäle (Fig. 6). Auch hier läßt sich die Veränderung der Knochenkanäle in der früher beschriebenen Weise durch die ganze Compactabreite bis an das Periost verfolgen, und es geht in gleicher Weise, wie früher gesagt, die Osteoblastenauskleidung continuierlich in die im vorliegenden Falle besonders zellreiche innere Schichte des Periostes über.

Beginn der 5. Woche.

An diesem Präparate sind bereits sehr wesentliche Veränderungen im Sinne der Reifung gegenüber den vorangehenden zu konstatieren. Die Plombe nimmt nur mehr ein centrales Feld ein; der die Compacta passierende Anteil des Bohrkanales erscheint durch neugebildete Knochenmasse

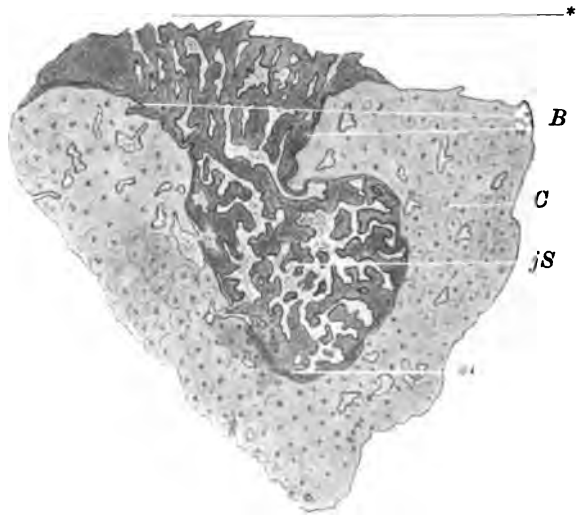

C = Compacta. *jS* = junge Spongiosa.
B = ursprünglicher Bohrkanal. * *′ = knöcherner „Pfropf".
Fig. 7.

vollständig ausgefüllt, so daß die Compacta ringsum geschlossen erscheint. Diese den ursprünglichen Compactadefekt erfüllenden Knochenanteile lassen sich sehr scharf von den alten Partien unterscheiden. Erstens durch die Färbung: bei Hämalaun-Eosin-Färbung erscheinen sie in einem weniger leuchtenden Rosaton als die alten Balken, wobei sie insbesondere gegen den Rand hin in Flecken und Streifen einen bläulichen Farbton zeigen. An dieser bläulichen Tönung ist auch der äußerste Anteil des neugebildeten Knochengewebes, der mit der früher beschriebenen Osteoidlamelle korrespondiert, vielfach noch mit fast linearer Begrenzung gegen das alte Knochengewebe hin zu erkennen. Zweitens besteht dieses neugebildete Knochengewebe aus ziemlich plumpen Balken, die ihre Herkunft aus den im Markraum neugebildeten Spongiosabälkchen noch zweifellos erkennen lassen. Insbesondere gegen die Mitte dieses knöchernen „Pfropfes" ist die Übereinstimmung mit dem früheren Stadium noch sehr deutlich, indem die

Bälkchen wieder stärker blau gefärbt sind, reichlich Zellen einschließen und einen Osteoblastenüberzug aufweisen. Die Räume zwischen ihnen erscheinen zum Teil noch mit dem seinerzeit erwähnten spindelzelligen Gewebe erfüllt.

Sehr auffallend ist der Unterschied in der Struktur des neu gebildeten gegenüber dem präexistierenden Knochengewebe. Während letzteres vorwiegend die bekannte Form der Anordnung der Knochensubstanz in concentrischen Lagen um je ein Knochenkanälchen aufweist, besteht das neugebildete aus einem Balkenwerk, dessen Balken, durch weite gefäßführende Räume getrennt, eine eigentümliche Verlaufsrichtung in dem Sinne zeigen, daß sie fächerförmig vom Periost her gegen die ursprüngliche Wandung des Bohrkanales divergieren (Fig. 7). Von der im centralen Knochenanteil befindlichen jungen Spongiosa unterscheiden sie sich durch die Plumpheit

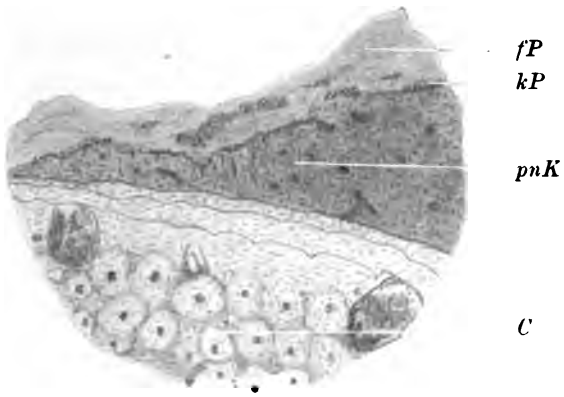

C = Compacta. *fP* = faserige Periostlage. *kP* = kernreiche Periostlage. *pnK* = periostal neugebildeter Knochen.

Fig. 8.

des Querschnittes ihrer Bälkchen und durch die Weite ihrer gefäßführenden Räume, die zwar noch eine beträchtlich größere als in der alten Compacta ist, jedoch eine bei weitem engere als die der Markräume zwischen den jungen Spongiosabälkchen. Dabei ist zu bemerken, daß der Übergang von diesem Balkenwerk in das der Spongiosa ebenso wie der Übergang seiner gefäßführenden Räume in die Markräume der Spongiosa ein allmählicher und unabgrenzbarer ist: die junge Spongiosa ist an der Dünnheit ihrer Balken, durch ihren bläulichen Farbton, durch den an den meisten Stellen noch erhaltenen Osteoblastenüberzug erkennbar. Die von ihnen eingeschlossenen Markräume charakterisieren sich durch ihren nunmehr schon ausgeprägten Knochenmarkscharakter mit stellenweise sehr reichlichen mononucleären Rundzellen. Sehr deutlich ist an manchen Stellen die schon in früheren Präparaten im Anfangsstadium beobachtete Umwandlung innerster Compactalagen durch die Erweiterung centraler Knochenkanalabschnitte in Spongiosabalken, die durch ihren lamellierten Bau noch sehr deutlich auf ihre Abstammung hinweisen.

Diesem centralen Abbau der Compacta entsprechend findet sich ein peripherer subperiostaler Anbau (Fig. 8) in der Weise, daß in direktem Zusammenhange mit der vorhin als „knöcherner Pfropf" bezeichneten neu gebildeten plump spongiösen Knochenmasse im ursprünglichen Bohrkanale weithin sich erstreckend etwa ein Drittel der Circumferenz des ganzen Röhrenknochens bei einer Bohrweite von 6 mm umfassend zwischen Periost und ursprünglicher Knochenschichte sich eine in nächster Nachbarschaft des ursprünglichen Bohrloches recht breite, dann allmählich an Dicke immer mehr und mehr abnehmende Schichte von Knochensubstanz entwickelt hat, durch bläuliche Färbung vom alten Knochen scharf unterscheidbar, reichlich und in regelmäßigen Abständen Knochenkörperchen einschließend aber ohne charakteristische Struktur (Fehlen einer Lamellierung), von weiten Gefäßkanälen durchsetzt, die gegen die Bohrlochgegend hin am zahlreichsten sind.

Zusammenfassung der mikroskopischen Befunde:

Aus dem Nacheinander der beschriebenen Bilder läßt sich in Kürze etwa der folgende Ablauf der Gewebsveränderung skizzieren:

Der Operation schließt sich eine äußerst lebhafte Reaktion auf das stattgehabte Trauma und den eingeführten Fremdkörper an, wobei als Fremdkörper zunächst nicht nur die Plombenmasse, sondern auch der durch den Bohrakt in die Knochenhöhle eingebrachte Gewebsdetritus wirkt. Ausdruck dieser Reaktion ist eine lebhafte Gewebsneubildung in Form recht dicht gelagerter, sich mannigfach durchkreuzender, spindeliger Zellformen, deren Herkunft zweifellos von den bindegewebigen Elementen sowohl des Knochenmarkes wie auch des die Markkanäle erfüllenden Gewebes abzuleiten ist. Dieses Gewebe entwickelt sich zwischen der Innenfläche des durch die Bohrung gesetzten Hohlraumes und der correspondierenden Plombenoberfläche und vermehrt sich proportionell dem Schwunde der Plombenmasse.

Anfänglich ist in der Umgebung der Plombenmasse noch eine geringe Menge von Blutcoagulum zu sehen, welches rasch von dem vorrückenden jungen Gewebe durchsetzt und substituiert wird, so daß letzteres binnen kurzem in die Plombenmasse selbst eindringt.

Unter den proliferativen Vorgängen im Bereiche der Knochenkanälchen kommt es zu einer beträchtlichen und lange Zeit noch zunehmenden Erweiternng der Kanälchenquerschnitte unter gleichzeitiger Bildung sehr zahlreicher, oft continuierlich gelagerter wandständiger Elemente nach Art von Osteoblasten. Im Bereiche des die Knochenhöhle erfüllenden spindelzelligen Gewebes kommt es frühzeitig zur Bildung von osteoiden Bälkchen, welche unter Kalksalz-Aufnahme allmählich zu einer neugebildeten Spongiosa heranreifen und mit der Compacta in innige Verbindung treten.

Vom Periost her wird gleichfalls neues Knochenmaterial gebildet, welches, soweit die Beobachtung reicht, bleibend durch seine eigentümliche Struktur sich von der umgebenden alten Compacta unterscheidet.

Auf diese Weise wird demnach von zwei Seiten her die Plombenmasse durch junges Knochengewebe allmählich substituiert, welches sich mit dem alten Knochengewebe in unlöslicher Weise derart verbindet, daß schließlich am zeitlichen Ende des vorliegenden Untersuchungsmateriales eine Unterscheidung nur durch mikroskopische Einzelheiten, nicht aber eine Unterbrechung der Continuität etwa im Sinne dazwischengelagerten Narbengewebes zu constatieren ist.

Resumé.

Ich verfolgte mit den obigen experimentellen Versuchen den Zweck, das typische klinische Bild, das sich im Verlaufe der Jahre ergeben hatte, zu kontrollieren und zu sehen, inwiefern erstlich die à priori geforderten Voraussetzungen des technischen Vorganges erfüllt werden, dann aber auch um zu erfahren, ob das, was wir nach den klinischen Erfahrungen als Ausheilungsprozeß nach Plombierung anzusprechen berechtigt waren, tatsächlich so aufgefaßt werden kann.

Was den ersten Punkt anlangt, so wird in der Tat der durch die Operation geschaffene Hohlraum von der Plombenmasse vollständig erfüllt. Was den Heilungsprozeß betrifft, so sind die an das gesetzte operative Trauma sich anschließenden Veränderungen ausschließlich proliferativer, nicht aber entzündlich destruierender Natur. Der ausgebohrte und dann mit Plombenmasse erfüllte Hohlraum wird allmählich und vollkommen restlos durch ein festes Knochengewebe ersetzt, das mit dem umgebenden alten Knochengewebe in unlösbare, organische Verbindung tritt, so daß die Tragfähigkeit des Knochens an dieser Stelle der Norm gegenüber eher erhöht erscheint.

Es haben demnach die Erwartungen, welche wir seinerzeit an dieses Radikalverfahren geknüpft haben, und welche dann durch die klinischen Erfahrungen des Heilungsverlaufes erfüllt zu sein schienen, auch durch die Ergebnisse dieser experimentellen Studien eine feste Stütze erlangt [1]).

1) Nachtrag: Wir hatten jüngsthin Gelegenheit, ein Präparat zu gewinnen, das der Tibiadiaphyse eines Mannes entstammt, der wegen Osteomyelitis chronica plombiert wurde und 4 Wochen p. op. einer anderen Krankheit erlag. Das Resultat der Untersuchung des ganseigroßen plombierten Knochendefektes entspricht vollkommen der experimentellen Ergebnissen.

XVIII.

Aus der königl. chirurg. Universitätsklinik Bonn (Direktor Prof. Bier).

Über plastischen Knochenersatz bei der Heilung der Spina ventosa und über die Enderfolge.

Von

Dr. V. Schmieden,
Sekundärarzt der Klinik, Privatdocent für Chirurgie.

(Mit 13 Abbildungen.)

Ich habe es mir vor längerer Zeit zur Aufgabe gemacht, die verschiedenen Methoden des plastischen Knochenersatzes zu studieren, mit besonderer Berücksichtigung ihrer Anwendung bei der Spina ventosa, ausgehend von dem Wunsche, die von Müller empfohlene Autoplastik bei dieser Krankheit zu erlernen und weiter zu erproben. Während ich früher kurz über die ersten Erfolge in der Niederrheinischen Gesellschaft in Bonn (Sitzung vom 13. Juli 1903) berichtet hatte, kann ich jetzt, nachdem die operativen Eingriffe über ein Jahr lang zurückliegen, das definitive Resultat derselben überblicken und bin in der Lage, gute und schlechte Erfahrungen notieren zu können, frei von dem Vorwurf, zu frühzeitig ein Urteil über die Brauchbarkeit der Methoden gefällt zu haben. Und in der Tat hat mich das Abwarten und Nachuntersuchen gelehrt, daß wir nicht zu früh gute, anscheinend günstige Resultate preisen dürfen, denn gar manches geht wieder verloren; dennoch stehen den Enttäuschungen schöne Dauerresultate gegenüber.

Während sich im übrigen Körper die Knochentuberkulose in den Röhrenknochen mit Vorliebe, ja fast ausschließlich an den Epiphysen ansiedelt, und von da aus gern sekundär auf die angrenzenden Gelenke übergreift, haben wir es bei der typischen Form der Fingertuberkulose im Anfangsstadium stets mit einer rein diaphysären Erkrankungsform zu tun. Eine ausreichende Erklärung für diese Tatsache, die die Prognose dieser Form, der Knochentuberkulose sehr begünstigt, existiert nicht, ist aber wohl in der Gefäßverteilung zu

suchen; jedenfalls sind wir durch diese Tatsache in die Lage versetzt, ohne Eröffnung der Gelenke alles Kranke operativ zu entfernen, und können daher auf die Erhaltung der so überaus wichtigen Gelenkigkeit der Finger rechnen. Aber ein weiterer, sehr wichtiger Gesichtspunkt, namentlich für die bessere Praxis, ist das kosmetische Resultat. Wenn gelegentlich solche Spinae ventosae, wie das zweifellos oft der Fall ist, spontan bei günstiger Allgemeinbehandlung ohne Operation, oder durch Stauungsbehandlung ausheilen, besonders aber wenn vorher Abscessbildung und Fisteleiterung hinzugetreten ist, dann resultieren oft schrecklich verkrümmte, besonders aber stark verkürzte Finger. Die Krankheit verläuft ja in der Weise, daß, während die alte Knochendiaphyse tuberkulös zerfällt und teils von Granulationen zerfressen, teils in Form von Sequestern ausgestoßen wird, sich in der Peripherie vom Periost aus eine schalige Totenlade bildet, die einen vorübergehenden Ersatz schafft. Nicht immer ist diese Totenlade so stark, daß sie dem Zuge der Fingersehnen standhält; namentlich bei den schnellverlaufenden Fällen mit frühzeitiger Eiterung und Fistelbildung sinkt sie frühzeitig zusammen, ehe ein Ersatz von der Natur geschaffen ist, und dann ist die Verkürzung vorhanden. Dieselben Verhältnisse kann man auch an solchen Fällen studieren, die einfach mit Auskratzung und Tamponade oder mit primärer Heilung unter dem Schedeschen Blutschorf behandelt sind. Ist in diesen Fällen schon das primäre Resultat nach Abschluß der Behandlung oft kein sehr günstiges, so stellen sich noch sekundär schwere Wachstumsstörungen ein, die das Endergebnis immer unbefriedigender machen.

Eine weitere Gefahr der Vernachlässigung einer Spina ventosa liegt darin, daß das Leiden auf die Gelenke und die umgebenden Weichteile (Sehnenscheiden und dergleichen) übergreift. Kommt dann noch Zerstörung der Haut dazu, dann bleibt nur die Exartikulation des Fingers übrig. — Freilich verlaufen nicht alle Fälle so ungünstig; es darf nicht vergessen werden, daß bei conservativer Behandlung oft die Spina ventosa heilt, ohne Abscessbildung und Nekrose und dann natürlich auch ohne Deformierung. Es gilt also auszuwählen, eventuell den Verlauf anderer Tuberkuloseherde desselben Individuums zur Beurteilung der Prognose und der allgemeinen Widerstandsfähigkeit des Organismus mit heranzuziehen.

Wer gute Resultate haben will, der muß sich in erster Linie des Röntgenverfahrens bedienen, um genau die Ausdehnung des Knochenherdes festzustellen, den man auf guten Strukturbildern sehr genau erkennen kann. Freilich ist in ganz beginnenden Fällen, solange das Spongiosagerüst noch nicht zerfressen ist und solange noch keine Se-

questrierung eingetreten ist, vom eigentlichen Knochenheerd noch nichts zu sehen; aber schon beginnt die periostale Verdickung im Gebiete des zentral erkrankten Teiles. Für die Operation ist es dann ferner von der größten Wichtigkeit, daß man sich die Epiphysenlinienverhältnisse der kindlichen Hand genau klar macht: An der nebenstehenden Textfigur ist schematisch das Röntgenbild einer kindlichen Hand skizziert, bei welcher die Epiphysenlinien noch knorpelig sind. Es gilt bei der Ausräumung der Tuberkulose die Epiphysenlinien nach Möglichkeit sorgfältigst zu schonen; einerseits um die Wachstumsverhältnisse nicht unnötig zu beeinträchtigen und andererseits um die Gelenke nicht zu eröffnen. An der Textfigur ist deutlich sichtbar, wie die Fingerknochen sämtlich nur eine Epiphysenlinie haben; bei den drei Phalangen sämtlicher fünf Finger liegt der isolierte epiphysäre Knochenkern am proximalen Ende; umgekehrt haben die Ossa metacarpalia des zweiten bis fünften Fingers ihr Epiphysenköpfchen am distalen Ende. Für die Prognose der operativen Entfernung aber ist es wichtig, daß die Erkrankung in der Regel beide Epipysen verschont, auch diejenige, welche keine knorpelige Abgrenzung hat, sodaß also auch diese meist unter Schonung des Gelenkes erhalten werden kann, solange sich die Erkrankung noch in ihren Anfangsstadien befindet.

Fig. 1.

Hat man sich nun entschlossen, eine Spina ventosa radikal zu operieren, so wählt man einen möglichst schonenden Schnitt. Wo nicht Fisteln oder Abscesse die Schnittlage bestimmen, da geht man seitlich ein, um die Sehnen zu vermeiden. Fisteln werden umschnitten, Abscesse oder tuberculöse Granulationen werden aus den Weichteilen mit ihrer Kapsel excidiert; es empfiehlt sich mit scharfen Instrumenten ohne jede Quetschung der Weichteile zu arbeiten, damit nicht Gewebstrümmer oder Nekrosen später die prima intentio stören; insbesondere darf in den Weichteilen niemals der scharfe Löffel arbeiten. Diese Dinge sind wichtig für das Gelingen der Knochenplastik. Dann folgt die Ausräumung der kranken Teile des Knochens; nur die Besichtigung kann entscheiden, ob man einen Teil der periostalen Totenlade stehen lassen kann, oder nicht. Nur in einem Teil

der Fälle wird soviel stehen bleiben können, daß bei einfacher Heilung der Höhle unter dem Blutschorf eine spätere Deformierung ausgeschlossen erscheint. Für alle anderen Fälle gilt es, eine Wahl unter den Methoden des Knochenersatzes zu treffen.

Seit Ollier versteht man unter Autoplastik den Ersatz aus den Knochen desselben Individuums; unter Homoplastik den Ersatz durch frischen, lebenden Tierknochen. Es ist schon seit jener Zeit eine viel umstrittene Frage, ob dieser Knochen selbst einheilt, ob also eine echte Transplantation stattfindet, oder ob er nur wie ein fremder Körper einheilt, das heißt eingekapselt oder später resorbiert wird oder durch sich regenerierenden Knochen ersetzt wird, für den das Ersatzstück nur das Nährmaterial liefert. Der historische Gang der Entwicklung war der, daß man zuerst jahrelang geglaubt hat, daß der implantierte lebende Knochen definitiv einheilt; das geht aus den älteren Arbeiten hervor, bis die grundlegenden, sorgfältigen Arbeiten von Barth kamen, der sich absolut auf den Standpunkt stellt, daß aus einer Umgebung ganz getrennter und irgendwo wieder implantierter Knochen stets abstirbt, aber durch neugebildeten Knochen sehr bald ersetzt werden kann. Nach seiner Ansicht spielt bei diesem Ersatz das Periost keine wesentliche Rolle; die Hauptsache ist vielmehr, daß der verlagerte Knochen in gesundes Knochengewebe oder in ossifikationsfähiges Bindegewebe eingelagert wird. — Seine Anschauungen sind vielfach angefochten, und vor allem sprechen viele exakte klinische Beobachtungen dagegen, die von vielen Seiten geltend gemacht worden sind. In diesem Sinne sind auch die Beobachtungen zu deuten, die uns zur Verfügung stehen. Wenn man z. B. sieht, wie nach Exstirpation von Sarcomen des Humerus, wobei der Gelenkkopf mit etwa 10—15 cm des Knochens incl. Periost und der umgebenden Tumormasse größtenteils mit anstoßender Muskulatur entfernt wird, und wie dann ein aus der Tibia eingesetzter Knochenspan in wenigen Monaten festen, definitiven Ersatz schafft, dann fällt es gewiß schwer, daran zu glauben, daß das alles neugebildet sei. Auch legt uns die Analogie mit den Epithelzellen bei der Thierschschen Transplantation den Gedanken nahe, daß ebensogut auch bei den Knochenzellen eine echte Transplantation stattfinden könne, zumal ganz ohne Zweifel die Zellen des Knochens, besonders aber des ihm nahe verwandten Knorpels, eine hochgradige Lebensenergie haben und ihre Vitalität auch unter zeitweise ungünstigen Ernährungsverhältnissen erhalten können, solange sie nicht der Austrocknung ausgesetzt sind. Andererseits gibt es einige Vorgänge in der pathologischen Anatomie, die hier zum Vergleiche herangezogen zu werden verdienen; ich will hier zwei solche Vor-

gänge namhaft machen: erstens die pathologische Histologie der Gelenkmäuse. Bei ihnen, das müssen wir als feststehend ansehen, löst sich durch einen ätiologisch noch nicht sicher erkannten Vorgang ein Stück lebendigen, jedenfalls bei der Lösung noch lebendigen Knochens und führt dann meist ein Leben weiter, wobei es seine Nahrung aus der Synovia bezieht. Und wie verhält sich der Knochen dabei histologisch? Er geht zu grunde; seine Zellen sterben langsam ab und werden nach einiger Zeit mit Kernen angetroffen, die sich nicht mehr färben, während der Knorpel weiter lebt, ja zu sehr starker Proliferation fähig ist, ein Beweis, daß die aus der Synovia stammende Nahrung vollständig genügt. Aber es gibt einige wenige Fälle, in denen die Gelenkmäuse sekundär an einer anderen Stelle der Gelenkkapsel wieder festwachsen, und so habe ich einen interessanten Fall beobachtet, in welchem die Gelenkmaus durch einen gefäßführenden Stiel mit der Gelenkkapsel verbunden war. Hier war keine Nekrose der Knochenbälkchen eingetreten, es war gewissermaßen eine spontane Transplantation von Knochengewebe vor sich gegangen, und hierbei war das spongiöse Knochengewebe am Leben geblieben. — Zweitens läßt sich hier zur Analogie das Verhalten kleiner Sequester heranziehen, wie sie z. B. bei der Knochentuberkulose vorkommen. Hier giebt es infarktartige Nekrosen am Gelenkende der Knochen, die durch Gefäßverlegung entstehen, und es bilden sich infarktähnliche kleine keilförmige Herde, denen plötzlich jede arterielle Blutzufuhr fehlt. Auch diesen Vorgang kann man als eine spontane Zusammenhangstrennung auffassen; der plötzlich isolierte Knochenbezirk grenzt nach verschiedenen Seiten hin an gesunden, lebendigen Knochen, und dennoch wird er nicht von ihm aus neu vaskularisiert, er stirbt ab und die gesunde Umgebung lehnt gewissermaßen jede weitere Fürsorge für seinen Nachbar ab, indem sich eine demarkierende Granulation bildet, die mit Sequestrierung endigt.

Bei der Beurteilung der Frage, ob bei unseren operativen Transplantationen der lebend eingesetzte Knochen lebendig bleibt, oder ob er ersetzt wird, darf neuerdings das Röntgenverfahren gewiß ein Wort mitsprechen, besonders da wir immer mehr und mehr gelernt haben. gute Strukturbilder der Knochenspongiosa herzustellen, namentlich an den Fingerknochen. Ich besitze einen Fall von plastischem Ersatz eines Os metacarpale der Hand aus der Tibia derselben Patientin, wo noch nach 1½ Jahren deutlich die Knochenstruktur der Tibia, aus der das Stück entnommen war, erhalten geblieben ist und deutlich abweicht von den Strukturformen der anderen Metacarpalien. Das muß doch zu denken geben. — Nach dem Gesagten stehe ich entschieden

unter dem Eindruck, daß eine echte Knochentransplantation möglich ist; vielleicht ist sie nicht häufig, nicht gerade die Regel. Warum sollten auch Knochenzellen nicht einheilen, wo viel feiner organisierte Zellen, ja hochdifferenzierte Epithelien verlagerungsfähig sind, auch bei höheren Tieren.

Es will mir auch nicht als Schwierigkeit erscheinen, anzunehmen, daß in einzelnen Fällen eine Einheilung eintritt, und daß sie in anderen Fällen ausbleibt. Ganz genau ebenso wechselnd verhält sich der Körper gegenüber resorbierbaren Fremdkörpern. Keineswegs jeder Elfenbeinstift wird resorbiert, bei Elfenbein z. B. tritt oft eine hochgradige Verlangsamung der Resorption ein, oder sie bleibt ganz aus, und aus der Literatur brauche ich nur an Trendelenburgs interessanten Fall erinnern, bei welchem nach $2^1/_2$ Jahren ein Elfenbeinstift im Femur absolut unverändert vorgefunden wurde, nur der das Periost überragende Teil war stark usuriert. Es hängt also meiner Auffassung nach die Heilung und Nichteinheilung von soviel individuellen resp. noch unaufgeklärten Verhältnissen ab, daß sich feste Regeln kaum werden aufstellen lassen.

Für die Praxis sind jedenfalls diese theoretischen Fragen nicht sehr bedeutungsvoll geworden, denn der transplantierte Knochen leistet uns im allgemeinen dasselbe, ob er als lebender Knochen einheilt, oder ob er als Corpus alienum nur Knochenneubildung anregt und dann aufgezehrt wird. Die erste Forderung, die an ihn gestellt wird, ist die, daß er eine mechanische Stütze bilden muß, um die Schrumpfung der Weichteile zu verhindern. Daher lag der Gedanke nahe, daß man auch totes Material als interimistische Stütze einfügen könne, und es wurden Heteroplastiken gemacht. Hierzu wurde tierischer Knochen in zweierlei Form verwendet: erstens in Gestalt des macerierten Knochens. Ich selbst habe ihn vielfach benutzt, auch bei anderen Plastiken als an der Hand, z. B. für Schädeldefekte oder Spina bifida etc.; er stellt ein Material dar, das sehr leicht sterilisierbar ist, den man leicht in jeder Form zurechtschneiden oder sägen kann, und der somit ein vortrefflicher interimistischer Ersatz ist. Ich habe ihn stets so hergestellt, daß ich die spongiösen Oberschenkelepiphysen vom Rinde mit Sodawasser so lange auskochte, bis nur das weiße spongiöse Gerüst übrig blieb. Der Knochen kann dann noch etwas in Äther entfettet werden, damit er sich gut trocken beliebig lange aufbewahren läßt. — Zweitens läßt sich auch entkalkter tierischer Knochen verwenden; er ist noch leichter zu bearbeiten, aber weniger sicher sterilisierbar, weil nicht kochbar, und wird außerdem nach meiner Erfahrung oft zu schnell resorbiert oder gar im aufgelösten

Zustande ausgestoßen. Ein vortrefflicher Ersatz sind auch Elfenbeinstifte. Man muß die Fälle hierfür sorgfältig auswählen, denn Elfenbein wird wohl häufig zunächst eingekapselt und nur selten, wie der spongiöse, macerierte Knochen schnell resorbiert; wenigstens dauert bei Elfenbein die Resorption oft nachweisbarer Weise sehr lange. Mit ähnlich gutem Erfolge hat man auch Knochenasche zu Füllung von Knochendefekten verwandt; ferner geglühten Knochen und eine Leimmasse, der die Salze des Knochens beigefügt waren. Endlich ist ganz unresorbierbares Material verwandt, nämlich Metallstäbe. Es soll über diese Verhältnisse hier nicht nochmals ausführlich berichtet werden. Ich verweise auf die genaue Besprechung der Literatur bei Timann.

Es ist nun das Verdienst Müllers, die Knochenersatzmethoden, speciell aber die Knochenautoplastik auf die Spina ventosa angewendet zu haben und uns gezeigt zu haben, daß die Autoplastik hier die günstigsten Resultate liefert. Bietet doch diese Methode auf jeden Fall den natürlichsten Ersatz für das Verlorengegangene; der Körper wehrt sich gegen dieses homogenste aller Ersatzmittel am allerwenigsten. Fremde Stoffe erregen doch häufig Eiterung, namentlich auch noch sekundär, und stoßen den Eindringling wieder aus. Ich glaube, daß diese Vorteile, verbunden mit dem, was noch weiter Empfehlenswertes davon zu berichten ist, entschieden überwiegen gegen den Nachteil, daß man an entfernter Stelle eine neue Wunde anlegen muß, zur Entnahme des Knochens. Dennoch gilt es, in jedem einzelnen Falle auszuwählen, und so habe ich bei den im Folgenden näher zu besprechenden Fällen verschiedene Methoden angewendet.

Im ganzen habe ich bei der Spina ventosa der Hand und Fußknochen dreizehnmal ein plastisches Operationsverfahren angewendet. Von diesen 13 Fällen sind 8 geheilt und bei einer Beobachtung von ein bis anderthalb Jahren geheilt geblieben. In vier Fällen ist das eingepflanzte Stück ausgestoßen; in einem Fall hat eine Nachuntersuchung nicht mehr stattfinden können, nur auf Bericht der Eltern scheint das Resultat auch hier ein gutes geblieben zu sein. Meine Fälle sind ganz kurz folgende:

Gertrud H., 11 jährig. Seit einigen Wochen typische Spina ventosa des Metacarpale V (vergl. Fig. 2). Keine Fisteln. Conjunctivitis phlyctaenulosa rechts. Ausräumung von einem seitlichen Schnitt aus, wobei kein wesentlicher Weichteilfungus gefunden wird. Es bleiben unter Schonung der Gelenke die beiden Gelenkenden des Knochens erhalten, die sich als gesund erweisen. Insbesondere läßt sich der Epiphysenknorpel erhalten. Heilung per primam. Nur am unteren Winkel bestand eine minimale

Fistel, die nach 8 Tagen geheilt war. Fig. 3 stellt den Zustand unmittelbar nach der Operation dar.

Wir haben hier den Typus einer vollkommen gelungenen Auto-

Fig. 2.

Fig. 3.

plastik. Es handelte sich um einen weder durch Weichteilfungus noch durch Fisteleiterung complicierten Fall. Da waren für eine primäre Plastik die Chancen günstig. Es entsteht natürlich jedesmal die Frage, ob man sogleich primär implantieren soll, oder erst die prima intentio abwarten und dann implantieren. In dieser Beziehung sind die verschiedenen Autoren verschieden verfahren. Mir hat sich als Regel ergeben, daß kalte Abscesse kein Hinderungsgrund sind, wohl aber größere, stark secernierende Fisteln, bei denen man allerlei Mischinfektion voraussetzen darf. Besonders wird man eine Plastik aus der Tibia nur wagen, wenn man auf sichere Heilung rechnen darf; sonst nimmt man lieber fremdes Material. Man begünstigt bei diesen tuberkulösen Wunden ohne Zweifel die Einheilung, wenn man die Wunde mit Jodoformpulver ausreibt. Zur Methode ist noch zu bemerken, daß ich stets aus der Tibia, nicht aus der

Fig. 4.

Ulna entnommen habe; mit scharfem schmalen Meißel wurde ein genau abgemessenes Stück ausgemeißelt, aber stets mit einem sehr viel größeren Stück Periost, so daß hiervon reichlich mitverpflanzt wurde. Mit dem überragenden Periost läßt sich das Stück sehr schön in seinem neuen Bett befestigen. Zur Naht wählte ich immer möglichst feines Catgut. Unser Fall ist auch insofern typisch, als beide Epiphysen ohne Eröffnung der Gelenke erhalten werden konnten; das Ziel war ja, daß der eingesetzte Knochen hier beiderseits anwächst. An Bild Nr. 4 sehen wir, daß dieses Ziel sehr vollkommen erreicht ist. Dies Bild ist 5/4 Jahre später aufgenommen; wir sehen eine ideale Vereinigung an beiden Epiphysen; die Beweglichkeit der Hand ist eine völlig normale, es bestehen keinerlei Beschwerden. Es entsteht nun noch die Frage, ob dieses Metacarpale mit den anderen mitwachsen wird; hierüber haben wir noch kein Urteil. Vorläufig ist es nicht gewachsen, sondern in der Längsrichtung etwas geschrumpft, dafür aber wesentlich kräftiger geworden. Bei der Nachbehandlung des Falles ist noch eins von Wichtigkeit; es ist ziemlich schwierig, das eingepflanzte Stück in seiner geraden Stellung zu erhalten. Wenn man diese Rücksicht vernachlässigt, dann bringt der Muskelzug ein Abrutschen der Flächen zustande, noch ehe sie verwachsen. Das habe ich öfters erfahren und deshalb ein Verfahren versucht, das ich bei dem nächsten Fall schildern will. Hier wurde nur ein Streckverband angewandt ein Mittel, das sich auch sehr gut bewährt hat. Man bringt eine isolierte Extension an dem einen Finger an und läßt sie etwa 14 Tage tragen. Die Ruhigstellung ist auch für die Einheilung sehr günstig.

Ich schließe sogleich an diesen Fall die Besprechung eines zweiten an, der ungünstig verlief:

Johann H., 12jährig. Schwer tuberkulöses Individuum, seit 1 1/2 Jahren wegen Lupus behandelt. Spina ventosa der Grundphalanx des fünften Fingers; keine Fistel, aber die Haut teilweise mitergriffen. Exstirpation unter Erhaltung beider Epiphysen. Primäre Implantation aus der Tibia, ebenso wie im vorigen Falle. Recidivierende Tuberkulose und Fisteleiterung tritt ein und stößt das Knochenstück nach ca. 3 Wochen wieder aus. Nach weiteren 3 Wochen wird dasselbe mit einem Stück macerierten Ochsenknochens versucht, das mit zwei Hförmigen Prothesen mit beiden Epiphysen verankert wird. Abermals Ausstoßung durch recidivierende Tuberkulose. Schließlich Abtragung des Fingers. Später erkrankt der Knabe noch an multipler Knochentuberkulose, besonders mehrfach an Schädelcaries.

Hier handelt es sich um einen Fall, bei dem man eigentlich keine Plastik hätte versuchen sollen. Es gibt armselige Individuen

die gewissermaßen eine constitutionelle Tuberkulose haben; bei denen alle operativen Maßnahmen mißlingen müssen, weil der Körper keine eignen Abwehrmittel in den Kampf gegen die Tuberkulose stellen kann. Jeder operative Eingriff ist dann eine Gefahr für den Organismus, weil dadurch ein vielleicht ruhender Herd aufgerührt wird und eine Aussaat von Tuberkelbazillen über den Körper erfolgt. Die Wunde selbst aber, die darin befindlichen Extravasate, die Narben, die Granulationen und nun erst implantierte Gewebe bilden mit ihren ungeregelten Ernährungsverhältnissen einen so günstigen Nährboden für die Bakterien, daß jedesmal ein Recidiv erfolgen muß; so hier. In solchen Fällen ist entweder ein ganz radikales Operationsverfahren angezeigt, oder überhaupt nur eine Allgemeinbehandlung, verbunden mit Stauungstherapie. Ich habe im vorliegenden Falle beide Male die ausgestoßenen Knochen mikroskopiert: Die Maschen des spongiösen Gewebes waren mit tuberkulösen Granulationen ausgefüllt, der Knochen selbst war tot. Wir lernen ferner aus diesem Fall, wie viel schwerer die freie Phalanx plastisch zu ersetzen ist, als ein Metacarpale oder Metatarsale. An den freien Phalangen liegt der eingesetzte Knochen schon gleich so dicht unter der Haut, nicht so schön in Muskulatur und andere Weichteile eingebettet, wie an der Mittelhand und vor allen Dingen nicht so vortrefflich geschient. Daher ist mir auch nur einmal der Ersatz einer freien Phalanx gelungen und zwar in dem nächstfolgenden Falle. Es ist sehr schwer, die Schiefstellung zu vermeiden; eine ganz leichte Schiefstellung nimmt dauernd zu, bis auf einmal eine spitze Ecke die Haut perforiert, und alles ist vergebens. In diesem Fall habe ich versucht, das Knochenstück mit den Epiphysen zu verankern, indem ich mir Hförmige kleine metallene Klammern herstellen ließ — leider auch vergebens, denn der Zug der Sehnen war so stark, daß die Prothesen bald verbogen waren. Das Bild Nr. 5 stellt diesen verfehlten Versuch dar.

Fig. 5.

Mein dritter Fall betrifft eine Spina ventosa am Fuße.

Christine K., 15 jährig. Spina ventosa der Grundphalanx der großen Zehe, fistulös, auswärts incidiert. Das Röntgenbild zeigt Erkrankung des ganzen Knochens. Das bestätigt die Operation, bei der außer dem Knochen auch die Gelenkkapsel des Grundgelenkes ausgerottet werden muß. Zu-

nächst Heilung ohne Plastik unter dem Blutschorf. Nach 3 Wochen plastischer Ersatz aus der Tibia. Die Heilung erfolgte bestens, nur werden noch zweimal hirsekorngroße subkutane Abscesse entleert, die aber mit dem Knochen nicht zusammenhängen. Dann erfolgte definitive Heilung.

In diesem Falle ist also die Plastik erst sekundär gemacht worden, nachdem die Heilung der Tuberkulose abgewartet war. Das hat natürlich den großen Vorteil der Sicherheit, aber es dauert länger, und in der Zwischenzeit können die Weichteile schrumpfen, sodaß das zu implantierende Stück sicher kürzer genommen werden muß, als bei primärer Plastik. — Es traten im Laufe der Heilung kleine Abscesse

Fig. 6.

Fig. 7.

auf. Hier handelt es sich wohl um Fadenabscesse, denn sie standen mit dem Knochen nicht in Zusammenhang, sodaß seine Einheilung niemals gefährdet war. Merkwürdiger Weise kommt es auch vor, daß transplantierte Knochen noch einheilen, wenn sie auch einige Zeit lang durch Eiterung bloßgelegt werden. Es stößt sich dann eine oberflächliche Knochenlamelle ab, der Rest heilt oft noch wunderschön ein; dafür liegen sichere Beobachtungen vor. Weiter ist dieser Fall dadurch bedeutungsvoll, daß beide Gelenkenden mitentfernt werden mußten und daher der implantierte Knochen einfach in einer Bindegewebsnarbe lag. Das hat, um das gleich vorweg zu nehmen, der späteren Beweglichkeit keinen Eintrag getan; wenigstens waren Bewegungen der großen Zehe möglich; an den Fingergelenken würde freilich die in solchen Fällen übrigbleibende Beweglichkeit wohl nicht

ausreichen. Das eingepflanzte Stück hatte jedenfalls nicht die Aufgabe, an normalen Knochen anzuwachsen, sondern es wurde eingesetzt ohne Berührung mit wunder Knochenfläche oder mit ossifikationsfähigem Bindegewebe, und dennoch ist es nicht allein erhalten geblieben, sondern zeigte, wie wir gleich sehen werden, Wachstumserscheinungen in ganz bestimmter Richtung. Hier halte ich es, allein nach der klinischen Beobachtung, für absolut sicher, daß das eingepflanzte Tibiastück am Leben geblieben ist, wie es eingepflanzt wurde; da war gar nichts vorhanden, von wo aus es nach seinem Absterben hätte neuersetzt werden können. Von höchstem Interesse sind aber gerade hier die sekundären Veränderungen an dem transplantierten Stück. An Figur 6 sehen wir, daß sich infolge der Weichteilschrumpfung das Knochenstück sehr bald schief stellte, und es wäre noch weiter abgerutscht, wenn es nicht durch geeignete Verbände in seiner Stellung erhalten worden wäre. — Nachdem ein solches Stück jedoch einmal fest eingewachsen ist, dann verändert es merkwürdigerweise seine Form im Sinne der Zweckmäßigkeit; d. h. es nimmt immer mehr und mehr die Form einer gesunden Phalanx an. So sehen wir in unserem Falle an Figur 7 die sekundären Veränderungen nach 1½ Jahren. Die überflüssigen spitzen Ecken sind resorbiert, aus dem rechteckigen, länglichen Stück hat sich ein kurzer, breiter, immer noch etwas schief stehender Knochen geformt, der den beiden angrenzenden Gelenkflächen schon jetzt annähernd congruente Flächen gegenüberzustellen hat, und in seiner Form schon vielmehr, als zuerst, an eine normale Phalanx erinnert. Mit dem proximal angrenzenden Os metatarsale I scheint es verwachsen zu sein. Diese reparierende Kraft des Körpers ist auf jeden Fall höchst interessant; sie ist übrigens in entsprechenden Fällen schon öfters beobachtet worden, z. B. von Müller selbst. — Der nächstfolgende Fall bietet nicht viel Interessantes:

Anna K., 8jähriges Mädchen mit schwerer Coxitis. Im Laufe der Behandlung bildet sich eine Spina ventosa des linken Os metacarpale II, die zunächst ausgeräumt und später sekundär plastisch aus der Tibia ersetzt wird. Die Einheilung erfolgte unter seitlicher Verlagerung des eingepflanzten Stückes mit vorübergehender Fistelbildung. Eine Nachuntersuchung konnte jetzt nicht mehr stattfinden, die Eltern schrieben jedoch über die kleine Patientin ¾ Jahre nach der Operation: „Daß die Hand des Kindes verschiedene Male wieder aufgebrochen ist und eiterte, jedoch bald wieder verheilte, so daß sie gleich der andern Hand gebrauchsfähig ist". — An derselben Patientin trat auch eine Spina ventosa des Os metatarsale I auf; sie wurde sekundär durch ein decalciniertes Knochenstück ersetzt; dies bewährte sich jedoch nicht, da der weiche decalcinierte Knochen sich in Form eines weichen Breies aus einer Fistel ausstieß.

Auch dies ist also ein Fall, wo das eingepflanzte Stück vorübergehend Fisteln bildete, in denen man mit der Sonde rauhen Knochen fühlte. In auffallender Weise machte sich hier der Nutzen des Streckverbandes geltend, weil bei der dabei eintretenden absoluten Ruhigstellung sich jedesmal der Knochen bedeckte und die Fistel verheilte. — Gleich diesem handelt es sich auch bei dem nächsten Fall um ein schwer tuberkulöses Individuum:

Elisabeth F., 5jähriges elendes Kind mit tuberkulöser Zerstörung des rechten Os metatarsale I und ebenso des linken. Ferner waren an der linken Hand nicht weniger wie 5 Knochen zerstört, das Os metacarpale I und IV und die 3 Glieder des Kleinfingers. An den beiden Füßen wurde nach Exstirpation sekundäre Autoplastik gemacht, an beiden Füßen erfolgte Einheilung. — An der Hand wurde das Daumengrundglied sekundär ebenso ersetzt. Für den kleinen Finger wurde der Ausweg geschaffen, daß nach Exstirpation des Os metacarpale IV und nach Abtragung des kleinen Fingers der gesunde V. Metacarpale so verlagert wurde, daß es das fehlende vierte ersetzte. Es resultierte eine viergliedrige Hand, die in der Fig. 8 dargestellt ist; zunächst ein sehr hübsches Resultat, das sich jedoch nicht hielt; denn bei der Nachuntersuchung nach einem Jahr war die Hand wieder mit Fisteln bedeckt, die Plastiken waren zum Teil cariös zerstört.

Fig. 8.

So stellt sich manches anfänglich so schöne Resultat bei weiterer Betrachtung nicht mehr so günstig dar. Aber ein anderer Feind droht noch den transplantierten Knochenstücken und das ist eine langsame Atrophie derselben auch ohne Eiterung oder recidivierende Tuberkulose, die sich im Laufe der Jahre langsam einstellen kann. Die Bedingungen, unter denen solche secundäre Atrophie eintritt und in anderen Fällen wieder ausbleibt, kennen wir nicht. Hier ergab die Untersuchung nach einem Jahr, daß zwar die Operationswunden an beiden Füßen gut geheilt geblieben waren, daß aber die beiden großen Zehen so erheblich zurückgeschrumpft und verkürzt waren, daß das eigentliche Ziel der Plastik, die Vermeidung der Verkürzung als verfehlt zu bezeichnen ist. Die Fig. No. 9 stellt die beschriebenen Verhältnisse an

den deformierten Füßen dar. Merkwürdigerweise beschränkt sich diese Atrophie nicht auf die plastisch neugebildete Phalanx, sondern auch der distal daran angrenzende Knochen ist anstatt zu wachsen, viel kleiner geworden; die alte Gelenkfläche hat sich abgeschrägt, jedoch ist proximalwärts beiderseits das implantierte Stück sehr schön mit der dicken, erhalten gebliebenen Epiphyse verwachsen.

Die Plastik am toten Material studierte ich am folgenden Patienten:

Hans B., 1 1/2jährig. Der sonst recht gesunde und kräftige Knabe leidet an massenhaften subkutanen, kleinen, kalten Abscessen und außerdem an typischer Spina ventosa des Os metacarpale I links, metacarpale II rechts

Fig. 9a.

Fig. 9b.

und des rechten Os metatarsale I. Nach Exstirpation der Knochenherde wird an einer Stelle ein Elfenbeinstift, an zwei anderen Stellen macerierter Rindsknochen eingesetzt. Die subcutanen Abscesse werden ausgeschnitten und vernäht. Sämtliche Operationswunden heilen per primam.

Der plastische Ersatz wurde hier hauptsächlich deswegen mit fremdem Material ausgeführt, weil die Herde so multipel waren und das Kind schon ohnehin genug Narben bekam. Bei der Implantation von Rindsknochen handelte es sich nicht um Continuitätsresektionen, sondern um Extirpation der Spina ventosa unter Erhaltung einer schmalen periostalen Knochenspange; dennoch erschien mir ein plastischer Ersatz wünschenswert, damit gar keine Deformität eintreten könne. Ich setzte genau in die Defekte passende Stücke ein. Fig. 10 zeigt eine solche Plastik, die sich auf die Dauer sehr bewährt hat. Denn nach etwa einem Jahr zeigte sich an dieser Stelle

röntgographisch ein absolut normaler und normal geformter Knochen, der von den gesunden gar nicht zu unterscheiden war. Fig. 11 zeigt die Plastik mit dem Elfenbeinstift am Os metacarpale II. Hier war eine Continuitätsresektion vorgenommen. Nach einem Jahr zeigte sich auch hier ein normal gewordener Knochen, dessen Schatten freilich noch sehr viel intensiver war, als ein normaler, ein Zeichen daß die Elfenbeinsubstanz noch keineswegs resorbiert ist. Alle Operationswunden sind geheilt geblieben, neue Herde sind nicht aufgetreten. Ungünstig verlief eine Plastik mit Elfenbein in folgendem Falle:

Fig. 10.

Fig. 11.

Elisabeth M., 6jährig. Schwere tuberkulöse Peritonitis, die operativ geheilt wurde. Im Laufe der Heilung entstand eine Spina ventosa der Grundphalanx des rechten dritten Fingers. Es wurde nach der Exstirpation und Heilung sekundär ein Ersatz mit einem Elfenbeinstift vorgenommen, der sich nach vier Wochen wieder ausstieß.

Die Ausstoßung des Fremdkörpers war auch hier auf recidivierende Tuberkulose zu beziehen, die auch später eine Amputation des Fingers notwendig machte. — Sehr schön verlief endlich der letzte Fall, eine Plastik mit maceriertem Tierknochen, nach Resektion des Kranken, ohne Continuitätstrennung des Knochens.

Peter R., 6jährig. Spina ventosa des Grundgliedes des Daumens ohne Fisteln. Plastik primär ausgeführt. Heilung per primam, die dauernden Bestand hatte.

Fig. 12 stellt den plastischen Ersatz unmittelbar nach der Operation dar. Wir sehen, daß zu dieser Zeit die betreffende Phalange noch sehr aufgetrieben erscheint. Die weitere Beobachtung in diesem, sowie bei analogen Fällen zeigt jedoch, daß bei aseptischer Einheilung und bei radikaler Entfernung alles Kranken später der Knochen eine ganz normale Konfiguration annimmt. Es wird eben ohne Frage das ganze Gebiet des macerierten Tierknochens in idealer Weise durch gesundes, lebendes Knochengewebe ersetzt und dadurch eine Verkrümmung rechtzeitig verhindert.

Es liegt somit eine Reihe von Operationen mit ihren über etwa 1 1/2 Jahre hinaus beobachteten Endresultaten vor uns, die mich zu der Überzeugung gebracht haben, daß wir in dieser Technik ein wertvolles Verfahren besitzen, um die schweren Folgen einer vernachlässigten Spina ventosa zu vermeiden. Freilich müssen die geeigneten Fälle sorgfälltig ausgewählt und die Methoden individuell angewendet werden. Ich stelle zum Schluß noch einmal kurz zusammen, nach welchen Grundsätzen man nach meiner Erfahrung dabei am besten verfahren soll:

Fig. 12.

1. Jeder Operation soll eine gute Röntgenaufnahme vorhergehen.

2. Jeder operative Fall von Spina ventosa soll durch einen lateralen, die Sehnen schonenden Schnitt eröffnet werden. Alle kranken Weichteile sollen mit dem Messer (nicht durch Auskratzung) entfernt werden. Der kranke Knochen soll mit scharfen Knocheninstumenten im Gesunden möglichst unter Schonung der Epiphysen reseciert oder unter Erhaltung eines Teils der periostalen Wucherungsschicht von Tuberkulose gesäubert werden.

3. Bei fistulösen Fällen sucht man dann zunächst eine Primärheilung unter einem Verband zu erzielen und macht eine sekundäre Plastik. Bei nicht fistulösen Fällen schließt man in derselben Sitzung einen plastischen Knochenersatz an. Nicht fistulöse kalte Abscesse contraindicieren die primäre Plastik nicht.

4. Das Normalverfahren nach Continuitätsresektion ist die primäre

oder sekundäre Autoplastik aus der Tibia unter Mitnahme reichlichen Periosts.

5. Kann man eine periostale Schale ohne Bedenken erhalten, so plombiert man die Höhle am vorteilhaftesten primär mit macerierter Rinderspongiosa.

6. Die Einheilung in guter Stellung wird am besten durch einen Extensionsverband unterstützt.

Literaturverzeichnis.

Adamkiewicz, Akademischer Anzeiger. 1888. Nr. 27.
Derselbe, Ebenda. 1889. Nr. 11.
Barth, Verh. d. deutschen Gesellsch. f. Chirurgie. 1893. II. S. 243.
Derselbe, Ebenda. 1894.
Derselbe, v. Langenbecks Archiv. 46. Bd. S. 409.
Derselbe, Zieglers Beiträge. 17. Bd. S. 65.
v. Bergmann, Berliner klin. Wochenschr. 1891. Nr. 34. S. 853.
Derselbe, Verh. d. deutschen Gesellsch. f. Chirurgie. 1881. S. 97.
Berndt, Deutsche Zeitschr. f. Chirurgie. 48. Bd. 1898.
Bidder, v. Langenbecks Archiv. 18. Bd. S. 603.
Derselbe, Verh. d. deutschen Gesellsch. f. Chirurgie. 1894. I. S. 131.
v. Bramann, Ebenda. 23. Kongreß. 1894. S. 127.
v. Bruns, v. Langenbecks Archiv. 26. Bd. S. 661.
David, Ebenda. 53. Bd. Heft 4.
Derselbe, Ebenda. 57. Bd. S. 533.
Ehrhardt, Münchener med. Wochenschr. 1903. Nr. 39.
Frank, Verh. d. deutsch. Naturforscher u. Ärzte. Vers. Aachen II. 2. Hälfte. S. 78. 1900.
Friedrich, Chirurgenkongreß 1904.
Glück, v. Langenbecks Archiv. 41. Bd. Heft 1.
Derselbe, Berliner klin. Wochenschr. 1890. Nr. 19, 32, 33, 46.
Derselbe, Ebenda. 1891. S. 623.
Helferich, Verh. d. deutschen Gesellsch. f. Chirurgie. 1894. II. S. 519
Jakimowitsch. Deutsche Zeitschr. f. Chirurgie. 15. Bd. S. 201.
Israel, Berliner klin. Wochenschr. 1895. Nr. 4.
Kronacher, Münchener med. Wochenschr. 1897. Nr. 16.
Kümmell, Deutsche med. Wochenschr. 1891. Nr. 11.
Landerer, Referat Zentralbl. f. Chirurgie. 1895. Nr. 42.
v. Mangoldt, v. Langenbecks Archiv. 74. Bd. S. 345.
Derselbe, Chirurgenkongreß 1904 (und Diskussion).
Müller, Verh. d. der 72. Versamml. deutscher Naturforscher u. Ärzte. Aachen 1900. (Referat: Zentralbl. f. Chirurgie. 1900. Nr. 42. S. 1062.)
Nußbaum, Ärztliches Intelligenzblatt. 1875. Nr. 8.
Riedinger, v. Langenbecks Archiv. 26. Bd. S. 985.
Derselbe, Verh. d. deutschen Gesellsch. f. Chirurgie. 1881. II. S. 167.
Samter, Chirurgenkongreß 1904 I. S. 145.
Schmitt, v. Langenbecks Archiv f. Chirurgie. 45. Bd. S. 401.
Senn, The american journal of th. med. sc. Sept. 1889.
Seydel, Zentralbl. f. Chirurgie. 1889 S. 208.
Stern, Ebenda. 1897. S. 178.
Thiel, Ebenda. 1896. Nr. 35. S. 833.
Tillmanns, Referat Zentralbl. f. Chirurgie. 1896. Nr. 32.
Timann, Bruns' Beiträge. 36. Bd. S. 189.
Trendelenburg, Deutsche Gesellschaft für Chirurgie. 1881. II. S. 136.
Vogel, Deutsche med. Wochenschr. 1903. No. 46.

XIX.

Aus der chirurgischen Universitätsklinik zu Marburg
(Geheimrat Küster).

Weitere Untersuchungen über die Vereiterung tuberkulöser Gewebe.

Von

Dr. **Walter v. Brunn,**
Assistenten der Klinik.

Bereits vor nahezu zwei Jahren war ich in der Lage(1)[1]), über das Resultat von bakteriologischen Untersuchungen zu berichten, welche ich an dem Material der königlichen chirurgischen Universitäts-Poliklinik zu Berlin über die Mischinfektion bei tuberkulösen Halslymphomen angestellt hatte.

Es lag mir daran, zu erfahren, ob die Vereiterung zweifellos tuberkulöser Halslymphome auf rein tuberkulöser Basis beruhe, oder ob etwa die Mischinfektion eine Rolle spiele und welche.

Ich traf eine derartige Auswahl, daß ich nur solche Fälle heranzog, in welchen einmal die Anamnese die chronische Entstehung des Leidens ergab und in denen ferner Ekzeme von Gesicht, Nase und Ohr, Caries der Zähne, Stomatitis, Angina, sowie akute Exantheme nicht bestanden hatten, in denen also kein Anhaltspunkt für eine akute Entstehung der Lymphome oder für eine Mischinfektion bereits bestehender Lymphome vorlag.

Von 39 Fällen, welche diesen Bedingungen entsprachen, konnte ich aber nur 11 verwerten, weil ich in den anderen 28 Fällen bei der mikroskopischen Untersuchung des steril aufgefangenen Eiters Bakterien fand. Diese 28 Fälle habe ich nicht für vollwertig erachtet, weil man mir mit Recht hätte einwenden können, daß hier die Patienten es nur vergessen hätten, mir von einer kurz zuvor überstandenen Angina u. s. w. Mitteilung zu machen.

---

1) Die in Klammern befindlichen Ziffern beziehen sich auf das am Schlusse angefügte Literaturverzeichnis.

In allen diesen Fällen fand ich beim Plattenverfahren Streptococcen im Eiter, z. T. combiniert mit Staphylococcen, Pneumococcen und Bact. coli. Zweimal fand ich auch Tuberkelbacillen.

Der Eiter von den übrigen 11 Fällen wurde in der Weise untersucht, daß ich nach negativem Ausfall der mikroskopischen Untersuchung — es fand sich nur Detritusmasse mit vereinzelten Eiterkörperchen — zunächst 1 Öse des Eiters auf schräg erstarrtem Agarröhrchen ausstrich und ferner 4 Ösen des Eiters auf 10 ccm Bouillon verimpfte. Nach 24 und 48 Stunden untersuchte ich einerseits die Oberfläche des Agars, andererseits die Bouillon und legte mit dem ganzen Inhalt des Bouillonröhrchens Agarplatten an, welche ich wiederum nach 24 und 48 Stunden untersuchte. Ferner wurden sofort 3—4 ccm des frischen Eiters einem Meerschweinchen in die Bauchhöhle eingespritzt.

Tuberkelbacillen habe ich mikroskopisch in diesen 11 Fällen nicht nachweisen können.

Die bakteriologische Untersuchung zeigte mir, daß schon auf dem Agarröhrchen nach 1 oder 2 Tagen meistens mehrere Bakterienkolonien gewachsen waren. Die Bouillon- und Plattenkultur aber ergab in jedem einzelnen Falle das Vorhandensein von Bakterien, und zwar stets von Streptococcen.

Dieselben bildeten stets lange Ketten, waren durchweg klein 5 mal waren sie allein vorhanden, 4 mal zusammen mit Staphylococcus pyogenes aureus, einmal mit Staphylococcus albus, einmal mit Colibacillen, einmal mit Staphylococcen und Colibacillen.

Tuberkelbacillen konnten auch mit Zuhilfenahme des von Hesse (2) empfohlenen Nährbodens nicht durch die Kultur nachgewiesen werden. Die 11 infizierten Meerschweinchen reagierten auf die Injektion zunächst gar nicht, gingen aber nach einiger Zeit an Tuberkulose ein.

Danach kann die Virulenz der betr. Eitererreger keine hohe gewesen sein.

Im Verlaufe der letzten 1½ Jahre ist es mir gelungen, noch 3 weitere gleiche Fälle von Vereiterung tuberkulöser Halslymphome zu untersuchen, welche den vorher erwähnten verschärften Bedingungen entsprechen.

Hierbei habe ich mir die Kultur auf Hesse-Agar erspart; der Tierversuch hat sie unnötig gemacht.

1. J.-N. 533. 1903. H. M., 6 Jahre, Haussohn, Marburg.

Anamnestisch nichts Besonderes. Seit einem halben Jahre allmählich zunehmende Schwellung der Halslymphknoten. Am 30. April 1903 Exstirpation der Tumoren. Am 6. Mai 1903 in Heilung entlassen, jetzt gesund. Ein vereiterter Knoten wird untersucht.

Mikr.: Detritus, sehr vereinzelte Leukocyten, keine Bacterien.
Bact.: Staphylococcus albus und Streptococcen.
Meerschwein geht am 10. Juli 1903 ein, ist tuberkulös.

2. J.-N. 1432. 1903. J. F, 9 Jahre, Schüler, Marburg.

Hereditär schwer belastet. Seit einiger Zeit Neigung zu Katarrhen. Seit längerer Zeit langsame Vergrößerung der Halslymphknoten, die seit 4 Wochen etwas rascher erfolgte. Bei der Aufnahme katarrhalische Geräusche über beiden Lungen, beiderseits große Tumoren am Halse: Am 7. November 1903 Exstirpation links, am 21. November 1903 rechts. Am 16. Dezember 1903 geheilt entlassen. Unter den am 7. November entfernten Knoten befand sich ein vereiterter.

Mikr.: Detritus, Leukocyten in geringer Menge.
Bact.: Staphylococcus aureus und Streptococcen.
Meerschwein wird getötet am 2. Januar 1904, ist tuberkulös.

3. J.-N. 1538. 1903. F. Sch., 34 Jahre, Landwirt, Hillershausen.

Seit April 1903 Entstehung der Schwellung, die langsam zugenommen hat und bei der Aufnahme mannsfaustgroß ist. Am 25. November 1903 Incision und Excochleation, Naht. Am 25. Dezember 1903 geheilt entlassen.

Mikr.: Detritus, wenig Leukocyten.
Bact.: Streptococcen.
Meerschwein eingegangen am 28. Januar 1904 an Tuberkulose.

Soviel geht also auch aus diesen Fällen mit Sicherheit hervor, daß bei der Vereiterung tuberkulöser Halslymphome die Streptococcen als ein regelmäßiger Befund angesehen werden müssen, wie dies bereits früher von Wohlgemuth (3) für die akuten Vereiterungen der Halslymphknoten erwiesen worden war.

Als Ausgangspunkte der Mischinfektion wird man mit der größten Wahrscheinlichkeit die Organe der Mund- und Rachenhöhle anzusehen haben; wenn sich auch im Einzelfalle nicht ausschließen läßt, daß durch kleine und kleinste Risse der Oberhaut Bakterien in die Lymphwege eintreten können.

Oft kommt es ja zur Infektion von cariösen Zähnen aus, wie dies von Berten(4), Hoppe(5), Stark(6), Odenthal(7), Körner(8) und neuerdings von Partsch(9) speziell für die Tuberkulose hervorgehoben ist. Dieser Ausgangspunkt kommt für meine Fälle allerdings nicht in Betracht, erstens weil ich Patienten mit cariösen Zähnen bei meiner Auswahl ganz ausgeschaltet habe, und zweitens, weil die Abscesse, welche ich untersuchte, nur die Cervicallymphknoten betrafen, während doch die Infektion von den Zähnen aus zunächst und am meisten die submaxillaren Lymphknoten zu treffen pflegt.

Die Hauptquelle wird in den Tonsillen und den lymphatischen Apparaten der Mund-Rachenhöhle zu suchen sein. Daß hier Tuberkelbacillen in die Gewebe einzudringen vermögen, ist uns aus den

Arbeiten von Schlenker(10), Straßmann(11), Dmochowski(12), Krückmann(13), Ruge(14), Poljakow(15) und Pluder und Fischer(16) bekannt. Daß auch die Streptococcen der Mundhöhle von hier aus in den Körper gelangen können, ist nach den Untersuchungen von Meyer(17) über die Aetiologie des akuten Gelenkrheumatismus sehr wahrscheinlich. Durch Pinselung der Rachenschleimhaut mit eitererregenden Bakterien an Kaninchen hat Lexer(18) schwere lokale Eiterung der Wange und Unterkinngegend, sowie in einzelnen Fällen eine Allgemeininfektion des Körpers ohne lokale Störung hervorrufen können.

Daß die in den vereiterten tuberkulösen Halslymphomen gefundenen Bakterien die Urheber der Eiterung gewesen sind, kann ich natürlich nicht direkt beweisen; indessen dürfte diese Annahme viel für sich haben. Daß es sich um eine sekundäre Vereiterung bereits vorhandener tuberkulöser Lymphome gehandelt hat, dürfte kaum bezweifelt werden.

Streptococcen sind auch an anderen Körperteilen als Erreger der Mischinfekton bei der Tuberkulose bekannt. Fraenkel(19) fand sie in einer Reihe von zweifellos tuberkulösen Empyemen, Pasquale(20) konnte sie in den Organen von Leuten, welche an Tuberkulose der Knochen, Hirnhäute, Lungen, Lymphdrüsen, des Ventrikelependyms gestorben waren, nachweisen.

Ich erwähnte in meiner früheren Publikation nebenbei, daß ich auch an anderen Körpergegenden tuberkulöse Abscesse auf die gleiche Weise untersucht hätte. Ein Senkungsabsceß bei Tuberkulose des Schultergelenks enthielt Staphylococcus albus, ein solcher bei tuberkulöser Coxitis Staphylococcus aureus; in einem dritten, diesem gleichenden Falle konnten Bakterien nicht nachgewiesen werden. Die Tuberkulose wurde durch den Tierversuch sichergestellt.

Diese Untersuchungen habe ich inzwischen ebenfalls fortgesetzt und gebe kurz die Protokolle der untersuchten Fälle wieder.

Für die gütige Überlassung des Materials sage ich meinem verehrten Chef, Herrn Geheimrat Küster, meinen ergebensten Dank.

1. J.-N. 1377. 1903. K. R., 11 Jahre, Haustochter, Breidenstein.

P., erblich nicht belastet, spürte im Juni 1903, als sie sich beim Heuwenden erkältet hatte, plötzlich starke Schmerzen im Rücken und der rechten Schulter. Es entwickelte sich allmählich ein spitzwinkliger Gibbus, dessen Kuppe vom Proc. spin. dors. XI gebildet wurde, und eine Versteifung des rechten Schultergelenks, sowie ein großer kalter Absceß am rechten Oberarm. Incision und Excochleation am 26. Januar 1904. Mit Gipscorset und ausgeheiltem Absceß am 13. Februar 1904 entlassen.

Mikr.: Detritus, wenig Eiterkörperchen, keine Bacterien.

Bact.: Staphylococcus aureus.

Meerschwein getötet am 14. März 1904, ist tuberkulös.

2. J.-N. 768. 1904. M. St., 3 Jahre, Haustochter, Laasphe.

Erblich nicht belastet. Hinkt seit zwei Monaten. Kinderfaustgroße Schwellung der rechten Leistenbeuge seit 4 Wochen. Coxitis im ersten Stadium (Flexion, Abduction, Außenrotation), 21. Mai 1904 Punction, Jodoformglycerininjection, Streckverband. 28. Juni 1904 mit ausgeheiltem Abceß entlassen.

Mikr.: Detritus, wenig Leukocyten, keine Bacterien.

Bact.: Nährböden bleiben steril.

Meerschwein getötet am 8. Juli 1904, ist tuberkulös.

3. J.-N. 665. 1904. K. St., 5 Jahre, Haustochter, Hommershausen.

Weihnachten 1902 Ostitis tuberculosa an der linken 5. Zehe; Fistel, die bald, und zwar dauernd heilt. Seit 4 Wochen Schwellung am linken Malleolus fibulae. Am 8. Mai 1904 Incision, Excochleation, kein Knochenherd. Am 20. Mai 1904 geheilt entlassen.

Mikr.: Detritus; keine Bacterien.

Bact.: Staphylococcus aureus.

Meerschwein geht am 12. Juli 1904 an Tuberkulose ein.

4. J.-N. 887. 1903. D. V., 8 Jahre, Haustochter, Biedenkopf.

Seit Ostern 1903 schlechte Haltung, seit 2 Wochen bemerken die Eltern eine Anschwellung der linken Lendengegend. Halsdrüsen vergrößert, katarrhalische Geräusche über beiden Lungen. Spondylitis tuberculosa dorsalis, großer Abceß. Am 24. Juni 1903 Punction, Jodoformglycerininjection. Mit ausgeheiltem Abceß am 9. August 1903 entlassen. Jetzt völlig gesund.

Mikr.: Detritus, wenig Leukocyten, keine Bacterien.

Bact.: Proteus.

Meerschwein getötet am 17. Juli 1903, Tuberkulose der Mesenteriallymphknoten.

5. J.-N. 1620. 1903. J. B., Haussohn, Schönborn.

Erblich belastet; es besteht Lungenkatarrh. Pleuritis links im März 1903. Vor 8 Wochen entstand ein, vor 6 Wochen zwei weitere Knoten über einzelnen Rippen der linken Brustwand und an der rechten Wade. Aspiration und Jodoformglycerininjection am 17. Dezember 1903. Jetzt ganz gesund.

Mikr.: Detritus, spärliche Leukocyten, keine Bacterien.

Bact.: Staphylococcus aureus.

Meerschwein geht am 26. Februar 1904 an Tuberkulose an.

6. J.-N. 836. 1903. J. St., $2^1/_2$ Jahre, Haussohn, Rauschenberg.

Seit einigen Monaten Geschwulst des linken Hodens, am rechten Unterschenkel, 2 Tumoren am Kopfe. Zunächst wurde ein Sarcom des Hodens mit Metastasen angenommen, am 10. Juni 1903 ein vereiterter Tumor am rechten Unterschenkel incidiert und ausgekratzt; später die Tumoren am Kopfe sowie der linken Testikel entfernt. Jetzt ganz geheilt.

Mikr.: Detritus. Histologisch Tuberkulose, keine Bacterien.

Bact.: Die Nährböden blieben steril.

Meerschwein getötet am 16. Juli 1903, ist tuberkulös.

Diese 6 Fälle bilden mit jenen 3 Fällen von Halsdrüsentuberkulose das ganze einwandsfreie Material, das ich in dieser Zeit gewinnen

konnte. Dabei mag man bedenken, daß wir hier in Marburg, der mit am meisten von Tuberkulose heimgesuchten Gegend Deutschlands, einen außerordentlich großen Zugang von Fällen auch chirurgischer Tuberkulose haben.

Diese Fälle beweisen nun erstens, daß, wie dies schon früher von zahlreichen Untersuchern betont worden ist, eine Verflüssigung tuberkulösen Gewebes vorkommt, ohne daß man dabei die Gegenwart eitererregender Bakterien feststellen kann.

So gibt z. B. Cornet(21) in seinem Werke über die Tuberkulose eine Schilderung dieses Vorganges.

Weiterhin zeigen uns diese Fälle, daß die Art der Mischinfektion sich im allgemeinen nach den Bakterienarten richtet, welche in der betreffenden Körpergegend mit Vorliebe sich finden; in den Halslymphknoten fand ich ausnahmslos Streptococcen, in den Abscessen in anderen Körperregionen niemals; hier spielten Staphylococcen die Hauptrolle, einmal wurde auch Proteus beobachtet. Dies spricht durchaus für die Annahme, daß die Mischinfektion nicht etwa auf dem Blutwege, sondern auf dem Lymphwege von der zunächst gelegenen Oberflächenbedeckung her erfolgt ist.

Ferner erkennen wir aus den Protokollen dieser Fälle, daß selbst hier, wo eine Mischinfektion meistens bereits vorhanden war, wenn sie auch keine besondere Virulenz besaß, die Heilungsaussichten bei sachgemäßer Behandlung recht gute sind.

Sämtliche 9 Fälle sind geheilt worden; bei einigen habe ich mich noch in der letzten Zeit von der Andauer der Heilung überzeugen können.

Für die Therapie gilt an unserer Klinik wie wohl auch sonst der Grundsatz, nur dort einen tuberkulösen Absceß zu eröffnen, wo wir erwarten können, zugleich mit dem Absceß den ganzen tuberkulösen Herd zu entfernen. Wo dies nicht zutrifft, wird punktiert, der Eiter aspiriert und Jodoformglycerin injiciert.

Wir haben allen Grund, dieser Methode treu zu bleiben.

Literaturverzeichnis.

1) Walter von Brunn, Über die Vereiterung tuberkulöser Halslymphome. Orth-Festschrift. 1903. Berlin. Hirschwald.

2) Hesse, Zeitschrift für Hygiene. 31. Bd. 1899. S. 502.

3) Wohlgemuth, Zur Pathologie und Therapie der scrophulös-tuberkulösen Lymphdrüsengeschwülste bei Kinder bis zum 10. Jahre. Archiv für Kinderheilkunde. 11. Bd. 1890.

4) Berten, Über die Häufigkeit der Caries bei Schulkindern und die Beziehung derselben zu Lymphdrüsenschwellungen. 66. Naturforscherversammlung. Wien. Wiener klin. Wochenschr. 1894.
5) Hoppe, Über die Beziehungen von cariösen Zähnen zu geschwollenen Lymphdrüsen, nach Untersuchungen an Schulkindern. Deutsche Monatsschrift f. Zahnheilkunde. 10. 1894.
6) Starck, Tuberkulöse Halsdrüsen im Zusammenhang mit cariösen Zähnen. Münchener med. Wochenschr. 1896. Nr. 7.
7) Odenthal, Cariöse Zähne als Eingangspforte infektiösen Materials und Ursache chronischer Lymphdrüsenschwellungen am Halse. Dissert. Bonn 1897.
8) Körner, Über die Beziehungen der Erkrankungen der Zähne zu den chronischen Schwellungen der regionären Lymphdrüsen. Berlin 1897. Guttentag.
9) Partsch, Ein Beitrag zur Klinik der Zahnkrankheiten. Österreichische Zeitschrift für Stomatologie. 1903. Nr. 9. u. 10.
10) Schlenker, Untersuchungen über die Entstehung der Halsdrüsen, besonders über ihre Beziehung zur Tuberkulose der Tonsillen. Wiener med. Bl. 1893. S. 630. Zentralbl. f. d. med. Wissensch. 1894. 32. Bd. S. 348.
11) Straßmann, Über Tuberkulose der Tonsillen. Virchows Archiv. 184. Bd. 1896. S. 319.
12) Dmochowski, Über sekundäre Tuberkulose der Tonsillen und Balgdrüsen der Zunge bei Phthisikern. Gaz. lek. 1898. Zieglers Beiträge. 1891. 10. Bd. S. 481.
13) Krückmann, Über die Beziehungen der Tuberkulose der Halslymphdrüsen zu der der Tonsillen. Virchows Archiv. 138. Bd. S. 534.
14) Ruge, Die Tuberkulose der Tonsillen vom klinischen Standpunkte. Virchows Archiv. 144. Bd. 1896.
15) Poljakow, Die latente Tuberkulose der Rachenmandel bei Kindern. Diss. St. Petersburg. 1900. Ref. Zentralbl. f. Chirurgie. 1900. S. 1320.
16) Pluder und Fischer, Über primäre latente Tuberculose der Rachenmandelhyperplasie. Archiv f. Laryngologie. 4. Bd. Heft 3. 1897.
17) Meyer, Zur Bacteriologie des akuten Gelenkrheumatismus. Deutsche med. Wochenschr. 1901. Nr. 6.
18) Lexer, Osteomyelitische Experimente mit einem spontan beim Kaninchen vorkommenden Eitererreger. Archiv f. klin. Chirurgie. 52. Bd. Heft 3. 1897.
19) Fraenkel, Über die bacterioskopische Untersuchung eitriger pleuritischer Ergüsse und die aus denselben sich ergebenden diagnostischen Schlußfolgerungen. Charité-Annalen. Jahrg. XIII. 1886. S. 147.
20) Pasquale, Die Streptococcen bei der tuberkulösen Infektion. Mitteilungen a. d. XI. internat. med. Kongreß in Rom. 1894.
21) Cornet, Die Tuberkulose. Spez. Pathologie u. Therapie von Nothnagel. 14. Bd. III. Teil. 1899.

XX.

Aus der chirurgischen Klinik in Marburg.

Experimentelle Beiträge zur Anatomie und Pathologie des Gelenkknorpels.

Von

Dr. **Rudolf Seggel,**
Oberarzt des Krankenhauses in Geestemünde.

I. Verhalten des Knorpels bei Übertragung in die Bauchhöhle.

Das Knorpelgewebe hat in seiner Eigenschaft als gefäßloses, einzig und allein durch den diffundierenden Saftstrom ernährtes Gewebe schon seit langer Zeit die Aufmerksamkeit der Pathologen und Chirurgen auf sich gezogen. Besonders die Reaktion desselben auf entzündliche Agentien, auf traumatische Eingriffe war Gegenstand eingehendster Untersuchungen. Hat überhaupt der Knorpel die Fähigkeit, in Entzündung überzugehen?

Mentzel (1815) bestreitet dies, auch Redfern hält eine Entzündung am Knorpel für unmöglich, Virchow (Archiv B. VI p. 290) spricht am Knorpel eigens von einer Entzündung gefäßloser Teile vindiciert ihm also unter den Geweben des menschlichen Körpers eine ganz eigene Rolle, ähnlich der Hornhaut. Schon die Differenz in diesen wenigen Citaten, die weiter unten noch vervollständigt werden sollen, zeigt, wie weit die Verhältnisse noch von einer Klärung entfernt sind. Das gleiche gilt für die Beteiligung des Knorpelgewebes bei der tuberkulösen Erkrankung der Knochen und Gelenke, bei der ossalen und synovialen Form der Gelenk-Tuberkulose, die erst in jüngster Zeit, wieder von Heile zum Gegenstand eingehender Untersuchungen gemacht wurde.

Diese Veröffentlichung regte mich an, etwas genauer diesem Gegenstande nachzugehen. Schon die Durchsicht der Literatur, noch mehr aber die Durchmusterung meiner Präparate der verschiedensten

Arten von Gelenktuberkulose und deren Besprechung mit Professor Aschoff in Marburg machte es mir klar daß ich ab ovo beginnen müßte bei der Eigenart des in Betracht kommenden Gewebes, und so stellte ich mir als erstes die Aufgabe, den Knorpel und seine Zellen unter den einfachsten Bedingungen zu studieren, seine Vitalität, seine Lebensenergie festzustellen. Da ich ausgegangen war von den Erkrankungen des Gelenkknorpels, so beschränkte ich mich auch in den folgenden Untersuchungen auf denselben und machte auf Vorschlag von Prof. Aschoff die Implantation von aus der Kontinuität des Gelenkknorpels ausgelösten Stückchen in die Bauchhöhle. So zerfällt meine Arbeit in zwei Teile; im ersten will ich die Veränderungen schildern, die der Gelenkknorpel bei dieser Dislocierung erfährt, im zweiten die Reaktion in dem dadurch entstandenen Defekt.

Derartige Untersuchungen waren ja wohl schon vorgenommen worden, aber größtenteils nicht mit Gelenkknorpel, sondern mit Ohr- oder Rippenknorpel, also mit einem mit Perichondrium versehenen Knorpel.

Eine, wenn auch kurze Übersicht der Literatur zeigt, wie different die Anschauungen der einzelnen Autoren in der Deutung der erhobenen Befunde sind, wie schwer es ist, die einzelnen Ergebnisse, besonders in bezug auf die Rolle, welche das Vorhandensein oder Fehlen eines Perichondriums spielt, von einander zu sondern. Daher muß ich in der Übersicht der Literatur auch die Befunde bei Implantation und Reimplantation von perichondrisalem Knorpel mit hereinbeziehen.

Veranlaßt wurden alle derartigen Untersuchungen wohl zuerst durch die merkwürdigen Befunde von Leopold über die Entstehung von Knorpelgeschwülsten in der Lunge bei Einbringung von zerkleinertem embryonalen Knorpel in den Blutkreislauf, Untersuchungen, die er dann noch weiter auf die Übertragung von embryonalem Knorpel unter den verschiedensten Bedingungen ausdehnte. So fand er bei Implantation der embryonalen Unterschenkelepiphyse am 4. Tag Vermehrung der Zellen, die am nicht implantierten Kontrollpräparat fehlte, bei Implantation des Rippenknorpels von reifen, 7—8 cm langen Embryonen am 12. und 18. Tag rapides Weiterwachsen und zwar auf Teile des Querschnitts beschränkt mit 8 und noch mehr Kernen in einem Zellleib (Knorpelhöhle). Auch nach 24 und 56 Tagen bestand lebhafteste Vermehrung mit unregelmäßiger Verkalkung in der Peripherie und im Centrum. Bei Implantation vom Epiphysenknorpel von 6 cm langen Embryonen in die Bauchhöhle fand sich Wachstum von 1 bis 1,5 mm auf 0,5—1 cm. Ein Teil der Stücke kann allerdings verschwinden.

Nach 8 Tagen sind gewöhnlich in einer Knorpelhöhle 3—6 Zellen von Halbmondform, im Kontrolpräparat immer nur eine. Noch stärkere Wucherung zeigt sich am 17. Tag, bis zu 28 Zellen in einem Hof der Grundsubstanz. Diese Vermehrung tritt herdförmig auf, scheint vornehmlich da vorhanden zu sein, wo die meisten Gefäße im einscheidenden Gewebe herantreten. Am 30. Tag zeigen sich bei ganz schrankenloser Vermehrung schon Übergänge zu Knochen- und Markraumbildung. Bei Einpflanzung von Stücken von 4 cm langen Embryonen findet sich schon am 12. Tag aus dem implantierten Epiphysenknorpel entstehend echte fötale Knochenbildung von den ersten Anfängen bis zur völligen Ausbildung. Noch vorgeschrittener zeigt sich dies am 20. u. 78 Tage. Knorpel von ausgetragenen Tieren zeigt bei Implantation in die vordere Angenkammer niemals Wachstum, er wird resorbiert, schrumpft oder bleibt im seltensten Fall stationär.

Nach Zahn zeigt nur fötaler Knorpel Wachstumserscheinungen und zwar um so mehr, je gefäßreicher die Stelle der Aufpropfung ist. Auch dann beschränkt sich die Wucherung auf die peripheren Teile nach der Richtung des geringsten Widerstandes. Bei nicht fötalem Knorpel findet sich nie Proliferation, sondern derselbe verfällt der Verfettung und Auflösung. Das Wachstum des fötalen Knorpels geschieht im Innern durch Vermehrung der Grundsubstanz, an der Peripherie durch Wucherung der Knorpelzellen. Die Implantation erfolgte niemals in die Bauchhöhle, sondern unter die Haut, ins Auge oder in drüsige Organe.

Fischer dagegen hält eine so strikte Scheidung zwischen embryonalem und nicht embryonalem Knorpel nicht für möglich. Er fand auch bei Fötalknorpel das Wachstum nur auf einige Monate beschränkt, die schließlichen Veränderungen waren bei beiden Arten gleich. Er machte die Übertragung von Rippenknorpel von ½ Jahr alten Hühnern in den Bartlappen von anderen Tieren gleicher Art und differenzierte die Versuchsanordnung dahin, daß er die Stücke entweder mit oder ohne Perichondrium übertrug, auch Knorpel von älteren Tieren wählte oder Knorpel plus Knochen nahm. Bei Übertragung ohne Perichondrium bestehen schon kurz nachher in den Randpartien Proliferationen, nach 6—8 Tagen finden sich 4 und mehr Zellen in einer Höhle, nach 2 Wochen sind viele Kapseln mit kleinen, rundlichen, Granulationszellen ähnlichen Gebilden erfüllt, in Ausstülpungen der Kapsel zeigen sich Zellen eingelagert, die Grundsubstanz wird dadurch verdrängt, so resultiert schließlich ein ziemlich gleichartiges Granulationsgewebe. Dies alles gilt von der Randzone, im Innern sind noch die Anfänge mit allmählichen Übergängen zu

beobachten, im Centrum noch ganz unveränderter Knorpel. Die Kapseln sind immer geschlossen. In der Grundsubstanz findet sich nie eine Zelle. An manchen Stellen bleiben die Proliferationen aus mit direktem Absterben der Knorpelzellen. Die Proliferationsherde haben im allgemeinen Keilform mit der Spitze nach innen, dazwischen sind unveränderte Knorpelpartien. Die Homogenität der Grundsubstanz verändert sich, es finden sich Linien- und Spaltsysteme, die nach Fischers Ansicht durch die Saftströmung bedingt sind. Auf der Verschiedenheit der letzteren beruht auch die verschiedene Proliferationsintensität.

Je jünger der Knorpel, desto gleichmäßiger ist das Verhalten desselben. Die aus dem Knorpel entstehenden Granulationszellen gehen schließlich ohne scharfe Grenze in die des Muttergewebes über. Erst nach 6—8 Wochen finden sich innerhalb des veränderten Knorpels Blutgefäße. Es resultiert also schließlich eine Metaplasie des Knorpels in junges Bindegewebe mit Fibroblasten. Kommt es durch ungenügende Ernährung zu partieller Knorpelnekrose, so wird dieser Teil demarkiert und unter Bildung von Riesenzellen eingeschmolzen.

Auch bei ganz oder teilweise erhaltenem Perichondrium kommt es zu einer allmählichen Umwandlung des Knorpels. Eine Persistenz ohne Proliferation und Umwandlung des Knorpels findet sich nur bei Überpflanzung von Knorpel von $^1/_2$— 1 Jahr alten Tieren auf gleichaltrige Individuen.

Bei Transplantation von embryonalem Knorpel fand Fischer in den Anfangsstadien das gleiche Verhalten wie Leopold und Zahn, die Weiterentwicklung aber erfolgte nach ihm mit normaler Gesetzmäßigkeit. Die Wachstumsvorgänge sind um so energischer, je weniger Weichteile der Knorpel enthält. Schließlich kommt es nach einigen Monaten zum Stillstand und dann zu den analogen Veränderungen wie am nicht embryonalen Knorpel.

Bei Überpflanzung von differentem Knorpel kommt es auch zu Proliferation, nach 3—4 Wochen zeigt sich körniger Zerfall mit schließlicher Bildung einer homogenen Masse.

Bei Implantation von menschlichem Knorpel nach dem Tode teils embryonal teils von Kindern findet sich auch Proliferation, selbst bei Übertragung 12 h nach dem Tode noch. Dabei treten die Kapseln durch Kanalsysteme miteinander in Verbindung. Ich kann aus Fischers Beschreibung nicht den Eindruck gewinnen, daß es sich um Veränderung der autochthonen Zellen handelt, glaube vielmehr, daß Zellimmigration mitspielt. Fischer hält schließlich die Veränderungen bei Knorpelwunden, bei freien Gelenkkörpern, bei den Knorpelsequestern

der chronischen Arthritis den Befunden bei der Überpflanzung für vollkommen analog.

Helferich-Enderlen fanden bei der Reimplantation des resecierten Intermediärknorpels beim Kaninchen, daß der größte Teil des implantierten Knorpels zu grunde geht, trotzdem in der Wucherungszone und im großblasigen Knorpel Mitosen zu sehen sind. Die Regeneration tritt größtenteils vom Perichondrium und von Teilen des Säulenknorpels aus auf.

Enderlen schildert die dabei erhobenen Befunde genauer. Anfänglich tritt eine Schädigung des Knorpels ein, die Degeneration beschränkt sich nicht auf die Zellen, sondern verändert auch die Grundsubstanz in ihrem Aussehen. Sie findet sich vornehmlich in den mittleren zentralen Teilen, doch auch sonst noch inselweise, ausgesprochener im Säulen- und im großblasigen Knorpel als in der Wucherungszone. Daneben bestehen auch deutliche Zeichen progressiver Veränderung, Mitosen bis zum 30. Tag vorwiegend an den Rändern, also unter dem Einfluß des Perichondriums, reichlicher als im nicht operierten Knorpel. Diese neugebildeten Zellen beteiligen sich aber nicht am Aufbau von Intercellularsubstanz, sondern verfallen teilweise wieder einer regressiven Veränderung, wie E. aus dem Auftreten von Sichelzellen in den Knorpelhöhlen schließt. Von diesen wird auch bei meinen Befunden noch die Rede sein.

Der überlebende Knorpel ossificiert dann vom Rand her und zwar augenscheinlich durch Apposition, nicht durch Metaplasie. Erwähnen möchte ich noch, daß E. eine Höhenzunahme des operierten Knorpels schon am 5. Tag findet, die er nur zum geringsten Teil auf Zellvermehrung zurückführen möchte, vielmehr auf Expansion und Quellung für die ersten Tage. Später spielt der mangelnde Abban eine Rolle.

Ollier spricht sich dahin aus, daß ohne Perichondrium transplantierter Knorpel nicht einwächst, daß der Gelenkknorpel der fettigen Degeneration verfällt. Das gleiche fand Tizzoni bei der Überbringung unter die Haut und in die serösen Höhlen. Neben der ausnahmslos eintretenden fettigen Degeneration besteht immer Zerstörung durch Zelleinwanderung. Nach seiner Ansicht kann nur die Synovia den Knorpel ernähren.

Auch Prudden konstatierte, daß der überlebende Knorpel in wenigen Wochen resorbiert wird. Nur in einem Falle fand er eine geringe Wucherung von Knorpelzellen.

Saltykow, Mangold und Henle sprechen eine regenerative Tätigkeit ausschließlich dem Perichondrium zu, nur im Influenzbe-

reich desselben bleibt der Knorpel am Leben sonst ist er entweder ruhend (Henle) oder er geht zu grunde. Lubarsch erwähnt schließlich bei der experimentellen Kritik der Grawitzschen Lehre, daß bei Transplantation von perichondriumfreien Knorpelstückchen in den Lymphsack des Frosches keine Wanderzellen eindringen wegen des Mangels an Porosität. Solche Stückchen werden überhaupt kaum organisiert. Ganz anders ist das Bild, wenn vor dem Einbringen der Knorpel durch Nadel- oder Messerstiche mit zahlreichen Löchern versehen wird. Dann wandern überall Leukcyten ein.

Die Ansichten sind sich also wiedersprechend genug, ihre Differenz kumuliert sich bei der Frage der Entstehung der freien Gelenkkörper, eine Frage, die hier unmöglich in ihrem ganzen Umfang angeschnitten werden kann, sondern nur insoweit berührt werden soll als der Gelenkknorpel selbst beteiligt ist. Ich kann deshalb auch auf den grundlegenden Streit zwischen Barth und König — ob traumatische Entstehung oder Osteochondritis dissuans — nicht eingehen sondern beschränke mich auf die Mitteilung der Befunde.

Die Litteratur über die Frage ist bei Barth zusammengestellt, wo auch die anatomischen Resultate nachgelesen werden können. Uns interessieren hier an erster Stelle die experimentellen Ergebnisse Barths an Hunden über das Verhalten frei im Gelenk befindlicher Teile der Knorpeloberfläche. Im Gegensatz zu den mit aus der Kontinuität gelösten Knochenteilen an der Unterfläche des Knorpelstücks, die sehr rasch absterben, zeigt der Knorpel eine große Lebensfähigkeit. Es findet sich nur eine ganz schmale Randnekrose, dabei zeigt sich in den anderen Schichten keine Umwandlung der ruhenden Knorpelzellen in jugendliche Formen. Die bindegewebige Metaplasie, wie sie nach Fischer so universell bei der Überpflanzung eintritt, beobachtete Barth niemals, er leugnet die Möglichkeit einer solchen Umwandlung nicht, glaubt aber nur an ein sehr beschränktes Auftreten derselben. B. sah niemals Wucherung der Knorpelelemente an der Grenze des einscheidenden Gewebes, dieselbe war immer sehr scharf. Die Vitalität des Knorpels ist jedoch nur eine beschränkte, alle künstlich erzeugten Gelenkkörper verfallen schließlich der Resorption. Es treten degenerative Veränderungen auf und trotz der anfänglich massenhaften Neubildung an der Verwachsungsstelle, wobei auch embryonaler Faserknorpel entstehen kann, zeigen massenhafte Riesenzellen nach 6 Wochen und das Eindringen von Bindegewebszapfen von Mark und Oberfläche her, daß eine Resorption eingeleitet wird, die aber niemals durch Auflösung der Knorpelsubstanz in Synovia bewirkt wird, sondern immer eine organische ist. Eine Auflösung kann schon

deshalb nicht erfolgen, weil die Gelenkkörper alle petrificieren und zwar findet sich diese Verkalkung am meisten bei den ganz freien Körpern, während sie bei breiter Verwachsung fehlt und bei zarter stielförmiger Verbindung mit der Gelenkkapsel mehr oder weniger reichlich ist.

Im Gegensatz zu dieser nur temporären Vitalität des Knorpels bei künstlich erzeugten Gelenkkörpern stehen seine Befunde bei den corpora libera des Menschen. Auch hier fand er zwar, daß der eigenartige Bau des menschlichen Gelenkknorpels im postfötalen Leben niemals wiederholt, niemals neugebildet wird, jedoch konstatierte er immer das Vorhandensein von embryonalem Faserknorpel, gebildet vom Einscheidungsgewebe der Verwachsungsstelle. In einem Falle, 1½ Monate alt, fanden sich breite Degenerationsherde im Knorpel mit starker Verkalkung der basalen Schichten desselben besonders am Bruchrand, dagegen zeigte sich in einem 3 Monate alten der Knorpel absolut intakt, ebenso bei einem 5 Jahre zurückdatierenden Fall.

In einem andern Fall von gleicher Dauer fand eine ausgesprochene regressive Metamorphose des Knorpels statt, der ganze Knorpel war stark verkalkt und kernlos, nur im Bereich des mitausgesprengten Ansatzes eines Seitenbands fand sich Wucherung von Knorpelzellen mit massenhaftem Auftreten von Tochterzellen und fehlender Verkalkung. In den andern 6 Fällen dagegen, die er untersuchte, bestand eine — wie schon erwähnt, bis auf die Dauer von 5 Jahren sich erstreckende Tenacität des Knorpels mit starker Verkalkungstendenz ohne Auftreten von Riesenzellen, ohne Eindringen von Granulationszapfen in denselben, auch eine bindegewebige Metaplasie des Gelenkknorpels konnte nicht beobachtet werden, höchstens in den oberflächlichsten Schichten.

A. Schmitt, der mit gleicher Versuchsanordnung arbeitete und seine Ergebnisse kurz auf dem Chirurgenkongreß 1896 berichtete — allerdings stellte er seine Versuche an Kaninchen, nicht an Hunden an — konstatierte, wie Barth eine starke Hinfälligkeit des mit überpflanzten Knochens, fand dagegen im Bereich des Knorpels ganz andere Verhältnisse als Barth. Die äußeren ungeordneten Knorpelschichten zeigen nach ihm eine Tendenz zum Wachstum, sie wuchern und umwachsen in bindegewebiger Metaplasie die Knochenseite des überpflanzten Stückchens und können schließlich Knochen bilden, während der innere, großblasige Knorpel sich wie der Knochen verhält, d. h. rasch zu grunde geht. Dies stimmt gar nicht mit meinen Befunden. Auch bei menschlichen Gelenkmäusen fand er zum Unterschied von Barth Knochenbildung vom äußeren indifferenten Knorpel aus.

Die Differenzpunkte gegen Barth und, wie ich vorwegnehmen möchte, gegen meine Befunde sind also sehr groß.

Die letzten Untersuchungen über diesen Gegenstand stammen von Börner. Er fand bei menschlichen Gelenkmäusen immer Nekrose des Knorpels, kenntlich durch Pyknose, Vakuolenbildung, Verlust der Kapsel, Schrumpfung und Erweiterung der Kapselräume. In den vorgeschrittenen Fällen besteht sogar faserige Degeneration der Grundsubstanz. Er hält eine anfänglich in den ersten Stadien vorhandene gute Kernfärbung der Knorpelzellen nicht für ein Zeichen der Vitalität, weil er auch bei Überpflanzung von totem Knorpel von Leichen in die Bauchhöhle von Kaninchen noch nach 14 Tagen in der Peripherie gute Kernfärbung fand bei 1,5 ccm großen Stücken.

Auch diese Untersuchungen an experimentell und traumatisch entstandenen Gelenkkörpern bringen also noch keine Klarheit, noch keine Übereinstimmung der Befunde über die Frage der Vitalität, der Regenerationsfähigkeit des Knorpels, besonders des Gelenkknorpels.

Bevor ich nun auf meine Befunde und deren Ergebnisse eingehe, möchte ich in kurzen Zügen die Versuchsanordnung schildern, die ich bei meinen Arbeiten obwalten ließ.

Ich experimentierte an Kaninchen und zwar fast ausschließlich an jungen Tieren unter 2000 g Gewicht. Das linke Kniegelenk wurde durch subpatellaren Querschnitt eröffnet, aus der Konvexität jedes Condylus femoris und der Fossa intercondyloidea ant. je ein möglichst flaches Stück mit dem Messer ausgeschält, in eine sterile Schale verbracht und nach Eröffnung der Bauchhöhle an umschriebener Stelle nach verschiedenen Richtungen in dieselbe eingeschoben. Die Wunden heilten fast ausnahmslos per primam, die Untersuchung erfolgte 6, 16, 24, 41, 48 Stunden, 3, 4, 5, 6, 7, 10, 11, 12, 14, 16, 19, 22, 25, 30, 32, 35, 40, 45, 50, 60, 70, 80 Tage nach dem ersten Eingriff. Die Implantation war zum großen Teil an der Innenseite der Laparotomiewand erfolgt besonders in den ersten Stadien, nächstdem am häufigsten im Omentum maius und im Mesenterium des Dünndarms, seltener auf der Darmoberfläche, nur ausnahmsweise an der hinteren Parietalserosa. Manchmal, besonders in den spätern Stadien fanden sich die Stückchen auch anscheinend frei im Bauchfellraum. Die Größe derselben betrug gewöhnlich ca. 5 mm in der Länge, ca 3 mm im Maximum in der Breite. Eine entzündliche Reaktion im Bereich der Verwachsung wurde niemals gefunden, auch wenn die Muskelwunde unter der reaktionslos verheilten Hautwunde Eiterung zeigte. Die Fixation der mit dem sekundären Mutterboden entnommenen Stückchen erfolgte an jedem Stadium zum Teil in Sublimat, zum Teil

in Alkohol 96 Proz., die Einbettung anfangs in Paraffin nach vorheriger Behandlung mit Cedernöl, später nach Entkalkung der zum Teil petrifizierten Stücke in Celloidin. Die Färbung erfolgte mit Hämatoxylin — Weigert-Erythrosin, van Gieson, Bleu de Lyon, Fibrin — Weigert, polychromem Methylenblau, Pyronin- Pappenheim; Orcein-Unna-Tänzer und mit der neuen Glykogenreaktion nach Best. Die Orceinfärbung gewährte besonders für die späteren Stadien in der Differenzierung der Grundsubstanz des Knorpels gegen das osteoide, angelagerte Gewebe ein sehr anschauliches und instruktives Bild. Die Kontrastfärbung der Zellen gegen die Grundsubstanz, die Moll beschreibt (Zellen blauviolett, Grundsubstanz rötlich), konnte ich allerdings nicht erzielen. Die Orceinfärbung bewährte sich auch sehr gut für die Kenntlichmachung des Plasmaleibes der Knorpelzelle gegen die Grundsubstanz. Professor Aschoff machte mich auf diesen, von ihm schon öfters konstatierten Umstand aufmerksam. Die Färbung mit polychromem Methylenblau wurde 1 h lang vorgenommen und nach kurzem Abspülen mit Wasser mit stark verdünntem Glycerinäther unter Kontrolle mit dem Mikroskop differenziert und rasch durch Alkohol in Origanumöl übergeführt. Sie bewährte sich besonders in den ersten Stadien für die feineren Veränderungen des Protoplasmas der Knorpelzellen, das immer eine zart rosa Färbung annahm. Eine Differenzierung der Knorpelzellen gegen die Bindegewebszellen ließ sich mit der Pappenheimschen Methode (Pyronin 1 h lang bei 37 °, Differenzierung mit Wasser) nicht erzielen. Sie bot gegenüber dem Methylenblau keine wesentlichen Vorteile. Die Glykogenreaktion endlich wurde immer angestellt in der Erwartung, daß ihr negativer oder positiver Ausfall einen Anhaltspunkt geben würde für die Vitalität der Zellen. Kurz vorweggenommen sei, daß sie überall bis zuletzt, wenn auch in verschiedener Intensität positiv ausfiel. Ich hielt mich dabei ganz genau an die letzten Angaben Bests. Das Glykogen fand sich teils in Form von Halbmonden an der der Gelenkoberfläche abgewendeten Seite der Knorpelzellen, oder als diffuse feine Plasmakörnelung, manchmal auch in mehr oder weniger großen Schollen. Bisweilen war es auch frei im Gewebssaft anzutreffen, ebenso wie Bestes bei der Entzündung und Eiterung konstatieren konnte. Auch in den Muskelfasern konnte ich es nachweisen. Wie Best fand ich, daß wässerige Fixationsmittel, auch die Entkalkung auf den Nachweis desselben nicht nachteilig einwirken. Im zweiten Teil wird bei der Schilderung des Verhaltens der Knorpeldefekte noch genauer über das Glykogen zu sprechen sein, anführen möchte ich jetzt nur, daß dort wie auch in den überpflanzten Stückchen sehr oft der Glykogengehalt

ein ganz immenser war, viel größer als im wuchernden Knorpel, so daß ich mit Best das Vorhandensein von viel Glykogen in den Knorpelzellen als ein Zeichen erhöhter Aktivität derselben ansprechen möchte. Damit stimmt auch, daß es sich sehr oft am häufigsten in den Schichten fand, wo Mitosen der Knorpelzellen zu beobachten sind (6b). Ich setze mich dabei allerdings in Widerspruch mit einer Reihe von Forschern (siehe die letzte Zusammenstellung von Reich in den Beiträgen zur klin. Chir.), die das Vorhandensein an Glykogen besonders in den polynucleären Leukocyten für ein Zeichen von Zelldegeneration ansehen. Ich konnte Glykogen allerdings auch in karyolytisch veränderten Zellen nachweisen.

Ich wende mich nunmehr zur Schilderung meiner Befunde und bemerke zum leichteren Verständnis, daß ich unter Knorpeloberfläche immer den ehemals gegen das Gelenkinnere gerichteten Knorpelteil verstehe.

1. 6 Stunden nach Implantation:

Alle 3 Stückchen zusammengebacken, dem Dickdarm in der Mitte aufliegend; ganz zarte Verklebungen mit der Umgebung; Fixation in Alkohol 96 Proz.

Mikroskopisches Bild:

Drei Knorpelstückchen liegen flach der Darmwand an, zwei mit der freien Seite dem Darm abgekehrt, das dritte mit der Gelenkoberfläche gegen die Darmserosa sehend. Besonders in den oberflächlichen Schichten sieht man leere Knorpelhöhlen, in den tieferen weniger. Die erhaltenen Zellen zeigen keine auffallende Veränderung der Form, haben sich höchstens etwas vom Rand der Knorpelhöhle retrahiert. Das Zellprotoplasma ist überall deutlich ausgesprochen, der Kern stark chromatinhaltig, die Knorpel grundsubstanz färbt sich nicht mit Erythrosin. Die Serosadeckzellen sind noch ganz passiv, zwischen ihnen und dem Knorpel ein zungenförmiger Bluterguß, der schon ebenso wie der Zwischenraum zwischen den einzelnen Stückchen ziemlich viel Leukocyten enthält. In den oberflächlich gelegenen Knorpelstückchen scheint die Kernfärbung noch besser erhalten zu sein, als in dem unmittelbar dem Darm anliegenden (geringere Saftdurchströmung). Mit Immersion sieht man bei Orceinfärbung den Protoplasmakörper deutlich granuliert, mit scharfen Konturen, die Zellkerne sind überall bläschenförmig in den Deckschichten kompakter, als in den tiefen. Diese mehr jugendlichen Formen fehlen neben dem Defekt im Knorpel (siehe II. 1). In einzelnen kleinsten, artifiziellen Spalten besteht Leukocyteneinwanderung.

2. 16 Stunden nach Implant.

Komplikation durch Darmverletzung, die mit doppelreihiger Naht versorgt wird.

a) Implant. am Darm, am unteren Ende der Darmnaht.

Der Knorpel ist in eine reich von Leukocyten durchsetzte Membran eingelagert, die Knorpeloberfläche gegen den Darm gerichtet. Die Leukocyten erstrecken sich nirgends in den Knorpel hinein, obwohl leere Knorpelhöhlen nur durch wenig Grundsubstanz von ihrem Wall getrennt sind.

Nur im Bereich des verkalkten Basalknorpels finden sich einzelne Hufeisenkerne in einigen Knorpelhöhlen, welche aber augenscheinlich artifiziell mit den überpflanzten Markräumen kommunizieren. Die Grundsubstanz des Knorpels ist immer scharf abgesetzt, die Zellen der oberflächlichen Schichten sind nicht verändert und bestehen aus schmalen Spindeln mit der Achse parallel zur Gelenkfläche. In den mittleren Schichten findet sich Karyolysis, man sieht rosa Plasmamassen im Innern der Knorpelhöhlen mit unregelmäßigen Chromatinkrümeln, in den tiefen Schichten finden sich teils leere Höhlen, teils geschrumpfte Zellen mit Vakuolenbildung im Protoplasma, aber auch viele sehr gut erhaltene Zellen.

b) Implant. im großen Netz.

Hier erscheint der Knorpel noch besser erhalten und ist in ein zellig verdicktes Netz mit starker Leukocyteninfiltration eingescheidet. Die Knorpelgrundsubstanz ist überall homogen ohne eine Spur von Auffaserung oder Lückenbildung. Im allgemeinen lassen sich zwei Arten von Knorpelzellen unterscheiden: solche mit großem, bläschenförmigem Kern, fein granuliertem Zellleib — mit Orcein am besten kenntlich — und deutlich abgesetzter Kapsel. Zweitens solche mit kleinem, kompaktem Arm und geschrumpftem Zellleib. Diese beiden Arten sind aber nicht schichtförmig geschieden, sondern die zweiten finden sich mehr in dem mittleren Knorpelteil mit dem größten Dickendurchmesser, die ersten vor allem in den seitlichen Ausläufern. Doch finden sich auch hier einzelne inselförmige Bezirke mit leeren Knorpelhöhlen. In einzelnen Höhlen der oberflächlichen Schichten besteht staubförmiger Zerfall des Chromatins, manchmal ist daneben noch ein kompakter, geschrumpfter Kern zu erkennen. Für Zerfallsprodukte von Leukocyten möchte ich die kleinsten Krümel neben dem Kern nicht halten, obwohl man in einzelnen, leeren Knorpelhöhlen im äußersten, zugespitzten Teil des Knorpels nicht nur einzelne, sondern mehrere gut erhaltene Leukocyten erkennen kann. In manchen Schnitten erhält man den Eindruck, besonders bei Färbung der Grundsubstanz mit Bleu de Lyon, daß der gegen den Knorpelrand gerichtete, dicht gedrängte Leukocytenwall den sonst scharf abgesetzten Rand der Grundsubstanz anfrißt; es fehlt dann die scharfe Kontur desselben. Nur auf diese Weise ist auch die Einwanderung in leere Knorpelhöhlen zu erklären. Diese müssen zuerst eröffnet sein. Ein Vordringen durch die Grundsubstanz wird niemals beobachtet.

3. 24 Stunden nach Implant.

a) Adhärenz am Dickdarm. Alkoholfixation. Knorpel liegt mit der Knochenseite der Darmwand an und ist in ein feines Fibrinhäutchen eingekapselt. Die Grundsubstanz ist gleichmäßig homogen, nicht aufgefasert, leicht rosa gefärbt. In einzelnen Abschnitten zahlreiche leere Knorpelhöhlen, am wenigsten in den zugespitzten Randpartien. Die Kerne sind gerade hier sehr gut gefärbt, die Zellgrenzen sehr deutlich. Im Bereich der leeren Knorpelhöhlen sind die noch erhaltenen Kerne pyknotisch, Zellleib sehr undeutlich und von der Wand retrahiert. Leere Knorpelhöhlen besonders im Bereich des verkalkten Knorpels. Der Knorpel liegt unmittelbar der Serosa auf, nur an einzelnen Stellen trennt ihn eine schmale Leukocytenschicht. Nirgends am Rand dringen diese in die Grundsubstanz ein; eine Schichtung des Knorpels nach dem Zellcharakter ist nicht vorhanden; abgeplattete Zellen finden sich nur ganz spärlich in den obersten nach außen gekehrten Schichten.

Bei Färbung nach Unna-Tänzer erkennt man das Verhalten der Serosa sehr schön. An den Deckzellen ist noch keine Reaktion nachzuweisen; sie bilden über einer Lage elastischer Fasern eine schmale, ein bis mehrreihige Zellschicht, dann kommt eine homogene Schicht, augenscheinlich Fibrin mit einzelnen Leukocyten. Die Knorpelkonturen sind ganz scharf; eine Resorption der Grundsubstanz durch den Leukocytenwall wie bei 2b absolut nicht festzustellen. Die Zellumrisse sind sehr deutlich, vollkommen der Knorpelhöhle entsprechend, ebenso die Kernkonturen. Im Bereich der kompakten Kernfärbung ist auch der Zellkörper ganz eng geschrumpft und der größte Teil der Höhle leer. Längs einer artifiziellen Fissur sieht man einige Leukocyten und Phagocythen, aber nur im Bereich des Spaltes vorgedrungen. An der einen äußersten Spitze sind zwischen den Knorpelkernen abenteuerliche Kernformen von Wanderzellen zu erkennen. Bei van Gieson zeigen sie sich im Bereich der Knorpelhöhlen liegend; hier sieht man aber auch das Offenstehen dieser Höhlen gegen die Darmwand.

Mit Pyronin-Pappenheim zeigen sich die Kerne der Phagocyten und Leukocyten viel stärker grün gefärbt, als die Knorpelkerne, so daß die letzteren ganz genau davon zu unterscheiden sind; auch fehlt ihnen der rote Nucleolus, der sich sonst in allen Zellen findet.

b) Sublimatfixation eines ebenfalls am Dickdarm adhärenten Knorpels bietet genau denselben Befund. Hier ist der Ansatz eines Lig. cruciatum mit transplantiert. Sehr auffallend ist bei Färbung mit polychromem Methylenblau der ausschließliche Befund von sich erholenden Kapselformen im Knorpel, direkt neben dem teils ganz kernlosen, teils nur pyknotische Kerne zeigenden Ligament.

4. 41 Stunden nach Implant.

2 Knorpelstücke der Laparotomiewunde innen adhärent. Einscheidung bildet eine verschieden dicke Schicht von flachen, platten Zellen. Die Knorpelgrundsubstanz ist gleichmäßig homogen, ganz schwach rosa gefärbt; eine Einwanderung findet nirgends statt. Knorpelzellen: Kerne zum größten Teil ganz kompakt und sehr stark gefärbt. Protoplasmakörper von der Wand der Höhle stark retrahiert und nicht mehr so fein granuliert. In einzelnen Regionen Bezirke von leeren Knorpelhöhlen; große, bläschenförmige Knorpelzellkerne finden sich nur in den tiefen basalen Schichten. Mit polychromem Methylenblau ist in den mehr zentral gelegenen Teilen noch ein deutlich mit Ausläufern versehener Protoplasmakörper von rötlicher Farbe um den ganz blaßblau gefärbten Kern nachzuweisen; er steht durch ein feines Netzwerk mit der Wand der Knorpelhöhle in Verbindung. Die regressiv veränderten Zellen zeigen einen tiefblauen Kern mit violetter Grundsubstanz. In den der Parietalserosa unmittelbar anliegenden Schichten finden sich in einem großen Teil der Knorpelhöhlen Niederschläge von feinen und gröberen Chromatinklumpen; diese verschwinden da, wo die großen fibroblastenähnlichen Zellen auftreten; am Rand finden sich nur die pyknotischen Zellen.

5. 48 Stunden nach Implant.

Ein Stückchen der Bauchwunde innen breit adhärent; Alkoholfixation.

a) Die Einscheidung bildet größtenteils eine einfache Lage von Deckzellen mit Leukocyteninfiltration. Der Befund hat sich wenig geändert,

auch hier wurde wieder ein Stück Ligament oder Kapselansatz mit übertragen, und unterscheidet sich dies durch ausgedehnte Chromatolyse von dem knorpeligen Teil. Die mit Methylenblau und Pyronin gegenüber den Knorpelkernen sehr lebhaft gefärbten Wanderzellen infiltrieren das fibröse Gewebe, dringen aber nicht in die Knochengrundsubstanz ein, deren Zellen fast alle vollsaftige Kapselformen mit sehr fein granuliertem Zellleib zeigen. Sogar eine Mitose ist hier am Knorpelrand nachzuweisen. Daneben finden sich auch noch leere Höhlen; auch lassen einzelne wieder erholte Formen bröckeligen Verfall des Zellleibs, Verlust der Kernmembran, Aufhellung des Chromatingerüstes usw. erkennen. Der größte Leukocytenandrang besteht an der dem Darm abgewendeten basalen Knorpelseite. Hier wird die Grundsubstanz wieder direkt abgenagt.

b) 2 Stückchen am Mesenterialansatz des Dünndarms adhärent. Sublimatfixation. Die Knorpelstückchen sind vom Mesenterium eingescheidet und zunächst von mit Blutkörperchen durchsetzten Fibrinmassen umgeben. Das ganze Mesenterium ist sehr blutreich, die Bindegewebszellen sehr groß und saftreich, augenscheinlich in lebhafter Wucherung begriffen. Dem Knorpel liegt direkt auf teils eine Schicht von amorphen, stark rot gefärbten Schollen und Bündeln, die in verschiedener Stärke von weißen und roten Blutkörperchen durchsetzt sind, teils das fibrilläre Mesenterialgewebe mit und ohne Blutkörperchen und mit und ohne eine einfache Lage von kubischen Zellen. Der Knorpel erscheint ganz scharfrandig, ohne irgend eine Spur von Zelleinwanderung; die gegen den Darm gerichtete Spitze zeigt in den superficiellen Schichten eine starke Schrumpfung und Retraktion der platten Knorpelzellen, deren Chromatin nur noch als feinste Körnchen nachzuweisen ist, teils auch schon ganz verschwunden ist. Ganz am Rand ist noch eine größere Gruppe von großblasigen Knorpelzellen vorhanden, deren Kerne größer und saftiger erscheinen. In einer Knorpelhöhle findet sich daneben noch eine halbmondförmig gekrümmte Spindelzelle. Dann zeigt sich in den basalen Schichten eine lebhafte Zellwucherung innerhalb der Knorpelhöhlen; dieselben sind vollgepreßt von großen, saftigen Zellen; hier sind auch zwei deutliche Knorpelmitosen sichtbar, ein Diaster und Monaster, ebenso an die Wand gedrängte, kompakt gefärbte Sichelformen. Mehr im Centrum, den Knochenteilen gegenüber, zeigen sich in einer ganz isolierten Knorpelhöhle 2 deutliche Spindelzellen; dieselben müssen umgewandelt sein, können nicht eingewandert sein. Solche Stellen finden sich noch mehrfach, auch Übergänge zu Formen mit noch entschieden bläschenförmigem Kern. Gegen die andere Spitze zu treten dann wieder Karyolysen auf, doch lassen sich auch hier vollsaftige Formen bis in die äußerste Spitze verfolgen. Die Wucherung innerhalb der Knochenhöhlen wird schließlich so enorm, daß der Konnex der Grundsubstanz gesprengt wird und eine innige Mischung mit den Mesenterialzellen eintritt, wobei auch die Grundsubstanz des Knorpels direkt in die Fibrillen überzugehen scheint.

6. 3 Tage nach Implant.

Darmadhärenz. Alkoholfixation.

Die Einscheidung wird außen von einer dicken, teilweise homogen amorphen Schicht mit mäßigem Zellgehalt, innen von einer nicht sehr dicken Zellschicht von großen, ovalen und kubischen Zellen und spärlichen Fibrillen gebildet. Die Knorpelzellen sind nicht so vollsaftig, nicht so gut konser-

viert, nicht so zahlreich, wie bei 5b; starke Schrumpfung der platten Zellen. Karyolyse der großblasigen, Auftreten von leeren Knorpelhöhlen oder mit Detritus gefüllten. Auch hier Abplattung und Übergang in Spindelformen, die oft zu mehreren in einer Höhle zu treffen sind. Grundsubstanzkonturen überall scharf; keine Einwanderungen. Die zugespitzte Randpartie zeigt degenerative Erscheinungen nur an den basalen Teilen; die superfiziellen Zellen sind gut gefärbt. Die großblasigen Formen zeigen in vielen Schnitten starke Vakuolenbildung; solche ist auch in den spindeligen Formen an beiden Polen zu beobachten. Dabei sind die Kerne sehr gut ausgebildet ohne Degenerationszeichen.

b) Adhärenz an der Laparotomiewunde. Sublimatfixation.

3 Knorpelstückchen sitzen, sich dachziegelförmig deckend und mit der Knochenfläche nach der Parietalserosa gerichtet, der Wunde auf und sind von einer ganz feinen, zelligen Membran eingeschlossen. Das unterste ist vom Peritoneum selbst durch einen feinen Bluterguß getrennt. Die Peritonialendothelien sind hier als solche nicht mehr zu erkennen; sie gehen vielmehr von einem Rand her direkt in Spindelzellen über; ob sie auch die deckende Membran liefern, vermag ich nicht zu sagen. Die großblasigen Knorpelzellen verhalten sich auch in den verkalkten Teilen genau so wie bei 5b; auch in den oberflächlichen Schichten, unter den platten Zellen sieht man fast nur kernhaltige Zellen, die am spitzen Ende des ersten Stücks stark gewuchert sind, Mitosen zeigen und einen fibrillären Zerfall der Grundsubstanz bewirken. Also besteht hier keine Differenz zwischen den oberflächlichen und tiefen Knorpelschichten. Im Leib der großen Zellen sind manchmal Vakuolen zu sehen, oft so umfangreich, daß die Zellen zum Platzen gefüllt sind. Glykogen findet sich reichlich in fast allen Knorpelzellen, auch in der oberflächlichen Schicht, hier im Bereich der Mitosen sogar auffällig.

Auch in den ruhenden Zellen in der Verkalkungszone findet es sich, ebenso in den Zellen mit den großen Vakuolen, wie auch sonst, entweder schalenförmig oder als diffuse, staubförmige Körnelung oder als isolierte Schollen. In den basalsten Lagen ist Glykogen trotz deutlichster Kernform niemals zu finden.

7. 4 Tage nach Implant.

a) Adhärenz am Netz: Alkoholfixation.

Knorpel ist direkt eingeschlossen von einer dicken Schicht Fibroblasten, untermischt mit einigen Leukocyten. Der Knorpel ist ganz im Beginn getroffen, die Zellen zum Teil vom Charakter junger, saftiger Zellen, zum Teil finden sich auch ausgedehnte Karyolysen, besonders in der Basalzone. Die oberflächlichsten Schichten des Knorpels bestehen bei Pyroninfärbung aus ganz schmalen Spindelzellen mit tiefrotem Plasmaleib; der Kern ist dabei noch nicht kompakt gefärbt. Diese Spindeln sind oft schon langgestreckt, aber von den Zellen des Granulationsgewebes deutlich different. Die Grundsubstanz erscheint dabei noch ganz homogen, während das einscheidende Netzgewebe einen ganz feinen retikulären Charakter zeigt. Dann kommt unter allmählichem Übergang die Schicht der großen, polygonalen Zellen mit Mitosen. Die tiefen Schichten des Knorpels sind größtenteils kernlos; man sieht in den Knorpelhöhlen noch ungefärbte Schollen und Krümel. In anderen Schnitten erscheinen auch schöne Kapselzellen. Der Unterschied

zwischen toten und lebenden Zellen ist ganz scharf ausgesprochen, eine allmähliche Umwandlung findet nicht statt. Später sieht man an der Stelle eines Kapselansatzes zwischen den Knorpelkernen auch langgestreckte Kerne, senkrecht zur Oberfläche des Knorpels auftreten, die bisher nicht zu beobachten waren. Dieselben müssen, da sie Einschnürungen zeigen, als Kerne von Wanderzellen angesprochen werden.

b) Ein Knorpelstückchen innen der Laparotomiewunde adhärent. Sublimatfixation.

Der Knorpel ist mit der Knochenfläche nach innen gegen die Bauchhöhle gerichtet. Das Endothel, das auf kurze Entfernung von der Implantation noch einschichtig, zeigt in unmittelbarer Nähe mehrere Schichten und schiebt sich unter starker Vermehrung und Leukocytenbeimengung über den Knorpel weg und nur an den Spitzen unter ihn hinein. Hier liegt die stark aufgelockerte und von Leukocyten durchsetzte Fascie und perimuskulöses Gewebe, das von der Knorpeloberfläche durch einen Hohlraum getrennt ist, der teils von geronnener Flüssigkeit, teils von amorphen, ungefärbten Massen ausgefüllt ist, die spärlich von roten Blutkörperchen und von andern Zellen verschiedener Herkunft durchsetzt sind. Die Knorpelgrenze ist hier haarscharf zu erkennen. Der Hohlraum entsteht durch Aufbiegung des Knorpels in der Mitte, so daß er gegen die Bauchhöhle konvex ist. Der verkalkte Teil des Knorpels ist ganz kernlos. Hier kann man nun deutlich das Eindringen vornehmlich von Leukocyten verfolgen, nur vereinzelt von großen Wanderzellen, so daß einzelne Knorpelhöhlen und zwar nicht nur dem Endothelbelag anliegend, von den kleinen, runden Kernen der polynukleären Leukocyten erfüllt sind. Es können dies nicht Pyknosen der Knorpelkerne sein, da sie sonst nirgends sich finden und im Knorpel selbst von degenerativen Veränderungen nur Karyolysen beobachtet werden.

Sonst finden sich nur vollsaftige Knorpelzellen, die an einzelnen Stellen bis zum Endothel reichen und hier vereinzelt unter Verlust der Kapsel in mehr spindelige Formen übergehen. Hier sieht man ihnen auch noch abenteuerlich geformte, kompakte Kerne eingewanderter Zellformen beigemengt. Die Grundsubstanz des Knorpels ist dabei noch ganz kompakt und gerade an dieser Stelle sehr scharf gegen den Endothelbelag abgegrenzt. Ein Übergang der Knorpelzellen nach außen findet jedenfalls nicht statt. Der andere Teil des Knorpels ist ausschließlich von ganz jungen vollsaftigen Zellen mit großem Kern, deutlichem Plasmaleib und schöner Kapsel ausgefüllt, die bis zu fünf an Zahl in einer Knorpelhöhle auftreten. Hier besteht also sicher aktive Wucherung der Knorpelzellen. Im Plasmaleib sind häufig Vakuolen und dem Kern radiär aufsitzende, stark lichtbrechende, große Körner (Glykogen?). Diese jungen Zellen erstrecken sich bis ganz an die Oberfläche des Knorpels, so daß hier gar keine spindeligen Formen zu erkennen sind; solche finden sich nur in den aufgerollten Endspitzen des Knorpels, aber immer neben den jungen Formen.

In einem andern Schnitt erkennt man in einem ganz kleinen, durch eine traumatische Fissur fast ganz abgesetzten und von einem dichten Wall von Bildungszellen umgebenen Knorpelstückchen im Centrum noch sich erholende Kapselzellen; die peripheren sind zugrunde gegangen, wandeln sich jedenfalls nicht in Fibroblasten um. Glykogen findet sich hier auffallend

spärlich; nur an einzelnen Stellen ganz schmale Halbmonde und zwar nicht nur in den Kapselzellen, sondern auch in karyolytisch veränderten und in Leukocyten.

8. 5 Tage nach Implant.

2 Knorpelstückchen sitzen innen der Bauchwunde auf, teilweise in ein großes Fibringerinnsel hineinragend, zum Teil in einer drei bis vierschichtigen Zelllage eingescheidet. Gegen die Bauchhaut zu schließt ein dünnfibrilläres Gewebe ab. Die Grundsubstanz ist homogen, die Konturen überall scharf. Knorpelzellen verhalten sich wie bei 6 a, wie dort in keiner Knorpelhöhle mehr als 6 Zellen; es fehlt die Wucherung, die bei 5 a so auffällig war. In den superfiziellen Lagen gegen die Bauchhöhle gerichtet zeigt sich keine Kernfärbung mehr. Zellspindel selbst ist noch gut konserviert, das Chromatin dagegen fast ganz ausgelaugt. Die basalen Zellen gegen die Verkalkungszone hin sind gut konturiert und zeigen normalen Kern, ganz zum Unterschied von 7 b, wo die basalen Teile fast ganz kernlos waren.

9. 6 Tage nach Implant.

a) Alkoholfixation; Knorpel in großes Netz eingehüllt.

Knorpelzellen sind alle vorzüglich erhalten. Nur wenige leere Knorpelhöhlen. Der Zellkörper hat sich fast nie von der Wand der Höhle retrahiert, zum Unterschied von 6 a. Dem Knorpel liegen junge Bildungszellen aus dem Mesenterium direkt an. Eine vermehrte Füllung von Knorpelhöhlen ist nicht zu beobachten.

b) Sublimatfixation. Knorpel der Laparotomiewunde aufsitzend und in ihr angewachsenes Omentum eingehüllt.

Der Knorpel zeigt allseitig scharfe Konturen und liegt dem weitmaschigen, fibrillären Netzgewebe überall dicht an; letzteres enthält besonders auf der Oberflächenseite des Knorpels zahlreiche feinste Gefäße, die bis dicht an den Knorpel heranreichen. Eine fibrilläre Veränderung der Knorpelgrundsubstanz ist nirgends zu sehen. Mit Immersion findet man nur großblasige Knorpelzellen mit rundem bis ovalem Leib, keine Mitosen, keine Spindelformen. Glykogen ist überall reichlich, besonders in den mittleren Schichten. Vermehrung der Knorpelzellen innerhalb der Höhlen ist nicht zu konstatieren.

10. 7 Tage nach Implant.

a) Einhüllung in großes Netz; Alkoholfixation.

Der Befund deckt sich nahezu ganz mit dem gleichen vom 6. Tage. Leere Knorpelhöhlen nur in den äußersten Randpartien; sonst nur saftige Zellen bis zu 6 in einer Höhle. Die Abgrenzung gegen die Umgebung ist überall scharf bis auf eine Stelle, wo man besonders bei Orceinfärbung deutlich eine Durchmischung der Knorpelzellen mit den Fibroblasten des Netzes beobachten kann. Einzelne Kapseln am Rand sind hier leer, einzelne noch ganz deutlich gefüllt, die aus den Kapseln entbundenen, vom Druck befreiten Zellen strecken sich, vor allem was ihre Kerne betrifft. Der Plasmaleib bildet eine lange Spindel, die braunrot gefärbte Grundsubstanz verschwindet ganz allmählich. Bei Pyroninfärbung sieht man Leukocyten in die eröffneten Höhlen eindringen.

b) Netzimplantation. Sublimatfixation.

2 Knorpelstücke sind mit der Knochenseite einander zugekehrt, in

großes Netz eingeschlossen. Beide Stücke enthalten viel nekrotische Knochensubstanz und viel verkalkten Knorpel. Die Absetzung des Knorpels gegen die Umgebung ist überall ganz scharf. In den oberflächlichen Schichten finden sich 2—3 Lagen abgeplatteter Spindelzellen, dann kommen im nicht verkalkten Knorpel nur ganz junge saftige Kapselzellen bis zu 12 in einer Knorpelhöhle mit ganz homogener Grundsubstanz. Im verkalkten Knorpel sieht man durch die stark mit Hämatoxylin gefärbten Kapseln die runden, stark konturierten Zellen. Besonders in den Litioncarmin-Orceinschnitten fällt die enorme Zellvermehruug auf; hier sieht man noch besser die Kerne des verkalkten Knorpels von genau dem gleichen Typus, dann noch einzelne kernlose Partien in den oberen Schichten, in den tieferen auch schon ruhende, abgeplattete, der Wand der Höhle dicht anliegende Spindelzellen ohne Kapsel. Glykogen ist nicht vorhanden.

11. 7 Tage nach Implant.

Alle 3 Knochenstückchen liegen zusammengebacken unter dem Dünndarm und der oberen Blinddarmkuppe der hinteren Parietalserosa auf und sind vollkommen frei beweglich. Alkoholfixation.

Die Knorpelstückchen sind von einer augenscheinlich vom Netz herrührenden Bindegewebskapsel allseitig eingescheidet. Es fand also eine sekundäre Lösung aus dem Zusammenhang mit dem Netz statt. Auch hier besteht eine ganz auffallende Vermehrung der Knorpelzellen, doch findet dieselbe nicht haufenweise innerhalb einer abgeschlossenen Knorpelhöhle statt, sondern es finden sich höchstens Complexe von 2 Zellen zusammengelagert; im allgemeinen liegt jede Zelle isoliert. Auch finden sich nicht einheitlich die jungen Zellformen im Knorpel, wie bisher, sondern nur sehr vereinzelt, teils in oberflächlichen, teils in basalen Schichten. Die Zellform ist gewöhnlich spindelig, ohne die deutliche Kapsel, die Kerne klein, rund, ohne feines Chromatingerüst, mehr kompakt gefärbt, so wie sie sich im ruhenden Knorpel finden. In den basalen Schichten überwiegen öfters die sich erholenden Formen, besonders im verkalkten Knorpel. Einwanderung von Zellen findet nirgends statt, auch keine Metaplasie in Bindegewebe. Die einzelnen Knorpelzellen enthalten in allen Schichten enorm viel Glykogen, viel mehr, als bisher jemals gesehen wurde.

Hier hat also nur eine temporäre Verwachsung stattgefunden, nach Lösung derselben aber kein Absterben sondern Überleben. Die Bläschenformen sind größtenteils schon in ruhende Formen zurückgebildet, aber ohne daß eine regressive Metamorphose sich eingestellt hätte. Dafür sprechen auch die Vergleichspräparate von ruhendem menschlichen Knorpel.

12. 10 Tage nach Implant.

3 Stückchen zusammen am Mesenterialansatz einer Dünndarmschlinge adhärent. Sublimatfixation.

Die 3 Stückchen sind von einem feinen Zellbelag eingescheidet, an einzelnen Stellen von einem fibrillären Gewebe, das sich septenförmig zwischen die einzelnen Stückchen erstreckt. Die Abgrenzung gegen den Knorpel ist weder im zelligen noch im fibrillären Teil überall ganz scharf. Besonders da, wo in den oberflächlichen Knorpelschichten lebhafte Zellwucherung stattfindet, zeigen sich in beiden Komponenten so viel Kerne, daß eine scharfe Scheidung der Knorpelgrundsubstanz von dem Einscheidungsgewebe nicht zu machen ist. Alle Knorpelstückchen sind in den ba-

salen Schichten stark verkalkt, und besonders hier finden sich diese eben erwähnten Zonen. An einem Pol des am stärksten kalkhaltigen Stückes kommt es so zu einer hochgradigen Durchmischung, indem einesteils von den Markräumen her junges Granulationsgewebe in den Knorpel eindringt, andererseits die Zellstränge des Einscheidungsgewebes zwischen die Grundsubstanz des Knorpels einwachsen, wobei die Knorpelzellen unter Verlust der Kapsel darin aufgenommen werden. Direkt anliegend sind die Knorpelzellen in ihren Höhlen stark gewuchert, jung, vollsaftig, auch im verkalkten Teil des Knorpels. Gerade hier fällt die starke Zellvermehrung auf neben einzelnen vorhandenen Karyolysen. In diesem Knorpelstück sind nur die oberflächlichsten Schichten zugrunde gegangen. Der basale Knorpel ist sehr resistent. Im andern Stück sind es gerade die superfiziellen Schichten, die besonders am Rand eine enorme Zellwucherung zeigen, so daß hier dichtgedrängt Kapselzelle an Kapselzelle liegt. Dieselben nehmen gegen die Oberfläche zu spindelförmige Gestalt an und gehen dann ganz entschieden in das Einscheidungsgewebe über. Man sieht in letzterem nicht nur platte Spindelzellen, sondern auch solche mit Kernbläschen. Gegen den anderen Pol des Stückchens werden dann in der gleichen Schicht die Zellen etwas spärlicher und die Begrenzung gegen die Oberfläche ganz scharf. In diesem Bereich sind besonders schöne Mitosen zu finden. In den tieferen Schichten zeigt sich hier entschiedene Säulenstellung. In dem nicht verkalkten dritten Knorpelstückchen aus der Fossa intercond. ant. besteht genau das gleiche Verhalten mit absolut scharfer Abgrenzung der Grundsubstanz gegen das Einscheidungsgewebe und reichlicher Wucherung der Knorpelzellen, die oft bis zu sechs in einer Kapsel, besonders in den basalen Schichten sich finden. Glykogen findet sich sehr reichlich im Knorpel in ganz unregelmäßiger Verteilung, auch in den verkalkten Teilen des Knorpels, dagegen da nicht, oder nur sehr spärlich, wo keine scharfe Scheidung zwicchen Knorpel und einscheidendem Gewebe stattfindet.

13. 11 Tage nach Implant.

Älteres Tier.

a) Netzimplantation; Alkoholfixation. Der Knorpel ruht mit seiner Basalseite dem Netz auf, ist an seiner Gelenkfläche mit einer feinen Zellschichte überkleidet, gegen die er nicht überall scharf abgesetzt ist. Man sieht an vielen Stellen teils einen dichten Wall von Granulationszellen, der eine Differenzierung des Knorpelrandes von demselben unmöglich macht, teils direkte Loslösung einzelner Zellen aus dem Knorpelverband und Übergang in das einscheidende Gewebe. Die Knorpelzellen selbst sind in allen Schichten dicht gedrängt, basal wie superfiziell, lassen aber nicht die deutliche Kapsel erkennen wie im vorigen Fall, sondern liegen höchstens zu drei in einer Höhle und zeigen fast immer Spindelform. Die Kerne sind gewöhnlich bläschenförmig, an einzelnen Stellen der Oberfläche besteht ausgedehnte Karyolyse. Strichweise findet sich auch einmal völliger Kernschwund durch die ganze Dicke des Knorpels, aber nicht an der dünnsten Stelle. Die basal mitgetroffenen Knochenbälkchen sind ganz kernlos; im Mark sieht man vom Netz her eingedrungene Fibroblastensprossen mit Gefäßen. Glykogen findet sich verschieden reichlich in allen spindelförmigen Knorpelzellen.

b) Sublimatfixation einer Netzimplantation zeigt genau das gleiche

Verhalten. Nur ist hier die Abgrenzung der Grundsubstanz gegen das einscheidende Gewebe sehr deutlich.

14. 12 Tage nach Implant.

Älteres Tier. 3 Knorpelstückchen liegen eng verbacken in der rechten Zwerchfellkuppe hinter der Leber der Parietalserosa an und sind nicht verklebt. Sublimatfixation.

Auch hier zeigen sich die Knorpelstückchen in eine Bindegewebskapsel eingehüllt, die sich aber von ihrem Mutterboden sequestriert hat. Trotzdem ist kein Absterben eingetreten, sondern der Knorpel verhält sich in den dünnen Randschichten genau so wie am 10. Tag. Es besteht sehr schöne Kapselbildung mit starker Vermehrung der Zellen in einer Höhle, so daß sie oft bis zu 6 an Zahl dichtgedrängt aneinander liegen. In den dickeren Knorpelschichten, besonders da, wo noch Knochen mitgetroffen, zeigt der Knorpel selbst ausgedehnte Schrumpfung der Zellkerne; die Knochenbälkchen sind völlig kernlos.

Auffällig ist jedenfalls, trotz der Lösung aus dem Verband, der enorme Zellreichtum des Knorpels und die vollkommene Intaktheit der Knorpelzellen gerade an den dünneren, zugespitzten Knorpelenden, wo jedenfalls der zelllösende Einfluß der Peritoneallymphe am größten war. Der Glykogengehalt ist wieder sehr reichlich.

15. 14 Tage nach Implant.

Älteres Tier.

a) Laparotomiewunde mit adhärentem Netz, in das ein Knorpelstück eingeheilt. Der Knorpel ist zu 2 parallel liegenden Platten eingeknickt, zeigt an beiden Enden noch fibrilläres Gewebe. Zwischen beide Platten schiebt sich das stark bindegewebig veränderte Netz ein, das den Knorpel mit einer dichten fibrillären Scheide umgibt. Die Knorpelgrundsubstanz ist von der Hülle überall scharf geschieden, ebenso der sehnige Teil; letzterer ist durchaus nicht kernlos, sondern läßt noch die Übergangszone von Bindegewebe und Knorpel deutlich erkennen. Man sieht besonders bei Lithioncarmin-Orcein deutlich den Übergang zu den Kapselzellen. Die Knorpelzellen selbst zeigen sich stark vermehrt, bis zu 8 und mehr in einer Höhle, oft in Säulenstellung gelagert. Auch Mitosen sind zu sehen, daneben wieder die Sichelzellen mit dem kleinen, kompakten Kern. Karyolysen und Pyknosen sind nicht vorhanden, nur vereinzelte, kleinste Inseln kernloser Grundsubstanz. In den äußersten Knorpelenden sieht man stellenweise das Einwachsen von Gefäßschlingen. Der in Verkalkung begriffene Basalknorpel ist auch noch deutlich kernhaltig. Bei van Gieson zeigt sich, daß in den einander zugekehrten, superfiziellen Schichten durch die exzessive Zellvermehrung die Grundsubstanz auf wenige feinste Streifen reduziert ist. Der Knorpel gewinnt so das Aussehen einer Bienenwabe. Dieser allmähliche Untergang der Grundsubstanz schwächt natürlich die Stützfähigkeit.

b) Netzimplant.

Die Zellwucherung ist noch viel ex- und intensiver, so daß in vielen Schichten gar keine Grundsubstanz mehr vorhanden ist. Dabei ist auch die Säulenstellung verloren gegangen und die Zellform verändert; es finden sich viel mehr polygonale und Spindelformen. Besonders in diesen veränderten Teilen ist die Glykogenreaktion sehr deutlich, man findet solches

auch frei in der Zwischensubstanz. Resorptionserscheinungen bestehen nicht; die Knorpelkapseln sind überall sehr deutlich.

16. 16 Tage nach Implant.

Zwei Knorpelstückchen im großen Netz eingehüllt. Einscheidung wie im vorigen Fall ohne aktives Vortreten von Gefäßschlingen.

Trotzdem besteht hier in einzelnen Teilen eine auffällig starke Karyolyse. Andere Partien verhalten sich genau so wie im vorigen Stadium. Das Zwischengewebe zwischen den einzelnen Stückchen ist myxomatös verändert — Vorstufe der späteren Markraumbildung. Der Glykogengehalt ist auf einige zentral gelegene Zellen beschränkt.

17. 19 Tage nach Implant.

Laparotomiewunde mit 3 adhärenten Knorpelstücken.

In den beiden zunächst der Wunde gelegenen Stückchen starke Zellvermehrung. Mangel jeder regressiven Metamorphose. In dem andern Stück, das entfernt von der Wunde der Parietalserosa adhärent ist, zeigen sich die Knorpelzellen viel weniger aktiv und sind fast alle abgeplattet Der Kern ist kleiner, viel weniger bläschenförmig, die Kapsel auch bei Orceinfärbung nicht zu erkennen. Das Glykogen fehlt vollkommen.

18. 22 Tage nach Implant.

Adhärenz an der Laparotomiewunde. Der Zellgehalt des Knorpels ist etwas geringer als am 14. Tag, so daß die Grundsubstanz wieder etwas mehr hervortritt. Die Abgrenzung gegen die Einscheidung ist sehr deutlich.

19. 25 Tage nach Implant.

a) Adhärenz an der Laparotomiewunde. Das einscheidende Gewebe ist fibrillär, sehr zellreich; besonders gegen das Cavum peritonaei zu grenzt an die Knorpelgrundsubstanz ein dichter Zellwall. Die Knorpelzellen sind viel frischer als bei 22 Tagen mit sehr schönen Kapseln, einzelnen Mitosen, bis zu 8 in einer Höhle an Zahl. An einem Rand finden sich einzelne schmale, kernlose Zonen; an einzelnen Stellen mit excessiver Zellvermehrung bestehen Karyolysen mit Platzen des Kerns und Freiwerden des Chromatins. Die Rarefizierung der Grundsubstanz ist besonders bei van Gieson gut zu sehen. Die Glykogenreaktion ist eminent deutlich.

b) Knorpel durch ganz feine Spangen der vorderen Magenwand adhärent.

Hier zeigt sich auf der einen Seite ein aktives Einwuchern des einscheidenden Zellwalls in den Knorpel mit Aufnahme von Knorpelzellen in den Pannus. Auf der andern Seite ist eine tendinöse Insertion mit transplantiert und sind die Fasern desselben homogen gequollen, kernlos; zwischen denselben sind Zellen eingewandert. Die Knorpelzellen selbst sind nicht so jugendlich wie bei a, sondern mit mehr kompaktem, kleinem Kern; auch die Kapsel ist nicht so ausgesprochen.

c) Knorpel der hinteren Parietalserosa adhärent.

Sehr starke Karyolyse in den oberen Schichten. Pyknosen in den basalen Lagen. Hier einzelne Zellen mit auffallend großem Glykogengehalt, mit Hm-Erythrosin als wieder erholte Kapselzellen nachweisbar. Die Bedingungen zum Fortleben sind hier entschieden ungünstiger.

20. 30 Tage nach Implant.

a) Netzimplantation.

Hier ist ein Knorpelknochenstück überpflanzt. Der Knorpel selbst ist

ganz erholt wie am 14. Tage. Der Knochenteil ist schalig von ihm abgehoben, durch ein sehr gefäßreiches Markgewebe mit großen Lymphocyten und kleinen Rundzellen. Die alten Knochenbälkchen selbst sind nicht mehr vorhanden, sondern augenscheinlich durch ein ganz junges Knochengewebe mit großen Knochenkörperchen und deutlichen Osteoblastenreihen ersetzt. Diese Reihen finden sich nur auf der dem neuen Mark abgewendeten Seite der Knochenbalken. Der Knorpel selbst ist nicht mehr so ganz kernreich wie am 14. Tage. Glykogen findet sich besonders in den basalen Teilen.

b) Das andere Stück ist kernärmer; in einzelnen, schmalen Zungen sogar ganz kernlos. Die basalen Zellen zeigen bei gut erhaltener Kapsel plumpe Granulierung des Kerns. Glykogen ist nicht vorhanden.

21. 32 Tage nach Implant.

a) Adhärenz an Laparotomiewunde. Enormer Zellreichtum der beiden Knorpelstückchen. Nur jugendliche, schöne Kapselformen. Einscheidung sehr deutlich gegen Knorpel abgesetzt. Viel Sichelformen im Knorpel; Glykogen nicht sehr reichlich.

b) Netzimplantation.

Im wesentlichen derselbe Befund. Vom freien Rand her Aufzehrung der Grundsubstanz durch einen dichten Zellwall.

22. 35 Tage nach Implant.

3 Knorpelstückchen in einer Reihe im großen Netz.

Im Knorpel sind nur die basalen Teile karyolytisch verändert. Der Zellgehalt ist nicht so reichlich wie bei Adhärenz an der Bauchwunde, daher auch die Rarefizierung der Grundsubstanz weniger ausgesprochen. Der Glykogengehalt ist mittel; die Kapsel überall deutlich. Hier zeigt sich zum erstenmal an der basalen Seite des Knorpels eine Apposition von Knochenbälkchen an den Knorpel. Die in die alten Markräume eingewucherten Fibroblasten des Netzes ordnen sich in Osteoblastenreihen und bilden Knochen. Eine Mitverwendung von Knorpelzellen findet dabei nicht statt, im Gegenteil ist der Knorpel in diesen Bezirken oft ganz kernlos.

23. 40 Tage nach Implant.

a. Adhärenz an Laporatomiewunde.

Der Knorpel ist in eine derb fibrilläre Bindegewebskaspel eingebettet, gegen die Grundsubstanz scharf abgesetzt. Auch hier entsteht ein schaliges Gebilde dadurch, daß sich an der basalen Knorpelfläche ein neues Markgewebe entwickelt hat, das an der dem Knorpel abgewendeten Seite einen Belag von Knochenkälkchen zeigt. Die Knochenbalken enthalten große, junge Knochenzellen, an der Markseite liegen ihnen reihenförmig Osteoblasten an. Auch an den basalen Knorpelteilen finden sich zarte, neugebildete Knochenspangen, die besonders bei Orceinfärbung gut kenntlich sind. Vom Markgewebe erstrecken sich auch Bindegewebs-Gefäßknospen in den Knorpel hinein. Die Knorpelzellen werden hier unter Verlust der lichtbrechenden Kapsel in den Zellwall mit einbezogen. Das Knorpelknochenstück erscheint gegen die Excisionsfläche betrachtet in allen Durchmessern entschieden etwas vergrößert. Gegenüber dem 30. Tag ist der Zellgehalt im Knorpel auch entschieden vermehrt. Die Abgrenzung der Oberfläche gegen das Einscheidungsgewebe ist im allgemeinen sehr scharf, die blasigen Knorpelzellen liegen den Kernspindeln des Bindegewebes

unvermittelt gegenüber, nur an einzelnen Stellen finden sich in den oberen Knorpelschichten auch längsgestreckte, mehr platte Zellen, deren Kern aber immer noch ein granuliertes Innere zeigt. Sonst sind die Knorpelzellen in allen Schichten gleich, von dem schon oft beschriebenen Charakter, bis zu 8 an Zahl in einer Höhle. Nekrotische, kernlose Bezirke finden sich nirgends. An den seitlichen Schnitträndern findet ein direkter, allmählicher Übergang der Knorpelzellen in das einscheidende Gewebe statt. Die Grundsubstanz des Knorpels ist überall gleichmäßig homogen, in den superfiziellen Schichten ungefärbt, in den tieferen stark durch Hm tingiert. Gerade hier ist der Glykogengehalt noch sehr beträchtlich, oft ist der ganze Zellleib durch feine, hochrote, glänzende Körner ausgefüllt. Mitosen sind nirgends zu sehen, dagegen häufig die schon viel erwähnten Sichelformen.

b) Netzimplanation.

Auch hier besteht eine entschiedene Größenzunahme in Höhe und vor allem in Breite. Doch ist hier der Höhepunkt der Entwicklung schon überschritten, das Einscheidungsgewebe sehr gefäßarm. Auch der Zellreichtum des Knorpels ist geringer, die großen Bläschen treten stark zurück gegen teils abgeplattete, kompaktgefärbte Kerne, teils solche mit zackigen Konturen, hellerer Körnung und geschrumpftem Plasmaleib. Auch hier finden sich die jugendlichsten Formen wieder in den zugespitzten Seitenrändern. Glykogen ist nicht vorhanden. Knochenapposition an der Knorpelbasis ist auch hier deutlich zu sehen.

24. 45 Tage nach Implant.

a) Adhärenz an der Laparotomiewunde.

Hier ist in gleicher Weise wieder ein schaliges Gebilde entstanden mit einem zentralen Markgewebe, das viele Gefäßsprossen in den Knorpel hineinschickt mit Apposition von Knochenbälkchen an denselben. Hier in den basalen Schichten sind die Kerne der Knorpelzellen zackig verändert, zum großen Teil geschrumpft. In den superfiziellen Schichten finden sich nur ganz junge Knorpelzellen, die sich besonders an den Seitenrändern wallartig anhäufen. Nur hier findet sich Glykogen als schmaler Saum in den Zellen.

b) Adhärenz an der hinteren Parietalserosa.

Der Knorpel enthält nur ganz junge Knorpelzellen mit reichlichem Glykogengehalt. Die im übrigen gegen den Knorpel scharf abgesetzte bindegewebige Kapsel entsendet vielfach verästelte Gefäßsprossen in den Knorpel mit schmaler, durch Orceinfärbung sehr deutlicher Verknöcherungszone. Die Knorpelzellen werden beim Einbruch der Sprossen in die Knorpelhöhlen mit aufgenommen.

Es besteht hier ein auffallender Unterschied in der Vitalität gegenüber dem 25. Tg. (19c) wo bei gleicher Lokalisation der Knorpel fast ganz abgestorben war.

25. 50 Tage nach Implant.

3 Knorpelstückchen eng miteinander verbacken, in großes Netz eingehüllt. Dasselbe zeigt sehr ausgedehnte Gefäßentwicklung und bildet über der ehemaligen Gelenkfläche eine feine, fibrilläre Scheide. An der Basis findet sich ein gut entwickeltes Markgewebe mit einer dünnen Knochenschale gegen das Netz, die beiderseits eine Osteoblastenschicht zeigt. Auch

an den Knorpel findet basal Knochenapposition statt. Die Abgrenzung der Oberfläche gegen das einscheidende Gewebe erscheint fast immer scharf, nur an einzelnen Stellen findet sich eine solche Zellanhäufung, daß ein sicheres Urteil nicht möglich ist. Der Knorpel selbst verhält sich im allgemeinen wie der ruhende Knorpel; in den Basalteilen sind die Kapseln stark durch Hm gefärbt, der Zellkörper größtenteils geschrumpft, der Kern klumpig, kompakt gefärbt. Nach oben zu platten sich die Knorpelzellen ab, werden polygonal und spindelig und zeigen hier größtenteils noch bläschenförmigen Kern. Kernlose Bezirke sind sehr selten. Glykogen ist besonders in den oberflächlichen Schichten sehr reichlich.

26. 62 Tage nach Implant.

Netzimplantation. Der schon im vorigen Stadium erwähnte Unterschied zwischen den oberflächlichen und basalen Schichten ist hier noch deutlicher ausgesprochen; in ersteren nur jugendliche Zellformen, in letzteren Karyolyse und Schrumpfung, teilweise aber auch Bezirke mit sehr gut erhaltenen Knorpelzellen. Die Knochenapposition an die Knorpelbasis nimmt zu, wobei die neugebildeten Spangen vom verkalkten Knorpel ganz scharf abgegrenzt sind.

27. 70 Tage nach Implant.

a) Adhärenz an Parietalserosa.

2 Knorpelstücke liegen direkt übereinander. Das gegen die Bauchhöhle gekehrte, der Wunde nicht direkt anliegende zeigt eine viel größere Durchwachsung von Bindegewebegefäßsprossen, als das unter besseren Ernährungsbedingungen stehende andere. Sonst besteht genau das gleiche Verhalten wie in den letzten Stadien: jugendliche Formen in den oberen Schichten, in den basalen Schichten Pyknose und von hier aus nach oben fortschreitende Umbildung des Knorpels in Knochen, wieder mit direkter Metaplasie der Knorpelzellen.

b) bei der Netzimplantation ist der ganze Knorpel von blasigen Zellformen angefüllt mit sehr deutlicher Kapsel, ohne daß schon eine Umbildung in Knochen sich angebahnt hätte.

28. 81 Tage nach Implant. im Netz.

Der in der Mitte gelegene Markraum (siehe frühere Stadien) ist durch appositionelles Wachstum der Knochenbälkchen stark in seinem Umfang reduziert, auch in den basalen Knorpelschichten hat die Verknöcherungszone an Breite und Höhe zugenommen. Die Knorpelzellen zeigen direkte Metaplasie zu Knochenzellen, im übrigen haben sie überall deutliche Kapsel, scharf begrenzten bläschenförmigen Kern, lassen jedoch keine Vermehrung mehr erkennen. An einzelnen Stellen in verschiedener Tiefe sieht man Karyolysen; die Grundsubstanz ist überall gleichmäßig homogen. Von der ehemaligen Gelenkfläche her dringen stellenweise Fibroblasten in Zapfenform ein, besonders in der Nähe kleinster Gefäße. Die Knorpelgrundsubstanz wird dabei vollkommen aufgelöst, die Kapselzellen unter Erhaltung der Kapsel in den Fibroblastenwall miteingezogen. Sonst ist die Einscheidung des Knorpels eine absolut scharfe, mit einer verschieden dicken Schicht von enggeschachtelten Spindelzellen. Durch die Bindegewebsgefäßzapfen werden kleinste Knorpelstückchen direkt sequestriert, sodaß schließlich nur Inseln von Kapselzellen bleiben. Glykogen ist nur in den der Verknöcherungszone zunächst gelegenen, basalen Schichten nachweisbar,

als feinste, spärliche Körnchen auftretend. Die darauf folgende Schicht zeigt exquisite Säulenstellung.

Wenn ich nun in Kürze den Befund noch einmal zusammenfasse, so gestaltet sich der Verlauf der Reaktion folgendermaßen: Zunächst findet ein mehr oder weniger intensives Zugrundegehen von Knorpelzellen statt, das sich aber nicht auf einzelne Schichten des Knorpels (oberflächlicher, Säulen-, großblasiger Knorpel) beschränkt, sondern mehr regellos auftritt und auch oft nur herd- oder inselförmig zu finden ist. Am meisten zeigt sich diese Degeneration in den dickeren Knorpelteilen im Centrum, die der Ernährung durch den Saftstrom im Bauchfell weniger zugänglich sind. Eine auslaugende Wirkung desselben auf die zugespitzten Knorpelränder ist nicht zu beobachten, im Gegenteil, dieselben zeigen sich viel besser ernährt als im Centrum. Das implantierte Stück wird rasch von einem Leuk.-Wall umgeben, dieselben ordnen sich schon nach 16 h pallisadenförmig zu einem Wall, der die Grundsubstanz direkt aufzehrt. Dies Verhältnis ist auch nach 32 Tagen noch zu beobachten. Die regressiven Veränderungen der Knorpelzellen bestehen zum Teil in ausgesprochener Karyolyse, zum Teil in Pyknose und Kernzertrümmerung. Progressive Veränderungen zeigen sich schon nach 16 h, man sieht dann schon die sich wieder erholenden Kapselformen mit rundem bläschenförmigem Kern, dem zart granulierten Plasmaleib und der stark lichtbrechenden Kapsel, Formen, die durch den ganzen Versuch hindurch zu beobachten sind und größtenteils sehr restisent sind. Öfters beobachtet man auch eine Rareficierung des Kerngerüsts in ihnen, ein Platzen des Kerns und ein Freiwerden des Chromatins. Diese Zellen können sich in einzelnen Knorpelhöhlen excessiv vermehren unter reichlicher indirekter Kernteilung. Solche Mitosen sind bis zum 40. Tag und weiter zu sehen — Schiefferdecker fand Mitosen im Knorpel immer nur während des fötalen Lebens. Ist die Vermehrung in einer Knorpelhöhle sehr stark, so bilden sich einzelne junge Formen wieder in alte ruhende um, die dann als an den Rand der Höhle gedrängte Sichelformen auftreten, wie sie auch schon Enderlen beobachtet hat. Ich möchte sie nicht wie Enderlen als zugrunde gehende, sondern als ruhende Zellformen ansprechen, da sie auch noch am 32. und 40. Tag zu sehen sind. Die Anfangstadien der progressiven Veränderungen sind am besten bei der Färbung mit polychromem Methylenblau zu beobachten; die sich erholenden Zellen zeigen einen ganz schwach blau gefärbten Kern mit zartrosa Plasmaleib, die noch stehen gebliebenen oder in Rückbildung begriffenen einen tiefblauen Kern mit violettem Plasmaleib. Sind bei der Übertragung des Knorpels Teile eines Lig. cruciatum oder des Kapselansatzes mittransplantiert

worden, so verhalten sich diese viel weniger resistent, ihre Kerne sterben rasch ab und sie werden von Wanderzellen infiltriert. Nach 48 h ist dann bis zum 40. Tag eine neue, noch gewöhnlich geringe streifige Umwandlung der Grundsubstanz in den obersten abgeplatteten Lagen des Knorpels, der ehemaligen Gelenkoberfläche entsprechend zu beobachten, die aber, wie gesagt, immer nur eine beschränkte bleibt und deren Deutung oft wegen der dichten Anhäufung von Zellen eine zweifelhafte bleiben muß. Barth fand eine solche umschriebene Metaplasie in den obersten bindegewebigen Schichten des Knorpels auch bei menschlichen Gelenkkörpern. Die einzelnen Knorpelschichten sind in ihrer Resistenz sehr verschieden, manchmal, besonders in den Anfangstadien ist der großzellige, basale verkalkte Knorpel auffällig widerstandsfähig, später zeigt er sich besonders in den mittleren Stadien (35.—60. Tag) sehr kernarm bis kernlos. Die Resistenzfähigkeit der einzelnen Knorpelzellen scheint aber eine individuell bedingte zu sein und von äußeren Momenten, von den Ernährungsbedingungen abzuhängen. Keinesfalls ist ein ausnahmeloses Zugrundegehen des großzelligen Knorpels zu beobachten, wie es Schmitt ausspricht, im Gegenteil, der ganze Knorpel bildet sich in großzelligen Knorpel um.

Fand bei Implantation im Netz eine sekundäre Lösung aus demselben statt, handelte es sich also nur um eine temporäre Verwachsung, so bilden sich die jugendlichen Zellformen wieder in alte ruhende um; auch sind, wenn es sich um ältere Tiere handelt, die Jugendformen manchmal nicht so ausgesprochen wie bei ganz jungen Tieren. Doch gilt dies nicht für alle Fälle. 14 Tage nach der Implantation sieht man zum erstenmal Gefäßschlingen gegen den Knorpel gerichtet entstehen, die am 40. und 45. Tag stark zunehmen, in den Knorpel teils von der Gelenk-, teils von der basalen Seite her eindringen, die aus den Knorpelhöhlen frei werdenden Zellen in das sie begleitende Bindegewebe mitaufnehmen, aus letzteren, resp. den Fibroblasten einen Osteoblastenbesatz bilden, der dann, gegen den Knorpel gerichtet, einen feinen Knochensaum ausscheidet. Dieser Knochenbesatz nimmt schließlich immer mehr zu. Der sehr häufig weitüberpflanzte Knochenteil an der Knorpelbasis stirbt immer schon in den ersten Tagen ab, zeigt sich schon nach 16 h kernlos, das Markgewebe ist stark von Blutungen durchsetzt, zeigt nur geschrumpfte Kerne, Leukocyten fehlen fast ganz. Nach 24 h dringen in die Markräume junge Fibroblasten ein, auch Leuko- und Lymphocyten, die ersten lassen sich zurückverfolgen bis zum Einscheidungsgewebe. Nach 10 Tagen erkennt man, wie diese jungen Bindegewebszellen sich in Reihen legen, den Trümmern der mehr oder weniger erhaltenen Knochengrundsubstanz sich anlegen und

also als Osteoblasten fungieren unter Benützung der alten Knochengrundsubstanz und Bildung von neue. Reste dieser alten Grundsubstanz mit dem reihenförmigen Belag von neuen Knochenbildnern sieht man noch am 16. Tag. Als Vorstufe der später zu beobachtenden Bildung neuer Markräume erkennt man hier eine myxomatröse Umbildung des Zwischengewebes, das am 30. Tag dann durch typisches neugebildetes Knochenmark ersetzt ist und vor allem durch den Gehalt an großen Lymphocyten kenntlich ist. Gegen die Knochenbälkchen und gegen die Knorpelunterfläche zeigt dieses Mark immer einen dichten Wall von Osteoblasten. Es bildet auch auf seiner dem Knorpel abgewendeten Seite Knochen, sodaß ein schaliges Gebilde mit einem centralen Markraum und einer teils knorpeligen, teils knöchernen Schale resultiert — besonders schön zu sehen vom 50. Tag ab. — Die Knochenneubildung nimmt dann unter Reduktion des Markraumes zu, und es findet von der Basis des Knorpels aus ein allmählicher Ersatz desselben durch appositionell gebildeten Knochen statt, wobei auch die Knorpelzellen selbst unter direkter Umwandlung in Osteoblasten sich beteiligen. Diese direkte Metaplasie tritt aber gegen die Apposition sehr stark zurück. So wird schließlich von der Basis her durch Umwandlung und von der ehemaligen Gelenkfläche her durch Einwachsen von Gefäßschlingen und Bildung einer Knochenschale an denselben der Knorpel durch Knochen ersetzt. Am 80. Tag ist dieses Endstadium allerdings noch nicht erreicht.

Eine wesentliche Größenzunahme des Knorpels nach der Übertragung findet nicht statt. Nur am 40. Tag erscheint das überpflanzte Stück gegen den Defekt betrachtet etwas größer. Eine Volumensvermehrung durch Expansion oder Quellung, wie sie Enderlen fand, konnte ich niemals beobachten.

Eine grundlegende, gesetzmäßige Differenz zwischen dem Verhalten des Knorpels an den verschiedenen Implantationstellen (Netz, Laparotomiewunde, hinteres Bauchfell, Darm) besteht nicht, es finden sich oft direkt widersprechende Befunde, nur scheint die Reaktion bei Implantation an der Bauchwunde rascher abzulaufen, als bei Einwachsen im Netz, wo die jugendlichen Kapselformen qualitativ und quantitativ länger zu beobachten sind. Geringer Blutgehalt des sekundären Mutterbodens bedingt im allgemeinen geringere Aktivität oder raschere Rückbildung der Reaktion.

Die im ruhenden Knorpel vorhandene Differenz der Zellform nach Schichten verschwindet bei Überpflanzung im allgemeinen rasch, besonders die oberflächlichen abgeplatteten Spindelzellen wandeln sich baldigst in jugendliche Formen um bis auf die schon erwähnte um-

schriebene Metaplasie. Ob diese Formveränderung durch die andersartigen Druckverhältnisse bedingt ist, wie Zahn und Leopold meinen, durch die Ausschaltung des im Gelenk obwaltenden Innendrucks, wage ich nicht zu entscheiden. Nach den Ergebnissen von Braune und Fischer (cit. nach Enderlen), die den Knorpel als eine biegsame. elastische Masse darstellen, deren Form vom Innendruck, von der Muskelaktion u. s. w. abhängig ist, erscheint dies wahrscheinlich.

Meine Befunde haben mich also zu einer wesentlich anderen Ansicht geführt über die Lebensfähigkeit und Widerstandsfähigkeit des Knorpelgewebes. Leopold, Zahn und Fischer erklären auf Grund ihrer Versuche, daß vom Mutterboden übertragener postfötaler Knorpel ausnahmlos einer raschen Resorption verfällt, oder wenigstens wie Fischer meint, eine rasche Metaplasie in jugendliches Fibroblastengewebe durchmacht. Die Beweiskraft dieser Versuche mag ja eine nicht sehr zwingende sein, da dieselben weit zurückliegen, aber auch in neuester Zeit haben sich Barth und Lubarsch in ähnlichem Sinn ausgesprochen. Barth faßt das Endschicksal der künstlich erzeugten Gelenkkörper dahin zusammen, daß die sicher vorhandenen produktiven Vorgänge nur vorübergehende Erscheinungen sind und daß schließlich der ganze Körper der Resorption auf dem Wege des bekannten organischen Resorptionsprozesses verfällt, der am Knorpel von der 6. Woche ab nachweisbar ist. Von Erscheinungen, die an eine Resorption erinnern, beobachtete ich nur das Auftreten und Eindringen von Gefäßschlingen von Mark und Bindegewebe aus, diese zehren aber die Grundsubstanz nicht einfach auf, sondern sind im Gegenteil die Zwischenträger zur Ausbildung eines neuen Gewebes durch Apposition von Knochen an den Knorpel. Es handelt sich nicht um osteoides Gewebe, sondern um wirklichen Knochen. Ich konnte immer bei den Sektionen die Beobachtung machen, daß in den späteren Stadien die Knorpelstückchen viel härter, knochenähnlicher werden, so daß sie vom 30. Tag ab, wenn auch nur kurz, entkalkt werden mußten.

Gegen eine einfache Resorption von seiten des einscheidenden Gewebes spricht auch das absolute Fehlen von Riesenzellen in meinen Befunden. Barth spricht noch nach 6 Wochen von einem massenhaften Vorhandensein von Riesenzellen; mir ist bei der Durchmusterung meiner Schnitte kaum eine begegnet. Auch darin stimme ich mit Barth nicht überein, daß keine Umwandlung der Knorpelzellen in jugendliche Kapselform eintritt. Ich gehe allerdings nicht so weit, wie A. Schmitt, der dem Knorpel, besonders dem von ihm so ge-

nannten äußern ungeordneten Knorpel eine ausgesprochene produktive Tätigkeit zuschreibt, während er den inneren, großblasigen Knorpel wie den Knochen ausnahmslos zu Grunde gehen läßt, teile aber auch absolut nicht Lubarschs Ansicht, der sagt: Knorpel ohne Perichondrium wird überhaupt kaum organisiert. Auch darin befinde ich mich mit Barth in Widerspruch, wenn er behauptet, daß die überpflanzten Knorpelstückchen als Zeichen regressiver Metamorphose häufig verkalken. Er fand das Auftreten dieser Verkalkung abhängig von der Art des Zusammenhanges des freien Körpers mit dem sekundären Mutterboden (Gelenkkapsel). Sie fehlt nach ihm bei breiter Verwachsung, ist mehr oder weniger reichlich bei zartem Stil und am reichlichsten bei sekundär frei gewordenen Körpern. Gerade letztere, deren ich auch mehrere beobachten konnte, zeigten sich aber bei mir niemals verkalkt, waren im Gegenteil immer schon bei der Sektion viel weicher als die breit adhaerenten, besonders als die an der Laparotomiewunde festgewachsenen.

Mein Schlußwort geht also dahin, daß der aus der Kontinuität in die Bauchhöhle versetzte Gelenkknorpel des Kaninchens eine sehr ausgesprochene Vitalität besitzt im Gegensatz zu den bis jetzt festgestellten Befunden und mit der Zeit eine Umwandlung in Knochengewebe durch Apposition und Metaplasie ohne gleichzeitige regressive Veränderungen erfährt, deren Endpunkt ich allerdings beim Abschluß meiner Versuche am 80. Tage noch nicht erreicht hatte. Diese ausgesprochene Vitalität fand ja Barth auch bei den von ihm untersuchten menschlichen Gelenkkörpern, wo sogar nach 5 Jahren noch ausgesprochene Wucherung der Knorpelzellen festzustellen war.

Ob sich der perichondrale Knorpel ebenso verhält, müssen weitere Versuche lehren. Ein ähnlicher Befund würde dann den Ausblick auf eine praktische Verwertung in der plastischen Chirurgie eröffnen, eine Verwertung, die ja von König und Mangoldt schon vorweggenommen ist. Eine Umwandlung in Knochen würde die Stützfähigkeit eines frei überpflanzten Stückes Rippenknorpel usw. bedeutend erhöhen. Mangoldts eigene Versuche sprechen gegen eine derartige Umwandlung, nach ihm bleibt, wie schon erwähnt, der Knorpel nur im Bereich des Perichondriums am Leben. Auch eine Vereinfachung der Technik war bei der Bewahrheitung meiner bisher nur für den Gelenkknorpel gültigen Befunde zu erhoffen, da ja damit die Möglichkeit des Überlebens auch bei freier Überpflanzung ohne temporären Zusammenhang mit dem Mutterboden möglich wäre.

Im Anhang möchte ich nur noch kurz über Versuche berichten, die ich mit Gelenkknorpel des Kaninchens anstellte, um ein Überleben unter einfachsten Bedingungen zu konstatieren mit möglichstem Ausschluß jeder Zelleinwanderung und überhaupt jeden Kontaktes mit einem anderen Gewebe, unter ausschließlicher Ernährung des überlebenden Stückchens durch den im Bauchfellraum zirkulierenden Saftstrom. Ich verdanke die Anregung dazu, wie so manche andere, Herrn Professor Aschoff.

Zu dem gedachten Zwecke wählte ich nun die Einheilung von in Kollodiumsäckchen verbrachtem Knorpel in die Bauchhöhle, eine Versuchsanordnung, wie sie besonders zu bakteriologischen Zwecken besonders von französischer Seite schon mehrfach verwendet wurde. Die Technik war folgende: Über einen möglichst gleichmäßig dicken Glasstab wurde durch wiederholtes Eintauchen in eine dicke Celloidinlösung und Trocknung ein an einem Ende offenes Säckchen gebildet, das nach dem Trocknen in ein Reagenzglas mit Kochsalzlösung verbracht und in Dampf sterilisiert wurde. Nach Einbringung der Knorpelstückchen in diese Säckchen wurde dann das freie Ende durch eine Glasprothese abgeschlossen, das Säckchen darüber zugebunden und ein luftdichter Abschluß durch Überpinseln mit Celloidin zu erzielen gesucht. Darnach wurden die Kapseln in die Bauchhöhle verbracht, wo sie fast ausnahmslos reaktionslos einheilten und von den Tieren gut vertragen wurden. Die Versuche dehnte ich auf 7 Tage aus und lasse die Protokolle nun folgen.

1. Ca. 12. Stunden nach Implantation.

Prothese liegt im oberen Teil der Bauchhöhle zwischen Darmschlingen und Magen vollkommen unversehrt. Im Innern finden sich 3 Knorpelstückchen und klare Flüssigkeit, die beim Kochen eine mäßige Trübung zeigt. Mikroskopisches Bild:

Der ganze Knorpel ist sehr zellreich; in den oberflächlichen Schichten sind dieselben platt und ganz kompakt gefärbt, in den anderen Schichten großblasig, oft in Reihen stehend. Die Kerne sind teils deutlich begrenzte Bläschen mit feinem Chromatingerüst und mehreren ganz feinen Kernkörperchen; an einzelnen ist die Kernmembrau unregelmäßig zackig; ein anderer Teil der Kerne ist verklumpt, kompakt gefärbt an einen schlecht konservierten Monaster erinnernd. Einzelne Kerne zeigen wieder auffallende Chromatinarmut und Blähung. Der Zelleib und die Kapselkontur ist überall deutlich, ersterer bei den Pyknosen viel dunkler gefärbt. Die Grundsubstanz ist gleichmäßig homogen, leicht blaßblau, am Rand überall scharf konturiert.

2. 24 Stunden nach Implantation.

Die Spitze des Röhrchens ist mit klarer Lymphe und einem feinen Gerinnsel gefüllt. Der Knorpel zeigt ausgedehnte Verklumpung aller Kerne. Bläschenförmige Kerne sind äußerst selten, nur in den Randschichten nach-

weisbar. Der Zellkörper ist diffus mit Hm gefärbt, klein, ohne Vakuolen. Die Grundsubstanz ist gleichmäßig homogen, nur in einem Stückchen zeigen sich feine, lichtbrechende Spalten in derselben. Glykogenreaktion ist wie im vorigen Stadium negativ.

3. 36 Stunden nach Implantation.

Die Prothese ist in großes Netz eingeschlossen und, wie die ausgedehnte Zelleinwanderung zeigt, nicht unversehrt geblieben. Der Knorpel selbst ist von kompakt gefärbten Mykrokokkenhaufen umgeben und zum größten Teil kernlos, nur in den mittleren Schichten sieht man vereinzelte, sich erholende Kapselzellen.

4. 48 Stunden nach Implantation.

a) Alkoholfixation.

Hier hat keine Zelleinwanderung stattgefunden. Die oberflächlichen Zellen sind besser erhalten als die basalen, in letzteren sind die Knorpelhöhlen teilweise mit unregelmäßigen Cheromatinklumpen gefüllt, teilweise läßt sich Kern- und Zellform noch erkennen, aber ohne Differenzierung durch die Doppelfärbung. An den mittleren Schichten finden sich mehr oder weniger häufig richtige Kernblasen, besonders im Centrum. Doch sind auch hier einzelne Chromatolysen und Unregelmäßigkeiten der Kernmembranen zu erkennen. Jedoch sehen die Zellen entschieden besser als nach 12 Stunden aus.

b. Sublimatfixation.

Hier sind die großen Kernblasen zwischen den geschrumpften Kernen noch viel dentlicher zu erkennen und überwiegen letztere oft.

5. 3 Tage nach Implantation.

Die Prothese ist von einer dicken Fibrinscheide umgeben; die trübe Flüssigkeit im Innern enthält Eiterkörperchen und Abkömmlinge fixer Gewebszellen.

Die Kerne sind großenteils ganz kompakt gefärbt, etwas geschrumpft, mit unregelmäßigem Rand. Hier zum erstenmal auch leere Knorpelhöhlen. In einem Stück finden sich im Gegensatz dazu wieder auffallend häufig Kernblasen. Dieses Stück enthält im Unterschied zu den anderen auch Knochenteile.

Bei Orceinfärbung erkennt man, daß an den kleinen, ganz ruhenden Zellen feine Verästelungen zur Knorpelkapsel sich erstrecken, während bei den anderen Formen die ganze Kapsel straff ausgefüllt ist. Diese ruhenden Formen sind identisch mit den Spindelzellen der oberflächlichen Schichten. Eine Einwanderung von Zellen in den Knorpel oder eine Anlagerung an denselben ist trotz Konstatieruug derselben im Protheseninnern nicht vorhanden.

Bei einem anderen Versuch von gleicher Dauer, wo Infektion eintrat, finden sich fast nur leere Knorpelhöhlen.

6. 4 Tage nach Implant.

Prothese ist in stark verdicktes und hyperaemisches Netz eingerollt; eine Läsion am Säckchen nicht nachweisbar. Trotzdem finden sich Leuk. auch im Inneren der Hülse. Am Knorpel findet sich mit-übertragen ganz kernloses Kapselgewebe mit sehr gut erhaltenen Fibrillen. Am Knorpel sind in den oberflächlichen Schichten noch Spindelzellen mit kompakten, aber gut conturierten Kernen, in den mittleren Schichten besteht ausge-

dehnte Pyknose, in den tiefen Schichten ist der rötliche Zellleib noch deutlich, aber kein Kern mehr vorhanden. Im Centrum des Stückes findet sich verkalkter Knorpel; hier sind die Zellen in allen Schichten viel besser erhalten. Oberflächlich deutliche Spindeln, in den mittleren Schichten den ganzen Kapselraum ausfüllende Zellen, jedoch mit etwas zackiger Kernmembran; in der Tiefe ruhende Zellen mit Verästelung im Kapselraum und einem durchaus wohlgebildeten Kern. Dem Knorpel sind hier Leuk.- und Wanderzellen aufgelagert, jedoch nirgends eingedrungen. Unmittelbar nach diesem ganz schmalen Streifen kommt wieder kernloser Knorpel. Die Bindegewebszellen in den mitübertragenen Knochenteilen sind tot.

7. 5 Tage nach Implant.

Wegen starker Infektion vollkommene Karyolyse.

8. 6 Tage nach Implant.

Prothese in großes Netz eingerollt und zum großen Teil mit klarer Flüssigkeit gefüllt, in der die Knorpelstückchen schwimmen. Abimpfung auf Agar bleibt steril.

Alkoholfixation zeigt den Knorpel noch vollkommen kernhaltig. Die Zellen sind fast alle ruhend, in den tieferen Teilen multipolar mit Verästelung im Kapselraum, so wie bei 5 geschildert. Großblasige Zellen finden sich fast nicht. Wenn vorhanden, so zeigen sie zackig-stachelige Kernmembran, was besonders mit Orcein gut zu erkennen, also schon beginnende Kernschrumpfung. Sublimatfixation gibt das gleiche Bild.

9. 7 Tage nach Implant.

Alkoholfixation.

Trotz ausgedehnter Bakterienvegetation (Staph. pyogen. aur.) überall Kernfärbung. Die mittleren und tieferen Schichten sind ausgedehnt pyknotisch und karyolytisch, in den oberflächlichen Schichten finden sich deutlich bläschenförmige, wenn auch abgeplattete Kerne; diese lassen mit Orcein einen sehr schönen Plasmaleib erkennen, zeigen sich also resistenter. Das gleiche ergibt sich bei Sublimatfixation.

Nach 12 h ergibt sich also keine wesentliche Differenz gegenüber der freien Implantation, nach 24 h zeigt sich rasch zunehmende Pyknose ohne Zelleinwanderung, nach 36 h beginnen einzelne Bezirke im Knorpel sich wieder zu erholen, es findet sich also eine Verspätung gegenüber der ersten Versuchsreihe um ca. 24 h. Diese Erholung tritt auch trotz schwerer Infektion auf. Das Wiederaufleben nimmt nach 48 h noch zu, zeigt sich am ausgedehntesten am 3. Tag nach der Implantation, aber immer nur auf einzelne Bezirke beschränkt, nicht auf den ganzen Querschnitt verteilt, hält sich am 4. Tag noch auf gleicher Höhe, am 6. Tag ist aber trotz vollkommen aseptischen Verhaltens des Prothesen-Innern und fehlender Einwandrung schon beginnende Pyknose festzustellen, Veränderung der bisher scharf konturierten Kernmembran, Chromatinniederschläge auf derselben. Schwere Infektion bedingt rasches Absterben des gesamten Knorpelstücks. Die mit übertragenen Bindegewebszellen im Innern und die Knochenkörperchen sterben immer sofort ab.

Es kommt also auch im besten Fall nur zu einer vorübergehenden Erholung der Knorpelzellen, niemals zu einer Weiterbildung, zum Auftreten von Mitosen oder zu einer Vermehrung innerhalb der einzelnen Knorpelhöhlen, es sind also die Bedingungen für ein Weiterleben des Knorpels nur bei Ernährung durch die die Prothesenwand penetrierende Bauchfelllymphe nicht gegeben.

Literaturverzeichnis.

Merkel, Zit. nach Marchand.
Redlfern, Ebenda.
Virchow, Virchows Archiv. 6. Bd. S. 290.
Leopold, Ebenda. 85. Bd. 1881.
Zahn, Ebenda. 95. Bd. 1884.
Fischer, Deutsche Zeitschr. f. Chirurgie. 17. Bd.
Helferich, Ebenda. 51. Bd.
Enderlen, Ebenda. 51. Bd.
Ollier, Prudden, Saltykow, Mangoldt, Henle, Zit. nach Marchand.
Lubarsch, Lubarsch-Ostertag, 1896. III. S. 617.
Barth, Archiv f. klin. Chirurgie. 56. Bd.
A. Schmitt, Chirurgischer Kongreß. 1896.
Boerner, Deutsche Zeitschr. f. Chirurgie. 70. Bd.
Best, Beitr. z. path. Anatomie. 1904.
Marchand, Lehre von der Wundheilung.
Moll, Zentralbl. f. Physiologie. 1899. Nr. 9.

XXI—XXIII.

Kleinere Mitteilungen.

XXI.

Aus der chirurgischen Abteilung des Freimaurer-Krankenhauses in Hamburg.

Die operative Behandlung des Stauungsascites durch Herstellung eines Collateralkreislaufs. (Talmasche Operation.)

Von

Dr. **H. Grisson,**
Oberarzt.

Am 16. Januar 1900 stellte ich im Ärztlichen Verein in Hamburg [1]) eine Frau vor, bei der ich die operative Heilung des Stauungsascites durch Herstellung eines Collateral-Kreislaufes nach dem Vorgange von Talma, Tilmann und A. E. Neumann versucht hatte. Ich konnte damals demonstrieren, daß unter der Haut mehrere dicke, neugebildete Venen sichtbar und fühlbar waren. Die Patientin ist seitdem dauernd in meiner Beobachtung geblieben, ist am 28. November 1901 genau 2 Jahre nach der Operation an acuter Nephritis gestorben und sowohl die klinische Beobachtung wie der anatomische Befund ergeben zweifellos, daß Talmas Idee richtig war, und daß das Problem der operativen Beseitigung des Stauungsascites durch Herstellung eines Collateralkreislaufs klinisch und anatomisch als gelöst betrachtet werden kann.

Wenn ich nochmals auf den Fall zurückkomme, so geschieht es hauptsächlich, um das Sektionsergebnis zu publizieren, denn es liegen meines Wissens bisher wenige oder gar keine derartige Beobachtungen vor, die lange genug nach erfolgreicher Talmascher Operation gewonnen worden sind, um ein Urteil über das endgültige Resultat zu gestatten. So glaube ich auch für meine recht verspätete Veröffentlichung noch auf etwas Interesse rechnen zu dürfen [2]).

---

1) Deutsche med. Wochenschr. 1900. Vereinsbeilage. S. 162. (Mein Name ist dort fälschlich Grissow gedruckt.)

2) Ein kurzes Referat findet sich Deutsche med. Wochenschr. 1902. Vereinsbeilage. S. 47.

Sektionsbefund (Dr. Ivan Michael).

Mäßig genährte weibliche Leiche. Der Leib etwas aufgetrieben, zeigte in der Mittellinie mehrere Operationsnarben, die Nabelnarbe fehlte, kein Ödem der Bauchdecken, keine Ödeme der Beine.

Beim Medianschnitt geriet das Messer in der Regio epigastrica, gleich unterhalb der Haut, in ein Convolut von ausgedehnten Venen, als ob ein venöses Cavernom angeschnitten wäre. Es wurde deshalb durch zwei seitliche Schnitte das Abdomen eröffnet und, da das Colon durch zahlreiche Stränge mit der Bauchwand verbunden war, wurde der mittlere Teil der Bauchwand umschnitten und abgelöst, so daß er im Zusammenhang mit den Därmen blieb. Es zeigte sich nun, daß vom unteren Rande des Colon transversum (der Insertionsstelle des großen Netzes) zahlreiche Stränge an und in die Bauchwand hinein verliefen. Diese Stränge waren Venen, deren Kaliber vom feinsten bis zu Gänsefederkieldicke variierte. Überwiegend waren es dicke Gefäße. Das Fett des Omentum war fast vollständig geschwunden, so daß die Gefäße teils frei, teils durch das papierdünne atrophische Netz untereinander verbunden, durch die Bauchhöhle vom Colon transversum zur Bauchwand hinzogen in einer Länge von 15—20 cm.

Unterhalb dieses Gefäßbündels war eine Dünndarmschlinge am Peritoneum adhärent.

Die Milzvene war bedeutend erweitert.

In der Bauchhöhle ca. $1\frac{1}{2}$ Liter klarer, gelblicher Flüssigkeit.

Die Leber war sehr klein, hart, ohne Fett, die Leberkapsel stark verdickt und schwielig.

(Letztes Stadium der atrophischen Cirrhose.)

Die Leber breit flächenhaft mit dem Zwerchfell verwachsen; in diesen Adhäsionen befanden sich zahlreiche starke Venen.

Die Milz erheblich vergrößert.

Beide Nieren groß, Kapsel leicht abziehbar, auf dem Durchschnitt quillt die Rinde stark hervor, dieselbe ist verbreitert, von grauweißer Farbe, die Grenze zwischen Rinde und Mark undeutlich, verwaschen (akute parenchymatöse Nephritis).

Die Vena azygos war auf Daumendicke erweitert.

Herz gesund.

Alle übrigen Organe ohne einen, für die in Rede stehende Angelegenheit wesentlichen Befund.

An dem Sektionsbefund ist zunächst wichtig, daß die Venen nicht nur an, sondern in die Bauchwandung hineinzogen, sie fanden sich bereits unterhalb der Haut, durchsetzten also die durch ihren Gefäßreichtum ausgezeichnete Muskulatur. Mir scheint ein solches Verhalten für den Erfolg bedeutungsvoll zu sein, denn die Muskulatur gibt viel bessere Gelegenheit für einen wirksamen Collateralkreislauf als das gefäßarme Peritoneum, und es dürfte danach wirksamer sein, bei der Operation das Netz in die Bauchwandung zu nähen, nicht an dieselbe. Ich glaube das durch meine abweichende Technik, auf die ich noch zurückkomme, erreicht zu haben.

Weiter zeigt die Sektion, daß ich durch die energische Bearbeitung des Peritoneum parietale mit dem scharfen Löffel, wie sie vielfach empfohlen wird, recht wenig erreicht habe. Es fand sich nur eine einzige Adhäsion

des Dünndarms, wie sie sich auch nach einfachen Laparotomien bilden. Es ist danach sogar zweifelhaft, ob diese eine, für den Collateralkreislauf fast bedeutungslose Adhäsion überhaupt dem scharfen Löffel zu verdanken ist. Die Verwendung des scharfen Löffels erscheint danach etwas problematisch.

Eine sehr bedenkliche Beobachtung ist aber der 15—20 cm. lange, freie Verlauf der Venen durch die Bauchhöhle, welcher bedingt war durch den Schwund der Substanz des Netzes, sowohl des Fettes, als auch der Peritonealblätter. Es ist kein Zweifel, daß durch diese Stränge eine sehr ausgiebige Gelegenheit zu inneren Incarcerationen durch Einklemmung, Abknickung oder Umschnürung von Darmteilen gegeben ist. Ich würde es für meine Pflicht halten, bei späteren Operationen diesem Verhalten durch Änderung der Operationsweise Rechnung zu tragen.

Aus diesem Grunde, und weil mein kurzes Referat, wie ich durch mündliche Mitteilung weiß, zu Mißverständnissen Veranlassung gegeben hat, will ich nochmals auf die Operationstechnik kurz eingehen.

Ich machte damals einen medianen Längsschnitt von etwas unterhalb des Proc. ensiformis bis über den Nabel hinab. Zunächst ohne Eröffnung des Peritoneum. Dann löste ich nach beiden Seiten hin stumpf die Muskulatur von der Vorderfläche des Bauchfells ab wie zu einem Bardenheuerschen extraperitonealen Explorativschnitt. Das war natürlich zunächst nur oberhalb der Nabelnarbe möglich. Deshalb wurde die Nabelnarbe auch auf der rechten Seite umschnitten und exstirpiert. Dabei wurde das Peritoneum in einem Längsschnitt eröffnet, und durch diesen wurde der Ascites abgelassen; darauf wurde der Schnitt des Peritoneum wieder durch die Naht geschlossen. Nun ließ sich in den schlaff gewordenen Bauchdecken sehr leicht in großer Ausdehnung die Muskulatur vom Bauchfell ablösen, sodaß eine große Tasche entstand. Durch das Peritoneum hindurch konnte man gut die Stelle bestimmen, wo das Netz am Colon transversum inserierte. Hier wurde ein der Breite des Netzes entsprechender Querschnitt durch das Bauchfell gemacht, das Netz hervorgezogen und das Peritoneum durch Matratzennähte geschlossen, die durch das Netz durchgestochen wurden. (In einem späteren Falle würde ich, um die Bildung der frei durch die Bauchhöhle ziehenden Gefäßstränge zu vermeiden, zunächst das Colon transversum unmittelbar oberhalb der Netzinsertion an den oberen Schnittrand des Peritoneum parietale annähen, dann erst das Peritoneum durch die Wurzel des Netzes hindurch zunähen und so das ganze Netz extraperitoneal lagern.) Nun hing das Netz wie eine Schürze aus dem Bauchfellsack heraus. Es wurde in der zwischen Peritoneum und Muskulatur gebildeten Tasche gut ausgebreitet, mit wenigen Catgutnähten fixiert, und die Bauchwand schichtweise darüber vereinigt. Die Wunde heilte per primam.

Ich habe seitdem noch zweimal die Talmasche Operation gemacht, beide Male ohne Erfolg.

Im ersten Falle handelte es sich um einen 48jährigen Mann H. F. mit sehr weit vorgeschrittener Cirrhose. Hier war die Operation nicht ausführbar, da das Netz zu einem ganz kleinen, derben Klumpen umgewandelt war, der mit dem Magen und den Därmen unlösbar verwachsen war. Der Mann starb 10 Tage nach der Operation an seiner Cirrhose.

Im zweiten Falle (H. H., 52 Jahre alt) war die Operation gut ausführbar, die Operationswunde heilte glatt, die Oedeme der Beine gingen zunächst zurück, aber die Diurese blieb gering und ließ sich auch nicht durch Diuretica beeinflussen. Der Mann behielt seinen Ascites und starb einige Wochen nach der Operation. Section leider verweigert, sodass der Grund des Mißerfolges nicht festgestellt werden konnte.

XXII.

Aus dem städtischen Krankenhause in Konstanz (dirig. Arzt: Dr. O. Kappeler).

Erstickung infolge Durchbruchs einer kompakten verkästen Lymphdrüse in die Trachea.

Von

Dr. **E. Gerber,**

Assistenzarzt.

(Mit 2 Abbildungen.)

Wie Löhrer (1)[1]) in Nr. 27 der Münchner med. Wochenschrift 1904 erwähnt, ist der Durchbruch verkäster Lymphdrüsen in die Trachea oder in die Bronchien in Form von kleinern oder größern Bröckeln mit ihren Folgeerscheinungen — Verstopfung der Stimmritze, oder (wie ich hinzufügen möchte) Aspiration in die Lunge und sekundärer Lungentuberkulose — durchaus kein seltenes Ereignis bei der Tuberkulose des Kindes.

Anders verhält es sich mit dem Durchbruch verkäster Lymphdrüsen in toto, und jeder Fall dieser Art ist deshalb der Veröffentlichung wert. Umsomehr wird ein Fall interessieren, der den Charakter beider Gattungen in sich vereinigt, wie der folgende:

Schmidt Oskar, 6 Jahre alt, noch nicht schulpflichtig, stammte von einer schwindsüchtigen, in einer Lungenheilanstalt untergebrachten Mutter ab, während der Vater gesund sein soll; da letzterer meist auswärts auf Montage beschäftigt ist, so war der Kleine zu Hause unter der Obhut einer Tante zurückgelassen. Nach Angabe der letztern wurde der Knabe nun eines Vormittags plötzlich kurzluftig und blau, ohne sich etwa beim Spielen körperlich besonders stark angestrengt zu haben; sie brachte ihn sofort ins Krankenhaus, wo sie ihn aber nur noch als Leiche einliefern konnte, da er auf dem Wege in ihren Armen erstickt war: die Herztöne waren bei der Aufnahme nicht mehr zu hören, der Puls war nicht mehr zu fühlen; das einzige was sich noch feststellen ließ, war eine leichte Tympanie rechts hinten über und unterhalb der Spina scapulae. Da die Tante auch nichts von früheren Erkrankungen des Kindes zu berichten wußte, so blieb die Todesursache dunkel und es wurde deshalb am gleichen Tage die Autopsie vorgenommen, um die Todesursache festzustellen.

Der Knabe war von seinem Alter entsprechender Größe und ganz gutem Ernährungszustande.

1) Die in Klammern befindlichen Ziffern beziehen sich auf das am Schlusse angefügte Literaturverzeichnis.

Die inneren Organe erwiesen sich als normal mit Ausnahme der Atmungsorgane, die folgende Befunde ergaben:

Kehlkopfeingang vollständig frei, Stimmritze ca. 2 cm breit, von normalem Aussehen; Schleimhaut blaß. Kehldeckel und ary-epiglottische Falten nicht geschwellt. Gerade an der Teilungsstelle der Trachea findet sich ein etwa haselnußgroßer Tumor, der das Lumen der beiden Hauptbronchien vollständig verlegt hat, von graugelber Färbung, sehr weicher Konsistenz ist und, wie sich beim Versuche, ihn von der Trachea loszulösen, zeigt, durch ein rundlich-ovales Loch mit wallartig aufgeworfenem, nicht verdicktem Rande in der rechten Wand der Trachea einen breiten Stiel nach außen schickt. Nachdem die Trachea an der Stelle der Perforation auch außen freipräpariert worden ist, sieht man eine Anzahl bohnen- bis nußgroßer, teilweise auch zentral oder ganz verkäster Lymphdrüsen, die vom hintern Mediastinum über den rechten Hauptbronchus hinweg und dicht an der

Fig. 1.

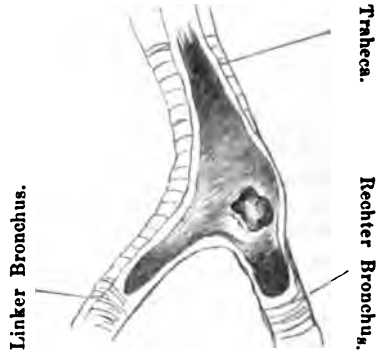

Fig. 2.

Trachea vorbei ins vordere Mediastinum hinabsteigen. Gerade vor dem Loch liegt ein gelappter Käsebrocken, der durch den erwähnten Stiel mit den Käsemassen im Innern der Trachea zusammenhängt und nach außen von einer sehr dicken und derben Kapsel bedeckt ist, während er nach innen direkt der Knorpelringschicht der Trachea aufliegt, so daß also der Defekt der Trachealwand nach außen sich erweitert. Auf der linken Seite der Trachea und am l. Hilus finden sich keine geschwellten oder verkästen Bronchialdrüsen. Fig. No. 1 zeigt die durch das Loch in die Trachea durchgebrochene verkäste Drüse, Fig. No. 2 das Loch in der Trachealwand.

Der obere Lappen der r. Lunge weist auf dem Durchschnitt zahlreiche grauweiße Knötchen auf; die Spitze selbst ist frei, während am untern Rande ein größerer, grauweißer Herd von der Größe einer kleinen Walnuß zu Gesicht kommt, der auf der Schnittfläche aus lauter grauen Knötchen zusammengesetzt erscheint. Die weißen Herde schließen meist Bronchiallumina ein, so daß man sie wohl als Peribronchitis aufzufassen hat. Das noch lufthaltige Gewebe ist ziemlich blutarm, Unter- und Mittellappen sind frei.

Die l. Lunge ist überall lufthaltig, mäßig blutreich, ziemlich trocken und enthält keinerlei Einlagerung.

Die Schilddrüse ist ziemlich stark entwickelt, der r. Lappen hühnerei-, der l. walnußgroß. Die Thymus hat eine Länge von 7½, eine Breite von 3½ cm und eine Dicke von 2 cm. Nirgends findet man jedoch eine Stelle der Trachea, die durch Thymus oder Struma komprimiert, speziell säbelscheidenförmig, verengt sein könnte.

Unterhalb der Perforationsöffnung findet sich in der Trachealschleimhaut eine stecknadelkopfgroße, anscheinend mit Schleimhaut überzogene Papille, die aus weicher Masse besteht und durch deren Entfernung eine feine, zweite Öffnung in den die verkäste Lymphdrüse enthaltenden Bindegewebssack geschaffen wird. Übrigens läßt sich aus letzterm diese Drüse mit Leichtigkeit ausschälen.

Als Todesursache ergab die Autopsie also mit absoluter Sicherheit: Verlagerung der Eingänge beider Hauptbronchien durch verkäste Massen und Erstickung infolgedessen.

Das zeitliche und kausale Verhältnis der vorgefundenen pathologisch-anatomischen Veränderungen hat man sich wohl am ehesten so zu denken, daß zuerst die Lymphdrüsen des hereditär belasteten Kindes an der Bifurkation und über dem rechten Hauptbronchus tuberkulös verändert wurden und rasch verkästen, wie es ja bei der kindlichen Lymphdrüsentuberkulose öfters der Fall zu sein pflegt. An die Lungen als den primären Erkrankungsort zu denken, verbietet der geringe Grad der Veränderungen daselbst im Verhältnis zu der ausgedehnten Erkrankung der Lymphdrüsen. Allerdings sind ja Drüsen und Lunge der gleichen Seite affiziert, doch ist es durchaus denkbar und naheliegend, daß die rechts aus der Trachealwand direkt über dem Lumen des rechtsseitigen Bronchus austretenden käsigen Bröckel nur in die r. Lunge aspiriert wurden und dort zunächst eine Peribronchitis erzeugten. Dieser Auffassung stimmt auch der Direktor des pathol. Instituts in Zürich, Herr Prof. Paul Ernst, nach dem Ergebnis der vorgenommenen histologischen Untersuchung zu.

Coupland (3) und Parker (2) haben ebenfalls Fälle veröffentlicht, bei denen Drüsendurchbrüche und Lungentuberkulose zusammen vorkamen; doch wird nicht erwähnt, ob letztere primär oder sekundär war. Bei Fronz (6) trat nach der glücklichen Entfernung der verstopfenden Drüsen durch Tracheotomie ausgesprochene Lungentuberkulose ein, von der es wieder nicht sicher ist, ob sie erst durch Aspiration von Drüsenpartikeln entstand oder latent schon vor der Drüsentuberkulose vorhanden war.

Nach dem anatomischen Befunde in meinem Falle darf man aber wohl annehmen, daß die so häufig vorkommende Tuberkulose der trachealen und bronchialen Lymphdrüsen beim Kinde infolge Perforation in die Trachea in manchen Fällen die Ursache der kindlichen Lungentuberkulose abgeben dürfte, und es wäre wohl denkbar, daß die letztere bisweilen die einzige Form ist, durch welche sie sich bemerkbar macht.

Wie nun diese Durchbrüche zustande kommen, über ihren Mechanismus, lassen sich allerhand Vermutungen aufstellen. Angenommen, und diese Annahme hat, wie wir vorhin gesehen haben, die meiste Wahrscheinlichkeit, in unserm Falle hätte sich die Lungentuberkulose im Anschluß an die Aspiration von tuberkulösem Materiale entwickelt, so müssen wir in Anbetracht dessen, daß der Knabe bis zu seinem Tode seiner Umgebung nie durch Kurzluftigkeit aufgefallen war, den Schluß ziehen, daß schon längere

Zeit vor dem Durchtritt der Drüse durch die Trachealwand in toto in der letztern ein Defekt bestanden habe, aus dem sich kleine Teile loslösen und verschleppt werden konnten; anderseits muß unmittelbar vor dem Durchbruch diese Öffnung sich rasch vergrößert haben, am ehesten noch infolge einer durch das Wachstum der Drüse und die im Sektionsprotokoll erwähnte Verdickung der Bindegewebskapsel entstandenen Druckerhöhung.

In einem Aufsatze „Über Druckgeschwüre in der Trachea und in den Bronchien" (1893), hervorgerufen durch Aneurysmen, vertritt Paul Selter (5) den Standpunkt, daß nicht die Spannung in den Aneurysmen an und für sich die Perforation in Trachea und Bronchien verursache, sondern die dadurch bedingte Anämie in der Tracheal- bezw. Bronchealschleimhaut zunächst zur Entzündung und dann zur Ulceration führe, von der erst später die tiefern Schichten und zuletzt die Gefäßwände ergriffen würden, und führt zum Beweise dafür mehrere Fälle an, wo entweder das Lumen der Perforationsöffnung von der Schleimhaut nach dem Gefäß zu sich verengte, wie ein von der Trachea oder dem Bronchus aus einbrechendes Geschwür, oder wo bei nicht perforierten Aneurysmen auf der Höhe der Hervorwölbung anämische Flecken oder kleine Geschwüre bestanden. Naheliegender uud einfacher ist jedoch wohl die andere Auffassung, daß die primär erkrankten Gefäßwände dem hohen Drucke schließlich an der schwächsten Stelle nachgeben, und analog wird man in unserm und in der Mehrzahl ähnlicher Fälle annehmen dürfen, daß die Tuberkulose von den Drüsen auch auf die zunächst liegenden Schichten der Trachealwand überging, diese alsdann verkäste und von der unter dem hohen Drucke der ziemlich starken Bindegewebskapsel stehenden Drüse z. B. bei einem Hustenstoß perforiert wurde, während die starke Knorpelwand der Trachea eine stärkere Kompression ihres Lumens mit Atmungsbeschwerden bis dahin verhindert hatte, jedenfalls liegt die Knorpelschicht nach außen in größerem Umfange um die Perforationsöffnung herum frei und, wie im Sektionsprotokoll erwähnt, wurde außerdem ein kleiner, aus Käsemassen bestehender isolierter Wulst gefunden, über dem die Schleimhaut noch erhalten war, und der nach außen mit dem großen Käseherd in Verbindung stand.

Als Operation wäre bei rechtzeitiger Einlieferung natürlich die Tracheotomie mit Entfernung der Drüse in Betracht gekommen, die nach Ausweis der Literatur bis jetzt dreimal mit Erfolg angewendet wurde, wenn auch in unserem Fall die Tuberkulose des r. Oberlappens eine Dauerheilung unwahrscheinlich gemacht hätte. Übrigens werden solche Fälle wie der unsrige, wo es sich um Ausstoßung einer ganzen, kompakten Drüse und nur darum handelt, leichter zu operieren sein und dann eine günstigere Augenblicksprognose bieten, als solche, wo eine ganze Anzahl kleiner und kleinster Käsebröckel, die vielleicht nicht nur die Trachea, sondern auch die Hauptbronchien verstopfen, mühsam entfernt werden muß.

Literaturverzeichnis.

1) Löhrer, Ein Fall von vollkommener Ausstopfung der Trachea durch verkäste und gelöste Bronchiallymphknoten nach Perforation in den Anfangsteil des rechten Bronchus. Münchener med. Wochenschr. Nr. 27. Jahrg. 1904.

2) Parker, Clinical Society. London 1891.
3) Coupland, Transaction of Pathological Society. London. 25. Bd.
4) Gaudiani, Durchbruch eines tuberkulösen Lymphdrüsenabscesses in die Trachea. Deutsche med. Wochenschr. Nr. 24. Jahrg. 1904.
5) Selter, Druckgeschwüre der Trachea. Virchows Archiv. 133. Bd.
6) Nachod, Bronchialstenose infolge von Durchbruch peribronchialer Lymphdrüsen in die Luftwege. Prager med. Wochenschr. 1897. (Enthält den Fall von Fronz.)

XXIII.

Ein seltener Fall von Tibiafractur. (Absprengungsfractur aus dem distalen Ende der vorderen Tibiakante).

Von

Dr. **A. Sachs**, Berlin.

(Mit 5 Abbildungen.)

Es sind in der Literatur nur 6 Fälle von Absprengung eines Knochenkeils aus dem distalen Ende der vorderen Tibiakante in frontaler Ebene bekannt.

Ein solcher liegt hier vor. Er ist, wie anamnestisch festgestellt, als indirekter Bruch zu betrachten und hat um so mehr Interesse, als im Gegensatz zu der Mehrzahl dieser Brüche keine Nebenverletzungen vorhanden sind.

Der Verletzte stand 2 Meter hoch auf einer Leiter. Diese rutschte aus, und er stürzte mit ihr zu Boden, kam aber zwischen die Sprossen auf beide Füße zu stehen. Es traten Schmerzen und eine mäßige Schwellung in der Gegend des rechten Fußgelenks auf; er wurde von seinem Arzte zuerst mit nassen Umschlägen, dann mit festem Verband behandelt.

Nach 3 1/2 Monaten bestehen trotz dauernder Massage und medicomechanischer Behandlung immer noch Schmerzen und Schwäche des rechten Fußes. Der Verletzte gibt an, den Fuß nicht strecken und die Zehen nicht beugen zu können. Er muß beim Gehen zuerst mit der Ferse auftreten und hat das Gefühl, als ob er nur mit dem äußeren Fußrande auftritt.

Die Untersuchung ergibt eine Abmagerung und Erschlaffung der Wadenmuskulatur. Ferner besteht eine Verdickung der Fußgelenksgegend. Der Abstand der Knöchel in Projektion gemessen, ist nicht größer, als am gesunden Fuße. Jedoch sind hinten die Furchen zu beiden Seiten der Achillessehne durch Weichteilschwellung abgeflacht, und vorn sieht man die Gegend vor dem Fußgelenk nach dem Fußrücken zu verdickt. Die Palpation der Knöchelgegend ergibt an den beiden Knöcheln normale Verhältnisse und gibt im übrigen einen Aufschluß über die Veränderungen in bezw. vor dem Gelenk nicht, da das Sehnenpaket des Muscul. tibialis anticus und der Extensoren eine genaue Abtastung verhindert.

Der Fuß steht weder in Varus- noch in Valgusstellung; das Fußgewölbe steigt vom Außenrande nach dem Innenrande außergewöhnlich steil an. Der Fußabdruck zeigt demgemäß rechts das Bild eines Fußes, der nur mit einer schmalen äußeren Kante auftritt, während links ein mittelstarker Plattfuß besteht.

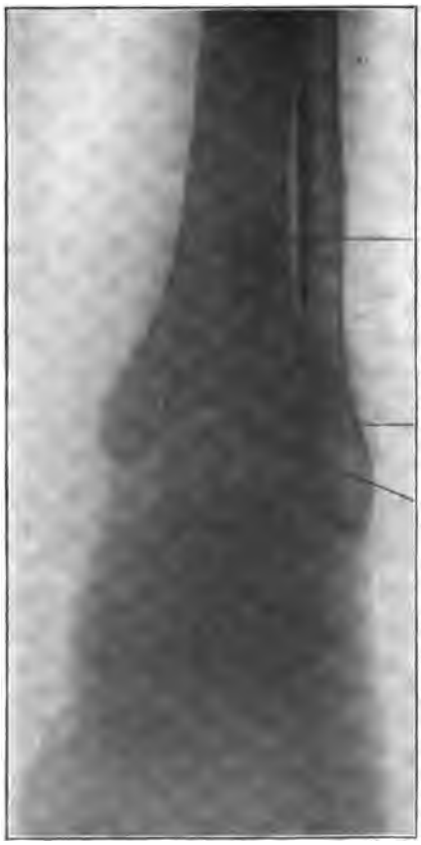

Aufnahme von vorn nach hinten.
a b c das abgesprengte Knochenstück, lateralwärts dislociert.
Fig. 1.

Was die Beweglichkeit im Fußgelenk anlangt, so ist die Dorsalflexion des Fußes nicht eingeschränkt. Dagegen ist die Plantarflexion erheblich beschränkt, der Fuß kann nur wenig über einen rechten Winkel plantarflektiert werden. Die Zehen stehen in Streckstellung und können nicht gebeugt werden.

a

Die Röntgenaufnahmen, von hinten nach vorn, sowie von beiden Seiten aufgenommen, ergeben folgenden Befund. Von dem vorderen, vor der Incisura fibularis liegenden Teile des Gelenkendes der Tibia ist ein keilförmiges Stück abgesprengt. Die

b

c

Basis dieses Keils bildet einen Teil der überknorpelten Gelenkfläche der Tibia. Seine Spitze zeigt proximalwärts und stößt 6 cm oberhalb der Gelenkspalte an die Tibia. Die hintere, den Keil begrenzende Bruchebene verläuft ungefähr frontal, sie dürfte sich jedoch medialwärts etwas sagittal wenden. Das Knochenstück ist stark nach vorn verlagert, man sieht es auf den seitlichen Aufnahmen ein bedeutendes Stück über das Profil der Tibia hinausragen (Fig. 2, 4, 5). Außerdem liegt es nach außen, so daß es die Fibula zum Teil deckt (Fig. 1, 3). Malleolus externus und internus, ebenso die Verbindung zwischen Tibia und Fibula erscheinen normal.

Trotz der Überragung des Talus durch das Bruchstück ist eine Beschränkung der Dorsalflexion wegen der Rundung des Taluskopfes und des schrägen Abfalls des Talushalses nicht eingetreten. Die übrigen Bewegungsbeschränkungen im Fußgelenk sind durch den Knochenvorsprung völlig erklärbar. Die Sehnen sämtlicher Muskeln, die von der Vorder-

fläche des Unterschenkels über den Fußrücken laufen, der Musc. tibialis ant. und die Extensoren werden durch ihn nach vorn verlagert und angespannt. Für die Tätigkeit ihrer Antagonisten bieten sie also ein Hindernis, als wenn sie verkürzt wären.

Demnach beruht die Bewegungsbehinderung im Fußgelenk nicht auf Knochenhemmung, sondern der Wirkung der Wadenmuskulatur zur

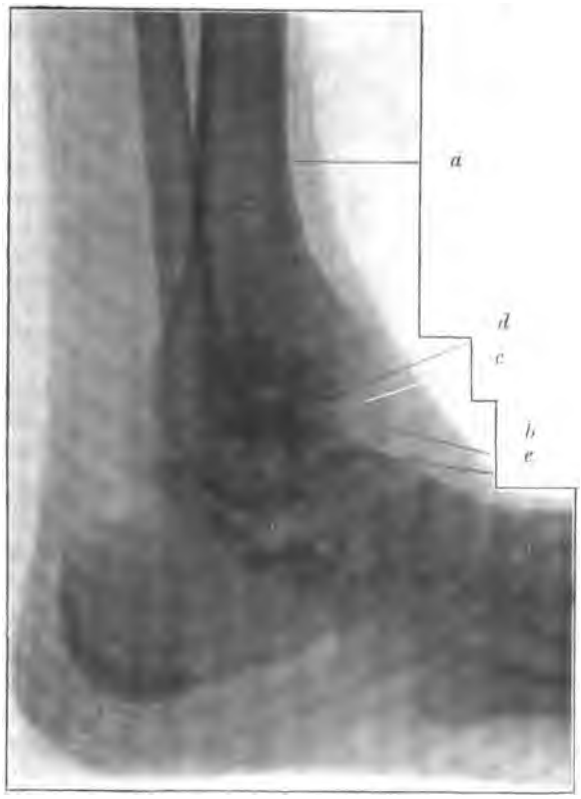

Aufnahme von Fibularseite.
a d Profil der Tibia. *a b c* das abgesprengte Knochenstück, nach vorn dislociert. *e* Corticalisverdickung des Talus.
Fig. 2.

Pantarflexion des Fußes, sowie der Wirkung der Zehenbeuger wird durch die im Sinne der Verkürzung gespannten Muscul. tibialis anticus und extensores Widerstand geleistet.

Auch die Steilheit des Fußgewölbes erklärt sich aus der Anspannung des Tibialis anticus, dieses exquisiten Erhalters des Fußgewölbes.

Über den Mechanismus der Fraktur kann absolut Bestimmtes nicht ausgesagt werden. Anzunehmen ist folgendes: Der Verletzte glitt mit

der schräg stehenden Leiter. Dabei standen, wie gewöhnlich auf einer Leiter, seine Füße in Dorsalflexion, in der sie vielleicht im Fallen noch von einer Leitersprosse gehalten wurden.

Für die Dorsalflexion spricht auch der Umstand, daß der Verletzte nicht nach vorn übergefallen ist, sondern sich auf den Füßen halten konnte.

Bei starker Dorsalflexion der Füße wird der Punkt des Calcaneus, mit dem der Körper den Boden berührt, ein Stück nach vorn verlegt. Es pflanzt sich also der Druck, der durch die Wucht des Falles entsteht, mehr nach der vorderen Hälfte der Gelenkfläche der Tibia fort, und so wurde von dem der Tibia abnorm genäherten Talushalse der vordere Teil des Tibiaendes abgedrückt.

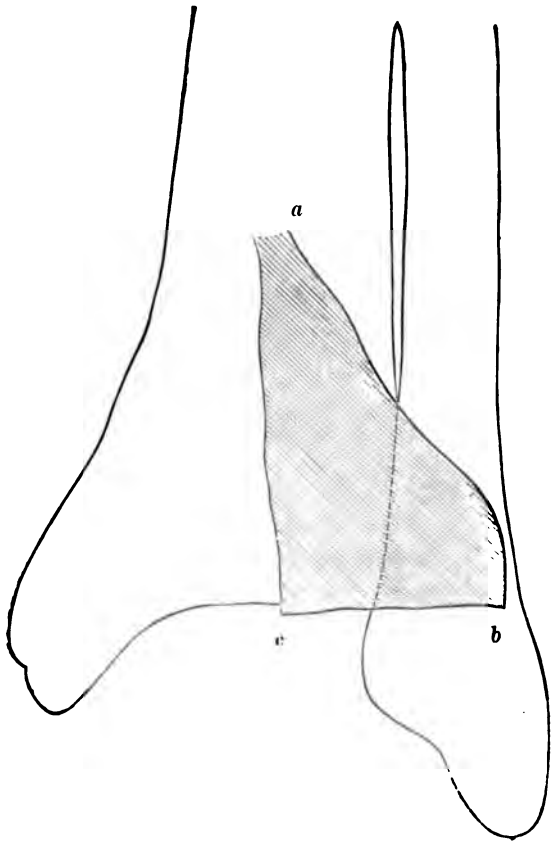

Fig. 3. Skizze der Tibia-Aufnahme von vorn nach hinten. *a b c* das abgesprengte Knochenstück.

Tatsächlich findet sich im Röntgenbild an der Stelle, wo der Taluskopf in den Talushals übergeht, eine in die Tiefe der Spongiosa gehende callöse Verdickung der Corticalis (Fig. 2 *e*).

Die Therapie könnte nur in Abmeißelung des Knochenvorsprungs bestehen.

Die Ursache des Bruches war eine derartige, wie man sie bei Malleolarfrakturen, sonstigen Unterschenkelbrüchen und noch eher bei Calcaneusbrüchen findet. Statt dessen ist die beschriebene Knochenabsprengung entstanden. Der Fall gehört zu denen, die nur durch Röntgenuntersuchung völlig aufgeklärt werden können.

Wie eingangs erwähnt, sind nur 6 ähnliche Brüche der Tibia beschrieben. In 5 dieser Fälle waren jedoch mehr oder minder schwere Nebenverletzungen vorhanden.

In Volkmanns Fall (Jahresbericht von 1873, Seite 106) wurde die Absprengung eines Knochenkeils aus der vorderen Tibiakante in frontaler Ebene bei einer Luxation des Talus nach vorn festgestellt.

Lauenstein (Deutsche Zeitschrift für Chirurgie, Band 53) beschreibt 4 Fälle, bei denen sämtlich noch mehrere Brüche und sonstige Verletzungen an anderen Stellen des Unterschenkels bestanden, die in einem Falle sogar zur Amputation führten.

Der jüngste Fall ist von Franke in Langenbecks Archiv (Band 72) veröffentlicht. Er gleicht nach dem Röntgenbefund ungefähr dem hier beschriebenen.

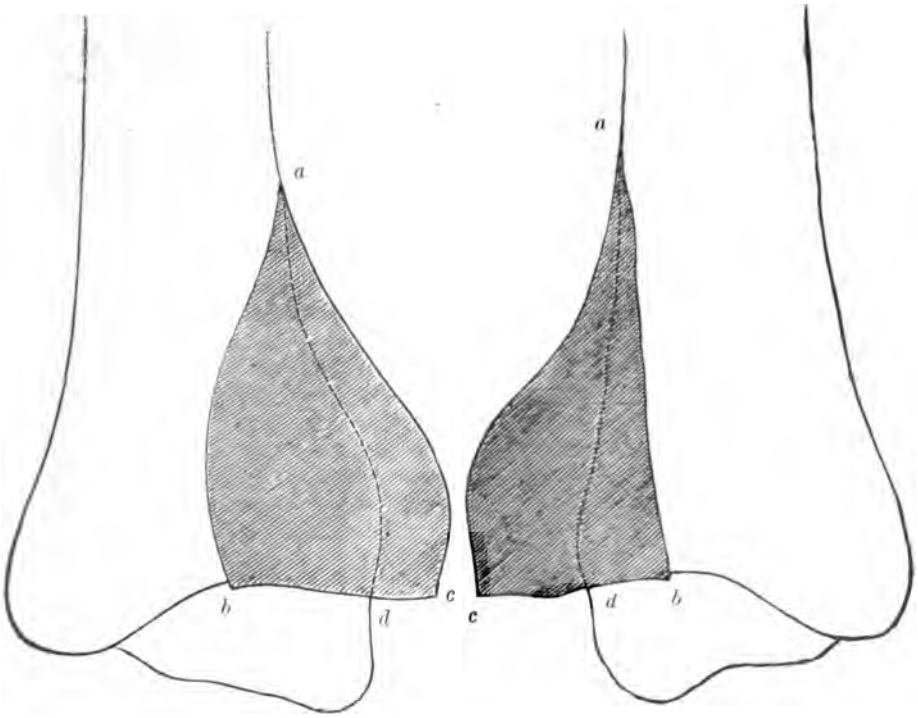

Fig. 4. Skizze der Aufnahme von der Fibularseite. *a*, *d* Profil der Tibia. *a*, *b*, *c* das abgesprengte Knochenstück.

Fig. 5. Skizze der Aufnahme von der Tibiaseite. *a*, *d* Profil der Tibia. *a b c* das abgesprengte Knochenstück.

In 5 Fällen wird, wie hier, eine Verlagerung des Knochenstücks nach außen festgestellt, außer der Verlagerung nach vorn.

Lauenstein und Franke nehmen als Entstehungsursache eine starke Dorsalflexion und Supination des Fußes an. Lauenstein besteht auf dieser Ansicht der indirekten Ursache des Bruches, trotz der mannigfachen Nebenverletzungen, die die Deutung erschweren. Nach Frankes Ansicht ist in seinem Falle beim Straucheln der Fuß instinktiv gewaltsam dorsal flektiert worden, um das „Vornüberfallen" zu vermeiden. Verfasser ist, wie oben dargelegt, ähnlicher Meinung. Die Verlagerung des Stückes nach außen soll durch die Supinationsstellung des Fußes im Augenblicke des

Bruches veranlaßt sein. Tatsächlich steht wohl der sehr stark dorsalflektierte Fuß in geringer Supination.

Therapeutisch wurde so vorgegangen, daß Lauenstein in einem Falle durch nachträgliche Abmeißelung des Stückes einen beweglichen Fuß erzielte. In einem andern Falle entfernte er das Stück primär mit gutem Resultate. Franke behandelte die Verletzung konservativ und erreichte völlige Beweglichkeit. Verfasser würde raten, stets den Versuch zu machen, das Knochenstück zu reponieren. Erst wenn sich nach Heilung des Bruches eine verminderte Beweglichkeit herausstellt, kann man den Knochenvorsprung operativ beseitigen. Primär zu operieren ist nicht ratsam, da es, wie Lauenstein bemerkt, nicht gleichgültig ist, daß eine Fraktur in eine komplizierte verwandelt wird.

Was den hier beschriebenen Fall von den übrigen unterscheidet, ist, daß sich die Bewegungsstörung und Veränderung der Fußgestalt völlig aus den durch den Knochenvorsprung hervorgerufenen anatomischen Veränderungen ergibt.

XXIV.

Besprechungen.

1.

Dr. Alice Profé. Über die bei operativer Behandlung von Hirntumoren auftretenden Hirnhernien. Bibliotheca Medica Abt. D I Heft 7. Stuttgart 1903.

Verf. hat in 2 Tabellen 60 Fälle von Prolapsus cerebri nach Trepanation bei Hirngeschwülsten zusammengestellt. Nach fleißiger Sichtung des Materials kommt er zu folgenden Schlüssen:

1. Die Hirnhernie ist die natürliche Folge der Schädeleröffnung bei abnorm hohem Druck im Schädelinnern.

2. Die Hirnhernie (im weiteren Sinne, da sie hauptsächlich aus Tumorgewebe gebildet sein kann) ist, wenn die Entfernung des Tumors nicht oder nur unvollständig gelang, das gegebene Mittel, um das Hirn vor hohem und progressiv wachsendem Druck zu schützen. Ihre Entfaltung darf daher nicht gehindert werden. Sie ist, wenn von gesunder Kopfhaut bedeckt, ohne Gefahr für ihren Träger.

3. Eine Hirnhernie entwickelt sich, wenn die vollständige Entfernung des Tumors gelang, wohl nur unter abnormen und vermeidbaren Verhältnissen. (Meningo-Encephalitis, Vermehrung des Liquor cerebrospinalis aus rein mechanischer Ursache, Blutungen.)

Verf. tritt warm für die Trepanation auch bei inoperabelen Hirntumoren ein, da durch sie dem Wachstum der Geschwulst eine bestimmte Richtung gegeben und intracranieller Druck vermieden würde, was die Qualen der unglücklichen Patienten sehr erleichtere oder gar beseitige. Eine knöcherne Deckung des Defektes hält Verf. in allen Fällen für contraindiziert. Die den 9 Seiten Text folgenden 2 Tabellen sind sehr übersichtlich angeordnet. Baum, Kiel.

2.

Dr. M. Ruprecht in Bremen. Über Starkstromanlage und elektro-medizinische Anschlussapparate mit besonderer Berücksichtigung neuer Gleichstromformer für Galvanokaustik. Verlag von Vogel & Kreienbrink. Berlin 1904.

Die stetig fortschreitende Einrichtung elektrischer Zentralen kommt auch dem praktischen Arzt zugute und ermöglicht ihm die direkte Aus-

nutzung des elektrischen Starkstromes für die verschiedenen elektromedizinischen Apparate. Eine möglichst zweckmäßige Anschlußeinrichtung setzt aber ein gewisses Vertrautsein mit den dabei in Betracht kommenden physikalischen Gesetzen und technischen Hilfsmitteln voraus. Das vorliegende Büchlein behandelt in 6 durch chematische Skizzen und Abbildungen von Apparaten illustrierten Kapiteln in leichtfaßlicher Darstellung die wichtigsten Endoskopie, Faradisation, Kaustik, Galvanisation, Elektrolyse, Röntgen- und Finsenapparate betreffenden Gesetze und Einrichtungen.

Dem Praktiker, der bei sich die Herstellung einer elektrischen Anlage zum Betriebe elektromedizinischer Apparate beabsichtigt, sei vorher die Lektüre des kleinen Buches bestens empfohlen. Baum, Kiel.

3.

Dr. W. Minnich. Das Kropfherz und die Beziehungen der Schilddrüsenerkrankungen zu dem Kreislaufapparat. Verlag von Franz Deuticke Leipzig u. Wien 1904. 166 Seiten. Preis Mk. 4.50.

Verf. gibt in vorliegender Arbeit eine klare Darstellung des Krankheitsbildes, das bisher gegenüber den zahlreichen Basedowforschungen wenig Beachtung gefunden, und das er kurz als Kropfherz bezeichnet. Es sind gewisse Formen von Kardiopathieen, die bei der endemischen Struma und anderen Schilddrüsenaffectionen relativ häufig zur Beobachtung gelangen. Seine Studien basieren auf 20 eigenen Beobachtungen (3 % seiner Kropfkranken) und allen bisher veröffentlichten einschlägigen Fällen. Die Untersuchungen des Verfassers haben ergeben, daß die pathologischen Einflüsse der endemischen Struma und wahrscheinlich der Schilddrüsenerkrankungen überhaupt auf Herz und Kreislauf zweierlei Art sind; teils wirkt die Kropfstenose als solche, teils sind es Einwirkungen der veränderten Schilddrüsenfunktion. Die Stenose verursacht Stauung im kleinen Kreislauf mit ihren Folgeerscheinungen, Dilatation resp. Hypertrophie des rechten Herzens und sekundärer Vergrößerung des linken Ventrikels. Als reine Form ist dieser sogenannte pneumonische Typ selten. Im Gegensatz hierzu kommt fast immer isoliert der thyreopathische Typ vor, der auf einer direkten Beeinflussung des Herzregulationsapparates durch die abnorme Schilddrüsensekretion beruht. Die Prognose des Kropfherzens ist im allgemeinen günstig. Nur der kleinste Teil verfällt dem plötzlichen Herztod, ein schon größerer der Asystolie.

Rechtzeitiger chirurgischer Eingriff, wie auch alle auf Fernhaltung der die Schilddrüse schädigenden Momente hinzielenden Behandlungsmethoden üben einen günstigen Einfluß aus. Baum, Kiel.

4.

Paul Wagner, Die Verletzungen und chirurgischen Erkrankungen der Nieren und Harnleiter. Sonderabdruck aus dem „Handbuch der Urologie“ herausgegeben von A. v. Frisch und O. Zuckerkandl. Wien 1904. Alfred Hölder.

Dieses 380 Seiten umfassende Werk stellt die 1. Abteilung des 2. Bandes des schon an dieser Stelle gerühmten „Handbuchs der Urologie“

dar und erfüllt durchaus die gehegten Erwartungen. In klarem vornehmem Stil wird die gesamte Nierenchirurgie ausführlich und eingehend besprochen. An jedem einzelnen Kapitel erkennt man die souveräne Beherrschung des Stoffes und die hervorragende Kenntnis der gesamten einschlägigen Literatur seitens des Verfassers. Klare Definitionen und präzise Indikationsstellung machen dem Belehrung Suchenden das Lernen leicht.

Vielleicht wird bei einer neuen Auflage auf eine Bereicherung des Werkes durch eine größere Anzahl von Illustrationen Bedacht genommen.

Die Lektüre dieser Abteilung des Handbuchs kann, wie die der übrigen bisher erschienenen, nur empfohlen werden. Göbell, Kiel.

5.

A. Pousson. Traitement chirurgical des Néphrites Médicales. Paris 1904. J. B. Baillière et fils. 1 fr. 50.

In diesem neuesten Band der Actualités Médicales berichtet A. Pousson über die Erfahrungen, welche er und andere Chirurgen bei der operativen Behandlung von Nephritiden gemacht haben.

Bei den akuten infektiösen Nephritiden hält P. die chirurgischen Eingriffe, namentlich die Nephrotomie für wirksam, weil die nach Reginald Harrison bei den Nephritiden bestehende intrarenale Spannung beseitigt wird und außerdem durch eine reichliche Blutung aus der Niere letztere decongestioniert, die Diapedese geregelt, der Austritt von Mikroben und von Epitheltrümmern, welche die Harnkanälchen füllen, begünstigt wird und außerdem die Toxine, welche in der Pathogenese der infektiösen Nephritiden eine so große Rolle spielen, nicht unbeeinflußt bleiben. Dazu kommt die Spülung der Nierenkelche, des Nierenbeckens und der Nierenschnittfläche mit schwach antiseptischen Lösungen und die Drainage.

Die Resultate der chirurgischen Behandlung der infektiösen akuten Nephritis sind folgende:

19 einfache Nephrotomien: geheilt 15, gestorben 2, ungebessert 2.

7 Nephrotomien mit Exstirpation infizierter Partien: geheilt 6, gestorben 1.

9 Nephrectomien: geheilt 7, gestorben 2.

2 Decapsulationen: 1 einseitige geheilt, 1 doppelseitige gestorben.

Bei chronischer Nephritis kann die Exstirpation einer nephritischen Niere wegen Schmerzen oder Hämaturie nur gerechtfertigt werden, wenn die Erkrankung einseitig ist.

P. stimmt mit Castaigne und Rathery überein, welche eine Schädigung der zweiten noch gesunden Niere durch die Resorptionsprodukte der anderseitigen kranken annehmen. Er findet deshalb die Auffassung Roosings begreiflich, welcher in gewissen Fällen die Nephrectomie für indiziert hält, um die Funktion der übrigbleibenden Niere zu bessern. Die Nephrectomie hat aber nur ausnahmsweise ihre Berechtigung. Bevorzugt wird bei schmerzhaften Nephritiden die Nephrotomie und die Nephrolysis, die Befreiung der Niere von ihren Adhäsionen.

Über die Erfolge der Nephrotomie bei nephritischer Hämaturie spricht P. sich nicht aus. Er verweist auf den Bericht Malherbe's und Legueu's auf dem vierten französischen Urologenkongreß.

Dagegen behandelt er ausführlich die Wirkung und die Erfolge der Nephrotomie bei urämischen Zufällen infolge chronischer Nephritis:

Die Hauptwirkung besteht in der Aufhebung des Spannungsdruckes, unter welchem das Gewebe der parenchymatös-nephritischen Niere steht, in dem plötzlichen Wechsel der Blutverteilung und in der Beseitigung des interstitiellen Ödems der Niere. Daneben verschwindet das Anasarka und zwar an der unteren Extremität der operierten Seite zuerst, und die Hypertrophie des Herzens geht zurück.

Während P. die Nephrectomie, Nephrotomie und Nephrolysis als palliative Eingriffe beschreibt, wird die Decapsulation nach G. Edebohls als ein Verfahren, die chronischen Nephritiden radikal zu heilen, aufgeführt, obwohl aus dem Schlußkapitel hervorgeht, daß P. von der Edebohlsschen Operation nicht viel hält.

Die Mortalität beträgt bei 79 wegen chronischer Nephritis ausgeführten Operationen 20,28 Proz., wenn man diejenigen Fälle nicht zählt, bei welchen der Eingriff in extremis gemacht wurde, 13,92 Proz.

An 5 seiner Kranken hat P. die gute Wirkung der operativen Behandlung verfolgen können. Von 4 Fällen wird die ausführliche Krankengeschichte mit Kurven gebracht, welche die Besserung des Zustandes bezeugen.

Wenn die Krisen der Niereninsufficienz plötzlich zu Tage treten und die inneren Mittel ohne Einfluß auf die Urinfiltration bleiben, und die Obligurie weiter besteht, soll man nicht mit einem chirurgischen Eingriff zögern, und zwar bevorzugt P. die Nephrotomie.

Göbell-Kiel.

6.

Dr. Calot, Technique du traitement de la Coxalgie. Avec 178 figures dans le texte. Paris Masson et Cie. 1904.

C. hat das Buch für alle Ärzte geschrieben. C. wünscht, daß alle Ärzte in den Stand gesetzt werden, die Erkrankungen der Hüfte richtig zu erkennen und eine geeignete und einfache Behandlung bei allen denen unter ihren Patienten durchzuführen, welche aus verschiedenen Gründen nicht zum Spezialisten gehen können. Die Behandlung unter dem Vorwand, daß es Spezialisten dafür gebe, verweigern heißt in Wirklichkeit $^9/_{10}$ dieser Kranken ihrem Schicksal überlassen.

Durch klare Darstellung und viele gute Abbildungen zeigt Calot, wie man für die Frühdiagnose der Coxitis tuberculosa, von welcher das endgültige Resultat der Behandlung abhängt, stellt, und welche anderen Affectionen differential-diagnostisch in Frage kommen.

Nach kurzem Hinweis auf die allgemeine Therapie (See- und Landluft, Überernährung etc.) betont C. die Wichtigkeit der rationellen und strengen Durchführung der lokalen Therapie: der Ruhe und der Immobilisation des Hüftgelenkes in Rückenlage. C. führt diese Ruhe und Immobilisation konsequent durch:

1. Dadurch, daß er für jedes an tub. Coxitis leidende Kind einen passenden, leicht transportablen Kasten mit Matratze machen läßt, in welchem die kleinen Patienten 1 $^1/_2$ bis 2 Jahre, die längste Zeit in frischer Luft am Meere zubringen und gleichzeitig extendiert werden.

2. Durch langdauernde Behandlung mit gutsitzenden fixierenden Gipsverbänden.

C. lehrt die Technik eines solchen Verbandes, wie man fehlerhafte Stellungen mit und ohne Narkose bessern und durch die Gipsverbände die Glieder in gebesserter Stellung erhalten kann.

Alles das ist ja nichts Neues, und man vermißt auch mancherlei. Viele werden auch mit der etwas brüsken Art der Ausführung der subcutanen Osteotomie und der Osteoclasis nicht einverstanden sein. Aber die Art, wie C. seinen französischen Kollegen die Behandlungsmethoden demonstriert, ist meisterhaft.

Die Punktion der Abscesse und des Hüftgelenkes, die Behandlung der Fisteln, die Resektion der Hüfte bei tuberkulöser Coxitis, welche eine schlechte, verstümmelnde Operation ist und die Tuberkulose nicht heilt, werden besprochen.

Die durch Coxitis bedingte Luxation behandelt C. mit Reposition, wie eine congenitale Luxation.

An Stelle des Gipsverbandes werden für spätere der Heilung nahe Stadien Celluloidapparate empfohlen und deren Herstellung demonstriert.

Im klinischen Teil wird die „Coxitis mit Verlängerung", „mit Abscеß", „mit Fistelbildung" in einzelnen Kapiteln abgehandelt, und dann folgt die „Coxitis mit Verkürzung". Unter letzterer die Adductionscontractur, die Pfannenwanderung, die Zerstörung des Kopfes und die pathologische Luxation zusammengefaßt. Von einer Unterscheidung zwischen scheinbarer und wirklicher Verkürzung findet man nichts.

Als Regel gilt, den Kranken nicht eher aufstehen zu lassen, als bis 6 oder 8 Monate nach dem völligen Verschwinden aller klinischen Symptome verstrichen sind. Der Arzt muß nach der Heilung mehrere Jahre die Haltung des Beines kontrollieren. An einer Ankylose in guter Stellung soll man nicht rühren, selbst wenn die Eltern die Mobilisation fordern, dagegen diejenigen in schlechter Stellung in solche in guter Stellung durch geeignete Maßnahmen umwandeln. Göbell-Kiel.

7.

Kehr, Bericht über 137 Gallensteinoperationen aus dem letzten Jahre unter gleichzeitiger Berücksichtigung der nicht operierten Fälle. München, J. F. Lehmanns Verlag, 1904, 315 Seiten. Preis Mk. 5.

K. erstattet Bericht über die vom 6. X. 02 bis 6. X. 03 von ihm untersuchten resp. behandelten Gallensteinkranken. Ihre Zahl beträgt 300, von denen nur 137 zur Operation gelangten. Die Indikationsstellung K.s ist die bekannte: Empyem der Gallenblase, chronische der Karlsbader Kur unzugängliche Cholecystitis, chronischer Ikterus, Folgezustände der Cholelithiasis wie Magenektasie, Carcinom etc. Die Mortalität beträgt im ganzen 3 Proz. Die nicht operierten Kranken wurden interner Behandlung zu Hause, in Sanatorien, Krankenhaus oder Badeorten unterzogen. Die interne Behandlung ist nach K. außerstande, wirkliche Heilung zu bringen, sie führt das Leiden nur in das latente Stadium über.

Eine Nachfrage über die Endresultate seiner letzten 500 Gallensteinoperationen hat ergeben, daß in 90 Proz. völlige Heilung eingetreten; in

2,5 Proz. sind Steine zurückgelassen, in 3 Proz. Hernien aufgetreten, in 5 Proz. haben sich Adhaesions- und Entzündungskoliken eingestellt.

K. bedient sich zur Narkose jetzt ständig des Roth-Drägerschen Sauerstoff-Chloroformapparates, dem er einen großen Anteil an seinen günstigen Resultaten zuschreibt. K. arbeitet sicherer Asepsis wegen stets nur mit einem Assistenten. Baum-Kiel.

Anzeigen literarischer Neuigkeiten, welche der Redaktion zugeschickt worden sind:

Nordiskt Medicinskt Arkiv, Kirurgie. 1904. Afd. I, häft 2.
Bergh, Symbolae ad morphographiam membri virilis. 3 Tafeln.
Törne, Studien über die bakteriellen Verhältnisse der Nasennebenhöhlen und über ihre Schutzmittel gegen Bakterien. (Schluß.)
Essen-Möller, Beitrag zur Kenntnis von der Hämatometra im Nebenhorn. 1 Tafel.
Ekehorn, Chirurgische Statistik aus dem Lazarett zu Sundsvall.

Revue de Chirurgie. No. 10. Octobre 1904.
Lejars et Ménétrier, Diverticules de l'appendice et appendicite diverticulaire (4 fig.).
Ghillini, Fracture de l'épiphyse inférieure du radius causée par la manivelle de mise en marche des moteurs d'automobile.
Delage et Massabiau, Les lipomes du sein et de la région mammaire.
F. Gross et G. Gross, Perforation de l'estomac par ulcère (Suite).
Delore, Cancer de la thyroide (Suite).
Mally et Richon, Contribution à l'étude des impotences fonctionnelles consécutives aux traumatismes articulaires (Suite) (5 fig.).
Balacesco et Cohn, L'oesophagotomie externe cervicale comme traitement des corps étrangers de l'oesophage (Suite).

Archives provinciales de Chirurgie. No. 10. Oct. 1904.
Delagénière, Nouveau traitement de l'épilepsie par la ligature du sinus longitudinal supérieur au-dessus du pressoir.
Monprofit, Les suites et les indications de l'omentopexie (opération de Talma) (3 tab.).
Reboul, Du traitement de certaines variétés d'anthrax par l'exstirpation.
De Rouville et Martin, Les ligatures artérielles dans le cancer inopérable de l'utérus (3 tabl.).

Revue Française de Médecine et de Chirurgie. No. 40—43, 44 46. 1904.
De Sapincourt, Du tétanos céphalique avec paralysie faciale.
Launoy, Le pancréas et le suc pancréatique, d'après les travaux récents.
Pousson, Sur un cas de néphrorrhagie. Cancer ou néphrite?
Chavasse et Mahu, De l'utilité et de la valeur thérapeutique de la ponction lombaire dans les complications endocrâniennes des otites.
Diel, De l'isthmectomie thyroidienne comme traitement du goître.
Belot, La radiothérapie du cancer cutané.
Béclère, Radiothérapie des tumeurs.

Fig. 1.

Fig. 2

Fig. 3.

Fig. 4.

Fig. 5.

Fig. 6.

Fig. 7



Fig. 8.

Fig. 9.

Fig. 11.



Fig. 10.

Fig. 13.

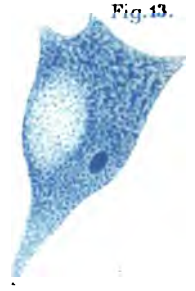

Fig. 12.

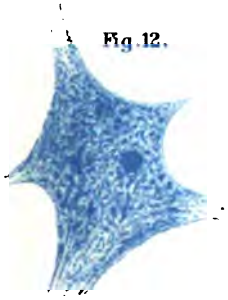

Fig. 17.

Fig. 14

Fig. 16.

Fig. 18.

Fig. 15.

Fig. 19.

Fig. 21.

Fig. 20.



Fig. e.

Fig. d.

Fig. b.

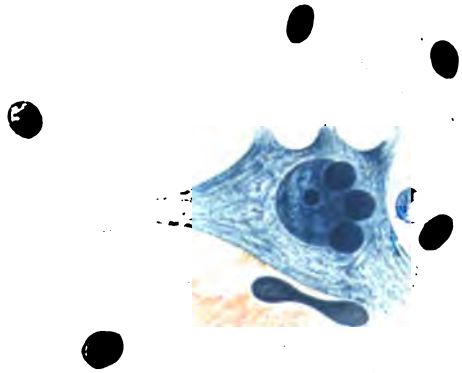

Fig. c.

Fig. a.

Broca, Ostéomalacie infantile. Genu valgum. Ostéopsathyrosis.
Gross, Gastrectomie et étranglement postopératoire.
Bérard et Leriche, Les sténoses tuberculeuses multiples de l'intestin grêle chez l'enfant.
Tririar, Traitement des furoncles et des anthrax par les injections sous-cutanées d'oxygène.
Bourgeois, Les fractures chez les épileptiques.

The St. Paul Medical Journal. No. 10. Oct. 1904. No. 11. Nov. 1904.
Stewart, Surgical treatment of Epithelioma of the lip.
Dennis, The indications for operation on enlarged cervical glands.
Colvin, Hypertrophy and inflammation of the male breast.

California State Journal of Medecine. No. 10. Oct. 1904.
Rixford, Inflammation of the appendices epiploicae.
Morton, Conservative treatment of acute appendicitis.

La Clinica chirurgica. No. 9. Sett. 1904.
Oberti, Studio anatomo-patologico di tumori da resti paradentari.
Fiori, Patologia sperimentale del rene. Legatura dell' uretere e suoi esiti.

Mancini, La Rachitide et le deformità da essa prodotte. Im Verlage von Ulrico Hoepli in Mailand erschienen. 300 Seiten Oktavformat mit zahlreichen Abbildungen.

Bulletin of the Johns Hopkins Hospital. Vol. XV. No. 163. Oct. 1904.
Flint, Notes on form of the cavity of the Knee-joint.
Gordinier, The report of a cas of acute myelogenous Leukaemia.

Baum-Kiel.

ENCYKLOPÄDIE

DER

GESAMTEN CHIRURGIE

Herausgegeben

von

Professor Dr. **Theodor Kocher**. in Bern

in Verbindung mit

Dr. de Quervain in La Chaux-de-Fonds

AMANN, München. ALSBERG, Hamburg. ANGERER, München. ANSCHÜTZ, Breslau. ARND, Bern. BAEHR, Hannover. BARDENHEUER, Köln. BARTH, Danzig. BAYER, Prag. von BECK, Karlsruhe. BERESOWSKY, Moskau. von BERGMANN, A., Riga. BIER, Greifswald. BLIESENER, Köln. BODE, Frankfurt. BRAUN, Heinrich, Leipzig. BRAUN, Göttingen. BRENTANO, Berlin. BREUER, Köln. BRUCK, Breslau. BUCHBINDER, Leipzig. BURKHARDT, Basel. DE CÉRENVILLE, Lausanne. COURVOISIER, Basel. DOLLINGER, Budapest. DUMONT, Bern. DÜHRSSEN, Berlin. EIKENBUSCH, Hamm. von EISELSBERG, Königsberg. ENDERLEN, Marburg. ENGLISCH, Wien. von FEDOROF, Moskau. FISCHER, Fritz, Strassburg. FRAENKEL, A., Wien. FRANCKE, P., Braunschweig. FREUND, jun., Strassburg. FRIEDRICH, Leipzig. GARRÉ, Rostock. GASSMANN, Bern. GERULANOS, Kiel. GIRARD, Bern. GOCHT, Merseburg. GOTTSTEIN, Breslau. GRAFF, Bonn. GRASER, Erlangen. HABARDT, Wien. HAEGLER, Basel. HAHN, Berlin. HAHN, Tübingen. HELFERICH, Kiel. HENLE, Breslau. HERMES, Berlin. HEYMANN, Berlin. HOFFA, Würzburg. HOFMEISTER, Tübingen. HOWALD, Bern. HÜBSCHER, Basel. HUGUENIN, Zürich. JADASSOHN, Bern. JOACHIMSTHAL, Berlin. JORDAN, Heidelberg. KADER, Krakau. KAPPELER, Konstanz. KOENIG, Berlin. KOEHLER, A., Berlin. KOERTE, Berlin. KOCHER, A., Bern. KOCHER, Th., Bern. KRAMER, Glogau. KRAUSE, Altona. KRUKENBERG, Liegnitz. von KRYGER, Erlangen. KÜMMEL, Breslau. KÜMMELL, Hamburg. LARDY, Genf. LAUENSTEIN, Hamburg. LEDDERHOSE, Strassburg. LENNANDER, Upsala. LEXER, Berlin. LINDT, Bern. LOEBKER, Bochum. LOSSEN, Heidelberg. LOTHEISSEN, Innsbruck. LUDLUOFF, Königsberg. MADELUNG, Strassburg. MARTIN, Greifswald. MARWEDEL, Heidelberg. MAYDL, Prag. MESSERER, München. von MIKULICZ, Breslau. von MUTACH, Bern. NEUMANN, Berlin. NIEHAUS, Bern. PAGEL, Berlin. PAGENSTECHER, Wiesbaden. PARTSCH, Breslau. PERTHES, Leipzig. PRUTZ, Königsberg. DE QUERVAIN, La Chaux-de-Fonds. REHN, Frankfurt. REINBACH, Breslau. RIEDINGER, Würzburg. RITSCHL, Freiburg i. B. ROCKWITZ, Kassel. ROUX, Lausanne. ROUSING, Kopenhagen. RYDYGIER, Lemberg. SACHS, Willy, Mülhausen. SALZWEDEL, Berlin. SCHEDE, Bonn. SCHLATTER, Zürich. SCHLOFFER, Prag. SCHMIDT, Heidelberg. SCHNITZLER, Wien. SCHUCHARDT, Stettin. SCHULTHESS, Zürich. SCHULZ, Hamburg. SICK, Kiel. SIEBENMANN, Basel. SIEGEL, Frankfurt. SONNENBURG, Berlin. SPRENGEL, Braunschweig. STEINTHAL, Stuttgart. STERN, Breslau. STOLPER, Breslau. STOOSS, Bern. von STUBENRAUCH, München. SUDECK, Hamburg. TAVEL, Bern. THIEM, Kottbus. TILLMANN, Greifswald. TRENDELENBURG, Leipzig. VUILLET, Lausanne. VULPIUS, Heidelberg. WALTHARDT, Bern. WANACH, St. Petersburg. WANITSCHEK, Prag. WILMS, Leipzig. von WINIWARTER, Lüttich. WOLFF, S., Berlin. WÖLFLER, Prag. WOLTERS, Bonn. ZIEGLER, München. ZINSSER, Köln. ZOEGE von MANTEUFFEL, Dorpat. ZUCKERKANDL, E., Wien.

LEIPZIG
VERLAG VON F. C. W. VOGEL
1902

Das Werk enthält 367 Abbildungen.

Der Preis beträgt für das kompl. Werk, 2 Bde. in gr. Lex. 8° geh. M. 80.—, geb. M. 85.—.

XXV.

Aus der II. chirurgischen Universitätsklinik in Wien
(Vorstand Prof. Hochenegg).

Über die bisherigen Dauerresultate nach Radiumbehandlung von Carcinomen.

Von

Dr. **Alfred Exner,**
Assistent der Klinik.

(Mit Tafel IV. V.)

Ich hatte bereits wiederholt Gelegenheit an verschiedenen Orten über meine Erfahrungen bei der Behandlung Carcinomkranker mit Radium zu berichten. Wenn ich nun abermals auf dieses Thema zurückkomme, so geschieht dies, weil sich unter meinen so behandelten Fällen nunmehr zwei befinden, die seit einem Jahr recidivfrei geblieben sind. In dem einen Fall handelte es sich um eine Frau mit einem kleinen Plattenepithelcarcinom in der Wangengegend, in dem anderen um eine Frau mit einem Carcinom der Mundhöhlenschleimhaut, die bereits von mehreren Chirurgen als inoperabel abgewiesen worden war. Auf die Krankengeschichten beider werde ich in Folgendem näher eingehen.

Die Beobachtung, daß Radiumstrahlen im stande sind, maligne Tumoren zu beeinflussen, machten bereits mehrere Autoren. Goldberg[1]) heilte zwei Fälle von Ulcus rodens. Macintyre[2]) und Scholz[3]) berichteten über Erfolge dieser Behandlung, während Apolant[4]) seine Erfahrungen über die Rückbildung von Mäusecarcinomen

1) Russisch. Archiv f. Chirurgie. 1903. Zitiert nach Zentralbl. f. Chirurgie 1903. Nr. 44.

2) British medic. journal. 1903. 12. XII.

3) Deutsche med. Wochenschr. 1904. S. 94.

4) Ebenda. 1904. Nr. 13.

mitteilte. Ich [1]) berichtete über meine Erfahrungen verschiedene Male, und Neisser, Pick und Weidenfeld erwähnten auf dem Dermatologenkongreß in Serajevo, daß sie nach Rediumbestrahlung eine günstige Beeinflussung von Carcinomen gesehen hätten.

Ähnliche Resultate sahen Lassar2) und andere nach der Bestrahlung von Hautcarcinomen. Diese günstigen Resultate der Radiumbestrahlung wurde von den meisten Autoren hervorgehoben, nur Plimmer[3]), der hauptsächlich Metastasen von Mammacarcinomen bestrahlte, sah keine deutliche Beeinflussung.

Über Erfolge bei Carcinomen, die längere Zeit nach der Radiumbehandlung andauerten, berichtete bisher nur Scholtz[4]), der bei zwei Fällen von Hautcarcinomen 3/4 Jahre nach Abschluß der Behandlung „keine Spur eines Recidivs in loco" sah. Ob an anderen Stellen Recidiv auftrat, geht aus seiner Mitteilung nicht hervor.

Daß Hautcarcinome nach Anwendung der verschiedenartigsten Behandlungsarten, ich nenne hier nur die Ätzungsmethoden, die Licht- und Strahlentherapie, zur Heilung gelangen, ist nichts Neues; und so dürfte denn auch die Tatsache, daß gerade Hautcarcinome durch Anwendung des Radiums heilbar sind, relativ wenig praktische Bedeutung haben. Ganz anders liegt jedoch die Frage bei den in die Tiefe wuchernden Carcinomen. Gelingt es uns in Fällen, die zur operativen Behandlung ungeeignet sind, sei es wegen der Ausdehnung der Neubildung, sei es wegen einer anderen Krankheit der Patienten durch Anwendung der Radiumstrahlen Heilung zu erzielen, so ist damit der Weg zu einer neuen Art der Bekämpfung der malignen Tumoren angebahnt. Seitdem ich die Wirkung der Radiumstrahlen auf Carcinome und Sarkome kennen lernte, und die Beobachtung machte, daß die Tiefenwirkung der Radiumstrahlen eine relativ geringe (circa 1,5 cm) ist, erschien es mir recht aussichtslos, inoperable Tumoren durch einfache Bestrahlnng mit Radium zur Heilung zu bringen. Viel hoffnungsvoller erschien dieses Beginnen, wenn man in Analogie mit dem Vorschlage von C. Beck[5]) den größten Teil des Tumors vor der Bestrahlung mit dem scharfen Löffel entfernt hat. Selbstverständlich kann diese Methode nur bei zugänglichen Geschwülsten in Anwendung kommen und bei solchen, wo eine Verletzung wichtiger Organe nicht

1) Sitzungsberichte der kaiserl. Akademie der Wissenschaften in Wien. 112. Bd. Abt. III. Wiener klin. Wochenschr. 1903. Nr. 27. 1904. Nr. 4, 7, 22.

2) Verh. der Deutschen Gesellschaft für Chirurgie. 1904.

3) Lancet. 1904. 16. April.

4) Deutsche med. Wochenschr. 1904. Nr. 25.

5) New-York medic. Journal. 1901. 16. November.

zu befürchten ist. Im Septemher 1903 hatte ich Gelegenheit, einen derartigen Fall zu beobachten und zu behandeln.

Frau M. R., 73 Jahre alt, hatte niemals eine ernstere Krankheit überstanden, bis sie vor ungefähr 3 Jahren einen erbsengroßen Knoten in der Schleimhaut der linken Wange bemerkte, der nach ihrer Angabe bis vor 4 Monaten stationär geblieben war. Seitdem begann er rasch zu wachsen, exulcerierte und soll vor ungefähr sechs Wochen (Mitte August 1903) an der Außenseite der linken Wange durchgebrochen sein. Im August 1903 suchte die Frau die Abteilung des Herrn Primarius O. Zuckerkandl auf, wo sie als inoperabel abgewiesen wurde. Für die Erlaubnis, diese Tatsache mitteilen zu dürfen bin ich dem Genannten zu Dank verpflichtet. Ungefähr um dieselbe Zeit wurde die Kranke auch in der Abteilung des Herrn Direktors Gersuny untersucht und wie ihre Angehörigen versichern als inoperabel abgewiesen. Anfang August 1903 wurde die Geschwulst in 2 Sitzungen mit Röntgenlicht bestrahlt, doch wurde angeblich kein Erfolg bemerkt. Meine Untersuchung ergab folgenden Befund: An der Außenseite der linken Wange, etwa 3 cm nach rückwärts von dem Mundwinkel sah man einen erbsengroßen Granulationspfropfen, die Haut um diesen war trichterförmig eingezogen und leicht gerötet. Ungefähr 1 cm nach vorn sah man eine bohnengroße, von einer Borke bedeckte Hautstelle, die, ebenso wie der erwähnte Granulationspfropfen, weich anzufühlen war. Im Munde palpierte man einen exulcerierten Tumor der linken Wangenschleimhaut, dessen Ränder hart waren und teilweise wallartig aufgeworfen erschienen. Diese Ulceration war über Guldenstück groß, der Grund derselben belegt. Die Geschwulst ging ohne scharfe Grenzen in das umgebende Gewebe über, nach oben entsandte sie einen Fortsatz, der auf die Schleimhaut des Processus alveolaris des Oberkiefers übergriff. Nach unten war der Tumor an den Unterkiefer leicht fixiert. Der früher erwähnte Granulationspfropfen stand mit der Geschwulst in Verbindung und entsprach ungefähr dem Centrum des Geschwüres. Vergrößerte Drüsen waren nicht zu tasten. Die mikroskopische Untersuchung eines Stückchens excidierten Tumors ließ ein Basalzellencarcinom erkennen.

Aus dem geschilderten Verhalten der Neubildung geht hervor, dass die Operation technisch noch ausführbar gewesen wäre. Dabei hätten, wollte man der Forderung radikal zu operieren entsprechen, kleine Teile des Ober- und Unterkiefers geopfert werden müssen, ferner wäre ein beträchtlicher Defekt der linken Wange entstanden, der ohne größere plastische Operation nicht zu decken gewesen wäre.

Da die Frau an einer mäßigen Bronchitis litt und außerdem ihr hohes Alter (73 Jahre) in Betracht kam, so mußte der eventuelle operative Eingriff als recht gefährlich bezeichnet werden. Die Erfahrung, daß derartige, an der Grenze der Operabilität stehende Fälle von Carcinom der Mundschleimhaut eine recht ungünstige Prognose inbezug auf Dauerheilung geben, und im speziellen Fall das heftige Widerstreben der Frau gegen die Operation waren andere Gründe, dieselbe zu unterlassen. Ende September 1903 hatte ich die Frau zum ersten Male gesehen und beschloß, einen therapeutischen Versuch mit Radiumstrahlen zu machen. Ich bestrahlte die Geschwulst fast täglich bis zum 29. Oktober, das Geschwür verkleinerte sich, die Ränder wurden flacher, kurz, es war eine deutliche Besserung nachweisbar. Ich griff nun energischer ein und entfernte die Tumormassen mit dem scharfen Löffel (am 29. Okt.). Dadurch entstand vor allem nach rückwärts eine zirka 2 cm tiefe Höhle, auch der Granulationspfropf an der Außenseite der Wange wurde excochleiert.

Auffallend war mir, daß sich an den vorderen Teilen des Geschwüres nur wenig Gewebe mit dem scharfen Löffel entfernen ließ; man hatte den Eindruck, an fibrösem Gewebe zu kratzen. Es waren dies auch die Stellen des Carcinoms, die am intensivsten mit Radium bestrahlt worden waren. Die Blutung ließ sich leicht durch Tamponade beherrschen. Vom 5. bis zum 17. November wurde die Wunde energisch von der Innen- und Außenseite bestrahlt und seitdem vollkommen sich selbst überlassen. Bereits kurze Zeit nachher zeigten sich frische Granulationen, doch dauerte die Heilung der Wunde bis Mitte April 1904. Damals sah man an der Innenfläche der linken Wange eine von zahlreichen Gefäßektasien durchzogene Narbe in der Schleimhaut, die sich auffallend derb anfühlte. Drüsenanschwellungen waren auch zu dieser Zeit nicht nachweisbar. Im Mai hatte ich Gelegenheit[1]), die Frau in der Gesellschaft der Ärzte geheilt vorzustellen.

Ein Jahr nach Beginn der Behandlung teilte mir, auf meine Anfrage, die Frau mit, daß ihr Befinden ein gutes sei und sich an der Narbe nichts geändert habe.

Herr Primarius Subbotic in Belgrad hatte auf meine Bitte die große Freundlichkeit, die Frau am 15. Okt. 1904 zu untersuchen und mir zu schreiben, daß nirgends ein Recidiv zu konstatieren sei. Auch die Lymphdrüsen sind nirgends vergrößert, so daß die Frau ein Jahr nach Beginn der Behandlung als geheilt zu betrachten ist.

1) Wiener klin. Wochenschr. 1904. Nr. 22.

Die Krankheitsgeschichte zeigt demnach, daß es gelingen kann, Carcinomfälle, die bereits als inoperabel abgewiesen wurden, zur Heilung zu bringen. Wenn auch ein Jahr ohne Recidiv verlaufen, als Dauerheilung noch nicht aufgefaßt werden kann, so wissen wir doch andererseits, daß gerade bei Mundcarcinomen das Recidiv schon kurze Zeit nach der Operation aufzutreten pflegt, respektive nachweisbar ist, und es besteht daher wenigstens eine begründete Hoffnung, den geschilderten Fall als dauernd geheilt zu betrachten. Bei der kombinierten Behandlungsart, die ich angewendet habe, möchte ch besonders großen Wert auf eine gründliche Auskratzung der Tumormassen legen, denn nur in dieser Weise scheint es mir bei der geringen Tiefenwirkung der Radiumstrahlen möglich zu sein, daß alle Carcinomreste genügend bestrahlt werden. Eine kurze Überlegung lehrt uns, daß es zum mindesten sehr unwahrscheinlich ist in die Tiefe greifende Carcinome ohne vorhergehende Auskratzung genügend bestrahlen zu können da ja in der Zeit, die nötig ist, die oberflächlichen Partien des Krebses zum Verschwinden zu bringen, die tieferen Partien des Neoplasmas ungestört weiter wuchern werden und niemals der Wirkung des Radiums zugänglich gemacht werden können, wie ich das bereits bei mehreren anderen Fällen beobachten konnte.

Man könnte mir den Einwand machen, daß die Radiumbehandlung gänzlich überflüssig war, daß es zufällig gelang mit dem scharfen Löffel das ganze Carcinom zu entfernen; dem gegenüber möchte ich darauf aufmerksam machen, daß bereits vor der Auskratzung nach der Behandlung mit Radium eine deutliche Besserung eingetreten war und daß bisher meines Wissens kein einziger Fall von Carcinom bekannt ist, der nach einer einfachen Auskratzung zur Heilung kam. Gegen diese Annahme spricht ferner die Beschaffenheit der Narbe, die auffallend derb die ganze Dicke der Wange durchsetzt und die ich nur als neugebildetes, derbes Bindegewebe auffassen muß. Auf die Entstehung dieses Bindegewebes nach Radiumbestrahlung werde ich im Folgenden noch zurückkommen.

Wir können also sagen, daß wir mit einer einfachen Auskratzung mit nachfolgender Bestrahlung in diesem Falle dasselbe geleistet haben, was wir vielleicht mit einer eingreifenden gefährlichen Operation erzielt hätten. Und das in einem Fall, der an der Grenze der technischen Operabilität stand. Wenn auch der Fall für eine derartige Behandlung besonders günstig war, so scheint mir doch die Methode beachtenswert zu sein für jene Fälle, bei welchen erstens die Operation kontraindiciert ist und die zweitens inbezug auf Aus-

dehnung und Sitz der Neubildung eine Behandlung in der geschilderten Art vertragen.

In dem zweiten Falle, über den ich berichten will, handelt es sich um eine 42jährige, sonst gesunde Frau, die seit ungefähr einem Jahre auf der rechten Wange eine kleine Geschwulst bemerkte. Vor mehreren Monaten ulcerierte der Tumor. Bei der Untersuchung fand man ungefähr in der Mitte der rechten Wange eine zirka Hellerstück große, flache Geschwulst, die von eingetrockneten Borken bedeckt war. Nach Entfernung dieser sah man ein kraterförmiges Geschwür mit wallartig aufgeworfenen Rändern. Der ganze Tumor fühlte sich hart an und war mit der Haut, der er angehört, gut verschieblich. Es wurde nun ein kleines Stückchen der Geschwulst excidiert. Die histologische Untersuchung ergab ein verhornendes Plattenepithelcarcinom. Nun wurde der Tumor in allen seinen Teilen mit den angrenzenden anscheinend gesunden Hautpartien eine halbe Stunde lang bestrahlt. Vierzehn Tage später sah man eine flache Ulceration, vom Tumor war nichts mehr nachweisbar. Neun Wochen nach der Bestrahlung war eine glatte, gut verschiebliche, wenig eingesunkene Narbe an der Stelle des Carcinoms zu sehen. Ein Jahr nachher sah ich die Kranke wieder, ein Recidiv war nicht aufgetreten.

Nach meinen bisherigen Erfahrungen über die Wirkung des Radiums auf Carcinome erscheint mir dieser Erfolg nicht auffallend. Doch glaube ich, daß die Methode gegenüber der Röntgenbestrahlung den Vorteil der bequemsten Dosierbarkeit voraus hat. Ferner ist die Radiumapplikation an vielen Körperstellen viel leichter anzuwenden, und so glaube ich, daß bei alten Leuten oder operationsscheuen Patienten die Bestrahlung von Hautcarcinomen mit Radium eine empfehlenswerte Methode ist.

Über die Art der Wirkung der Radiumstrahlen auf Carcinome habe ich meine bisherigen Erfahrungen bereits mitgeteilt. [1]) Ich untersuchte damals zahlreiche Metastasen eines Mammacarcinomes, die alle mit Radium gleich lange bestrahlt und in verschiedenen Intervallen excidiert worden waren.

Auf Tafel IV V sind die mikroskopischen Bilder aus den einzelnen Phasen der Rückbildung zu sehen. [2]) Wie aus den Zeichnungen hervorgeht, ist die auffallendste Tatsache die Neubildung von Bindegewebe bereits eine Woche nach der Bestrahlung. Diese Bindegewebsneubildung wird im weiteren Verlaufe immer auffallender und

1) Wiener klin. Wochenschr. 1904. Nr. 7.

2) Die Abbildungen stammen aus meiner früher zitierten Arbeit, wo sie infolge mangelhaften Druckes schlecht geworden sind.

ist das hervorstechendste Merkmal der Wirkung der Bestrahlung. Die Veränderung an den Carcinomzellen selbst (Vacuolenbildung) sind erst 14 Tage nach der Bestrahlung sichtbar. Verfolgt man den Verlauf, so kommt man zu der Vorstellung, daß durch das rasch wachsende Bindegewebe der Carcinomknoten in zahlreiche kleine Zellgruppen zersprengt wird, die immer weiter durch dazwischenwachsendes Bindegewebe zerteilt werden und schließlich zu Grunde gehen. Bedenkt man, daß sieben Tage nach der Bestrahlung an den Tumorzellen noch keine Degenerationszeichen wahrzunehmen sind, die Bindegewebsneubildung jedoch schon deutlich ausgesprochen ist, so kann man vermuten, daß durch das rasch wachsende Bindegewebe auch eine mechanische Schädigung der Carcinomzellen stattfindet, vielleicht nach Art eines Druckschwundes.

Nach dieser Vorstellung würde sich das bestrahlte Carcinomgewebe annähernd so verhalten wie transplantierte Organteile, die, ohne einer raschen Nekrose anheimzufallen, von dem umgebenden Gewebe durchwachsen werden und langsam zur Resorption kommen.

Eines läßt sich mit Sicherheit sagen, das physiologische Wachstumverhältnis zwischen Carcinomzellen einerseits und Bindegewebe andererseits ist gestört, so daß nunmehr die Proliferationsfähigkeit des Bindegewebes die des Carcinomes übertrifft. Ob die bestrahlten Carcinomzellen eine primäre Schädigung erleiden, die diese verminderte Wachstumsenergie verursacht, muß dahin gestellt bleiben.

Aus dem Gesagten geht hervor, daß nach der Bestrahlung von Carcinom mit Radium in demselben ähnliche Veränderungen vor sich gehen, wie sie vor allem Perthes[1]) nach Röntgenbestrahlung von Carcinomen beschrieben hat. Ähnliches sah Fittig[2]), Scholz[3]) und andere ebenfalls nach Röntgenbestrahlung. Nach Radiumbestrahlung ist die mächtige Bindegewebsneubildung neben den starken Blutungen in der ersten Zeit nach der Bestrahlung das Auffallendste.

Die starken Blutungen lassen daran denken, daß möglicherweise durch die Bestrahlung die Gefäße geschädigt werden und dadurch auch, wie dies Ribbert[4]) meint, sekundär eine Schädigung des Tumors entsteht. Diese Ansicht ließe sich durch zwei Tatsachen stützen. Erstens gelingt es durch Radiumbestrahlungen oberflächlich gelegene Feuermale zur Heilung zu bringen, wie dies Holzknecht

1) Langenbecks Archiv. 71. Bd.
2) Bruns' Beiträge. 1903. 37. Bd.
3) Archiv f. Dermat. u. Syphilis. 1902. 59. Bd.
4) Deutsche med. Wochenschr. 1904. Nr. 22.

zuerst gezeigt hat. Zweitens hat Obersteiner[1]) nach der Bestrahlung von Mäusen eine starke Verfettung der Gefäßendothelien im Zentralnervensystem gesehen, und Halkin[2]) sah bei Radiumdermatitis ebenfalls Gefäßveränderungen. Beide Erfahrungstatsachen weisen auf die Schädigung der Gefäße hin und lassen vermuten, daß hierin eine der Ursachen für die Rückbildung von Carcinomen nach Radiumbestrahlung zu suchen sei. Weitere Untersuchungen werden zeigen, ob diese Vermutung richtig ist und welche Rolle den Gefäßschädigungen bei dem Rückbildungsprozeß zufällt.

Die vor kurzem erschienene Arbeit Werners[3]) zeigt, daß intracutane Injektionen von mit Radium bestrahlten Lecithins die Erscheinungen einer Radiumdermatitis hervorrufen, und läßt uns dem Verständnis der merkwürdigen Radiumwirkungen näher kommen.

Zum Schlusse möchte ich noch Einiges über die von mir ausgeübte Technik der Bestrahlungen sagen. Bereits vor einem Jahre hat Holzknecht[4]) ein einfaches Instrumentarium angegeben, das es ermöglicht, mit kleinen Mengen Radium größere Flächen ziemlich gleichmäßig zu bestrahlen. Er hatte damals das fein zerriebene Radium mit Dammarlack gemischt und in dünner Schichte zwischen Hartgummi ausgebreitet. Es erwies sich nun, daß Hartgummi auch in dünner Schichte mehr Radiumstrahlen absorbiere als zu dünnstem Blech ausgewalztes Aluminium. Daher zog ich es vor, mir einen für ziemlich ebene Flächen berechneten Bestrahlungskörper in folgender Weise anfertigen zu lassen. Aus feinstem, gewalzenem Aluminiumblech wurde ein Körper hergestellt, der der Hälfte eines hohlen Würfels mit 1,5 cm Seitenlänge entspricht. Um das Radium am Boden dieses Gefäßes möglichst gleichmäßig zu verteilen, kann ich Folgendes empfehlen. Das Radiumbromid wird zerrieben und dann mit ungefähr 1,5 ccm Xylol, dem 2 Tropfen Dammarlack beigesetzt werden, aufgenommen. Füllt man diese Mischung in das Aluminiumgefäß und rührt dann mit einem feinen Glasstab kräftig um, so fällt der Radiumstaub ziemlich gleichmäßig zu Boden, jedenfalls viel gleichmäßiger, als dies zu erreichen ist, wenn das Radium direkt in Dammarlack gebracht wird. Läßt man nun das Xylol verdunsten, so bildet sich am Boden des Gefäßes eine dünne Schichte von Radium, die durch den Dammarlack als Klebemittel, am Boden festgehalten wird. Um das Radium vor Feuchtigkeit sicher zu schützen, empfiehlt es sich, noch mehrmals

1) Wiener klin. Wochenschr. Nr. 40. 1904.
2) Archiv f. Dermatol. u. Syphilis. 1903. 65. Bd.
3) Zentralbl. f. Chirurgie. 1904. Nr. 43.
4) Verhandlungen des Kongresses für Dermatologie. Serajevo 1903.

einige Tropfen Dammarlackes in das Gefäß zu bringen, bis eine etwa 2 mm hohe, feste Lackschichte entstanden ist. Erst dann wird ein in das Gefäß gut passender Hartgummikörper eingekittet, der dem dünnwandigen Aluminiumgefäße Halt gibt und ein sorgloses Hantieren gestattet. Durch Belichtung von photographischen Platten kann man sich nun, oder in einem früheren Stadium der Herstellung, überzeugen, ob das Radium gleichmäßig verteilt ist; wenn dies nicht der Fall ist, kann man die ganze Procedur leicht bis zum Gelingen wiederholen. Ich besitze einen derartigen Bestrahlungskörper, in welchem sich 60 Milligramm Radiumbromid befinden. Eine Bestrahlungsdauer von 20 Minuten erzeugt auf gesunder Haut eben eine Reaktion dritten Grades. Ein zweiter Bestrahlungskörper, conischer Form, enthält 50 Milligramm Radiumbromid und dient zur Behandlung von Höhlen oder Kanälen. Legt man den quadratischen Bestrahlungskörper auf einen Reagenskörper des Holzknechtschen Chromoradiometers, so wird dieser in 4 Stunden bis zu 12 H gefärbt. Eine Messung der Strahlungsintensität mit diesem Instrument ist zu Vergleichszwecken zu empfehlen, da ja, wie ich aus eigener Erfahrung weiß, verschiedene Individuen etwas verschieden stark auf die gleiche Dosis reagieren, ein Umstand, der natürlich bei der Behandlung von Neoplasmen nicht so sehr in die Wagschale fällt, wie bei Bestrahlungen zu anderen Zwecken.

Erklärung der Abbildungen auf Tafel IV. V.

Man sieht in den tiefen Partien der Cutis (Fig. 1) bei schwächerer Vergrößerung zwischen den Bindegewebsbündeln zahlreiche Zellnester, die bei stärkerer Vergrößerung die drüsenähnliche Anordnung an vielen Stellen deutlich erkennen lassen. Wie ja aus der Abbildung (stärkere Vergrößerung Fig. 2) zu erkennen ist, handelt es sich um eine gut charakterisierte Metastase eines Adenocarcinoms der Mamma in der Cutis. Zwischen den Zellverbänden isr das charakteristische, geschwollene Bindegewebe zu erkennen. Die Epidermis über dieser Stelle ist von normalem Epithel bekleidet. Die abgebildete Stelle entspricht näherungsweise dem Zentrum des Knotens. An der Peripherie desselben finden sich zerstreut ebenfalls einzelne Nester von Carcinomzellen.

In einer Metastase, die eine Woche nach der Bestrahlung exzidiert worden war, sieht man Nekrose der Epidermis an der bestrahlten Stelle (Fig. 3 und 4). Bei der Bestrahlung der Cutis fällt es auf, daß zahlreiche kleine Blutungen stattgefunden haben. In der Mitte der bestrahlten Partie liegt in den tiefen Schichten der Cutis der Carcinomherd, in welchem ebenfalls Blutungen zu sehen sind. Gegenüber dem nicht bestrahlten Carcinom ist es auffallend, daß die einzelnen Zellverbände nicht so nahe aneinander liegen, sondern durch kernreiches, junges Bindegewebe getrennt sind. Die Struktur der Carcinomzellen ist scheinbar nicht verändert.

In Präparaten, die von einem vor drei Wochen bestrahlten Knoten stammen (Fig. 5 und 6), bestehen die einzelnen, ziemlich spärlichen Zellnester für gewöhnlich aus 3—6 Carcinomzellen, die teilweise Vakuolenbildung zeigen. Zum Teil liegen die Carcinomzellen auch einzeln und sind wie die Zellnester von reichlichem, neugebildetem, kernreichem Bindegewebe umgeben. Am Rande der nekrotischen Epidermis beginnt die Neubildung der Epithelzellen. Die Blutungen in der Cutis sind gering. Auffallend ist das Vorkommen von zahlreichen, mächtig entwickelten Schweißdrüsen, so daß an eine Hypertrophie derselben gedacht werden könnte.

Fünf Wochen nach der Bestrahlung (Fig. 7 und 8) ist die Neubildung des oberflächlichen Epithels bedeutend vorgeschritten, in den tieferen Schichten der Cutis liegen, umgeben von ziemlich kernreichem Bindegewebe, einzelne zerstreute, große Zellen, die als Carcinomzellen kaum mehr zu erkennen sind. Ihre Kerne sind gequollen und nicht scharf konturiert. Das Protoplasma ist spärlich, fein granuliert und unscharf begrenzt.

Betrachtet man jene Stellen des Präparates, die nicht mehr der maximalen Wirkung der Radiumstrahlen ausgesetzt waren, also jene Stellen, die unterhalb der unveränderten Epidermis liegen, so sieht man noch einzelne Zellen, die als Tumorzellen zu erkennen sind (Fig. 8), doch liegen diese Zellen allein umgeben von neugebildetem Bindegewebe. Krebszapfen sind nicht zu sehen.

XXVI.

Aus der chirurgischen Abteilung des allgemeinen Krankenhauses St. Georg Hamburg (Oberarzt Dr. Wiesinger).

Heilungsresultate bei Peritonitis diffusa im Anschlufs an acut in die Bauchhöhle perforiertes Magen- oder Duodenalulcus.

Von

Dr. **Paul Bonheim.**

Wenn man sich ein klares und wahrheitsgetreues Bild von dem Verlauf irgend einer Krankheit machen will, dann tut man gut, großen Sammelstatiken nicht all zuviel Wert beizulegen. Denn das Zusammentragen der vielen Einzelbeobachtungen in der Literatur ergiebt im allgemeinen eine viel zu günstige Statistik, weil naturgemäß sehr viel öfter günstige Einzelbeobachtungen in Vereinen und Zeitschriften mitgeteilt werden, als ungünstige. Viel wertvoller ist es, eine große Beobachtungsreihe in einer großen Klinik zu studieren.

Die neueren Arbeiten über die Chirurgie des Magens drehen sich hauptsächlich um die Frage, ob man ein uncompliciertes Ulcus ventriculi operativ angreifen soll, oder nicht. Die Behandlung des acut perforierten Ulcus ventriculi oder duodeni wird gewöhnlich mit wenigen Worten als zu ungünstig abgetan. Krause erwähnt in seiner Arbeit über Magenchirurgie nur 2 Fälle, von denen der eine günstig, der andere ungünstig verlief. Riedel hat 8 Fälle von Perforationsperitonitis gesehen, von denen er 5 nicht mehr operiert hat, während die drei von ihm operierten alle ungünstig verliefen. Er sagt: „Kranken mit Perforationsperitonitis kann nur noch ein günstiger Zufall nützen; ich habe keinem der drei von mir operierten etwas genützt". Er meint, der Theorie nach hätten alle Krankheiten mit Perforationsperitonitis operiert werden müssen, in praxi wären sie wohl an keinem Ort operiert. Die Ablehnung der Operation motiviert Riedel damit, daß er sagt, er vermeide gern derartig riskante Operationen,

weil der etwaige ungünstige Ausgang stets dem Eingriffe als solchem zur Last gelegt würde und weil man durch den Verlust eines desolaten Falles zahlreiche gute Fälle zurückschrecke, sodaß auch diese später zu Grunde gehen. Auch solche Statistiken geben uns keinen zuverlässigen Aufschluß über die wirkliche Heilungsmöglichkeit des perforierten Ulcus. Ein einwandfreies Ergebnis bekommt man nur, wenn alle Fälle, bei denen die Diagnose gestellt wird, auch zur Operation kommen. Nur so kann man mit Sicherheit sagen, in wie viel Prozent noch durch Operation geholfen werden kann. Wir haben auf der chir. Abt. unseres Krankenhauses seit Jahren sämtliche Fälle von Ulcus ventriculi und duodeni perforatum ausnahmslos operiert, zumal wir gesehen haben, daß scheinbar hoffnungslose Fälle noch tagelang nach der Perforation zur Heilung gebracht werden können. Auf diese Weise kann unsere sich auf eine stattliche Reihe von Fällen erstreckende Statistik einen Anspruch auf Vollständigkeit machen.

Die erste glückliche Laparotomie bei Ulcus ventriculi perforatum ist im Jahre 1892 von Heussner in Barmen ausgeführt. Mikulicz hat in seiner Statistik 103 Fälle zusammengestellt, von denen 70 starben und 33 geheilt wurden. Brunner hat fast 600 Fälle aus der Gesamtliteratur gesammelt, von denen im ganzen ca. 1/3 geheilt wurden.

Ich möchte nun alle diejenigen Fälle mitteilen, die bei uns seit dem Jahre 1889 beobachtet und sämtlich operiert wurden. Um nicht die Leser allzusehr zu ermüden, werde ich mir erlauben, nur das Wichtigste aus den Krankengeschichten mitzuteilen. Fortgelassen werden alle diejenigen Fälle, bei denen es sich nicht um eine Perforation in die freie Bauchhöhle, sondern um Abkapselungen und Bildung von subphrenischen Abscessen handelt, die ja im allgemeinen eine wesentlich bessere Prognose bieten. Chronologisch geordnet haben wir seit dem Jahre 1899 folgende Fälle beobachtet:

Fall I. A. K., Arbeiter, 19 Jahre alt. Anfgenommen 19. April 1899.

Anamnese: Früher stets gesund. Am 28. April aß P. noch mit bestem Appetit. Am 29. April mittags 12 Uhr schmeckte ihm das Essen nicht recht. Er aß nur etwas Brot. Nach circa 10 Minuten traten auf der Straße plötzlich furchtbare, krampfartige Schmerzen im ganzen Leibe auf, die nicht wieder aufhörten. Nach 1/2 Stunde Erbrechen. Abends Aufnahme ins Krankenhaus.

Status: Kräftiger Mann. Windet sich vor Schmerzen. Bauchdecken bretthart gespannt. Abdomen diffus druckempfindlich. Die Schmerzen werden als gleichmäßig, diffus über den ganzen Leib verbreitet, bohrend, am stärksten aber im Epigastrium, angegeben. Puls gut, gespannt ca. 90. Atmung ruhig. Brustorgane ohne Befund.

Mehrmals Erbrechen von schleimig-galliger Beschaffenheit.

Diagnose: Ulcus ventriculi perforatum. Peritonitis diffusa.

8 Uhr abends in Chloroformnarkose Laparotomie.

Operation: Schnitt in der Medianlinie. Nach Eröffnung des Peritoneum quillt eine trübe Flüssigkeit unter starkem Druck hervor. Eiter im kleinen Becken. Peritoneum parietale und viscerale gleichmäßig stark gerötet. Darmschlingen meteoristisch aufgetrieben. An der Vorderwand des collabierten Magens nahe der kleinen Curvatur, ca. 3 Querfinger vom Pylorus entfernt ein scharfes, rundes, linsengroßes Loch, durch das man in den Magen kommt. Mageninhalt quillt nicht hervor. Das Loch wird sero-serös mit querverlaufenden Seidennähten in 3 Etagen übereinander vernäht. Bauchhöhle wird ausgetupft. Etagenbauchdeckennaht.

Verlauf: P. bekommt ausschließlich Kochsalzinfusionen. Bis zum 3. Mai unter täglich 2 Liter Kochsalzinfusionen Wohlbefinden. Guter Puls. Am 3. Mai abends kolikartige Schmerzen. Am 4. Mai dauernd Erbrechen grünlicher Flüssigkeit. Da am 5. Mai immer noch andauernd Erbrechen vorhanden ist und Schmerzen im Leibe bestehen, wird beschlossen, wegen Ileus nochmals zu laparotomieren.

In Narkose nochmals Operation: Schnitt neben der ersten Wunde. Darmschlingen meteoristisch aufgetrieben. An der Mitte der ersten Bauchwunde ist eine Darmschlinge verklebt und abgeknickt.

Der absteigende Teil ist leer. Nach Lösung der Verklebung wird der ganze Darm, der sich hierbei gleichmässig füllt, abgesucht. Sonst keine Abknickung gefunden. Bauchnaht.

Verlauf: Bis zum 17. Mai ausschließlich Kochsalzinfusionen. Dann Milchdiät. Am 22. Mai sind beide Wunden geheilt. Pat. steht auf. Am 29. Mai wird er in vorzüglichem Allgemeinzustande geheilt entlassen.

Es ist also bei einem bis dahin völlig gesunden Manne plötzlich auf der Straße die Perforation eingetreten. Genau 8 Stunden nach Eintritt der Perforation Operation in gutem Allgemeinzustande. Deutliche allgemeine Peritonitis. Das Ulcus saß an der Vorderwand des Magens dicht an der kleinen Curvatur in der Nähe des Pylorus. Das Loch konnte leicht vernäht werden. Reinigung der Bauchhöhle. Kochsalzinfusionen. Nach 6 Tagen mußte nochmals wegen Verklebungsileus laparotomiert werden. Nochmals Behandlung mit Kochsalzinfusionen. Bauchwunden heilten per primam. Tamponade wurde nicht angewendet. In gutem Allgemeinzustande geheilt entlassen.

Fall II. F. Sch., Elektrotechniker, 35 Jahre alt. Aufgenommen am 13. September 1900.

Anamnese: Seit 1 1/2 Jahren in regelmäßigen 1/4—1/2 jährigen Intervallen auftretende heftige, kolikartige Schmerzen in der Magen- und linken Unterbauchgegend, ohne Erbrechen. Die Beschwerden wurden für Bleikolik gehalten. Am 21. September abends erkrankte er plötzlich mit sehr heftigen Schmerzen im ganzen Leibe und starkem Erbrechen, nachdem er sich die Tage vorher ganz wohl gefühlt hatte. Seither sind Stuhl und Winde ausgeblieben, der Leib aufgetrieben. Erbrechen soll grünlich ausgesehen haben.

Status: 23. September: Schlecht genährter Mann. Facies abdominalis. Tiefliegende Augen, eingesunkene Wangen, kalte Extremitäten. Temp. 38,5. Puls 140, klein, weich. Oberflächliche Atmung.

Brustorgane normal.

Abdomen: stark aufgetrieben, besonders in den unteren Partien. Dämpfung in den abhängigen Partien. Undeutliche Fluctation. Keine besondere Druckempfindlichkeit. Leberdämpfung reicht bis zum Rippenbogen.

Öfters Erbrechen dunkelgrüner wässrig-schleimiger Massen von fadem, jedenfalls nicht fäkulentem Geruch. Stuhl und Flatus fehlen.

Sofort Kochsalzinfusion und Kampher.

Operation in Chloroform-Äthernarkose: Längsschnitt in der Linea alba zwischen Nabel und Symphyse bis handbreit oberhalb derselben. Nach Öffnung des Peritoneum entleert sich eine große Menge gelber, äußerst übel (fäkulent) riechender Flüssigkeit die überall im Leibe vorhanden ist. In der Wunde kommen mit fibrinösen Belägen versehene Darmschlingen zu Tage. Die Untersuchung der Därme und des Magens ergiebt keine Ursache für die Peritonitis. Tamponade. Unter zunehmendem Collaps tritt unter allen möglichen Excitantien abends Exitus letalis ein.

Die Sektion ergiebt: Im Duodenum nahe der Pylorusgrenze ein perforiertes, 1 cm im Durchschnitt messendes, flaches Geschwür mit erhabenen Rändern. In der Nähe dieses Geschwürs eine Narbe. Sonst nichts Abnormes.

Es handelt sich in diesem Falle also um ein perforiertes Duodenalgeschwür. Der Patient kam erst 48 Stunden nach der Perforation in schwer collabiertem Zustande ins Krankenhaus, sodaß er sofort stark excitiert werden mußte. Die Operation zeigte eine sehr weit vorgeschrittene allgemeine jauchige Peritonitis. Die Perforation wurde bei der Operation nicht gefunden. Allerdings wurde bei dem miserablen Allgemeinzustande nicht lange gesucht. Kurz nach der Operation Exitus letalis. Erst die Sektion zeigte die Perforation eines Duodenalgeschwürs. Daneben zeigte sich eine alte Ulkusnarbe im Duodenum.

Fall III. C. W. H. B., 57 Jahre alt, Maler. Aufgenommen 22 Januar 1901.

Anamnese: Seit 5 Jahren kolikartige Schmerzen in der Magengegend mit Erbrechen, die als Bleikolik angesehen wurden. Schmerzen in letzter Zeit schlimmer. Gestern abend als er sich einen Stiefel auszog, fühlte er plötzlich einen äußerst heftigen Schmerz im ganzen Leib, der immer unerträglicher wurde. Keine bestimmte Lokalisation.

Status praesens: Abgemagerter Mann mit ängstlichem Gesichtsausdruck, oberflächlicher Atmung, die beschleunigt ist, rein thorakal. Temperatur 38.7, Puls 160, klein.

Kein Bleisaum, aber Ulcerationen am Zahnfleisch. Brustorgane ohne Besonderheit.

Abdomen bretthart gespannt, überall druckempfindlich, besonders im Epigastrium. Keine Dämpfung.

Da Patient früher an Bleikolik gelitten haben will, wäre es möglich, daß der jetzige Zustand wieder als Bleikolik gedeutet werden könnte. Der Allgemeineindruck spricht aber so sehr für Perforationsperitonitis, daß sofort zur Laparotomie geschritten wird.

Operation: Zuerst ein kleiner Schnitt. Es entleert sich massenhaft Eiter. Nun wird der Bauch breit eröffnet. Darmschlingen überall mit dicken Fibringerinnseln besetzt. Eine Perforation wurde weder an der Vorderwand des Magens, noch an der Rückwand, noch am Dünndarm gefunden. Coecum normal. Nach ausgiebiger Reinigung des Bauchraumes mittels großer Kochsalzmengen wurde die Leber emporgezogen, und nun sah man die Perforation, die unterhalb der Leber ganz in der Tiefe am Pylorus lag. Verschluß des Loches gelingt schlecht, da die Nähte in dem starren Gewebe ausreißen. Ein Stück Netz wird auf das Loch gelegt und fixiert. Drainage des Bauches, Bauchnaht.

Verlauf: Anfänglich noch Erbrechen, das aber am 3. Tage aufhört. Leib weich. Stuhl und Winde gehen ab. Patient beginnt zu husten und frequent zu atmen und geht am 5. Tage unter den Zeichen einer Pneumonie ein.

Sektionsbefund: Lungen zeigen starkes Ödem beider Unterlappen.

Bauch: reichlich Eiter zwischen den meteoristisch aufgetriebenen Därmen. Magenschleimhaut zeigt keine Ulcerationen, dagegen am Anfangsteile des Duodenum finden sich neben einer kleinen Schleimhautausbuchtung 2 circa 5 Pfennigstück große Geschwüre mit glatten Rändern. Im Grunde des einen Geschwüres ist eine erbsengroße Perforationsöffnung vorhanden, die durch Netz geschlossen ist. Sonst nichts Besonderes.

Es sind also bei einem Manne, der schon längere Zeit an Ulcussymptomen unbestimmter Art gelitten hat, plötzlich im Anschluß an eine körperliche Anstrengung Perforationserscheinungen aufgetreten. Es handelte sich um ein perforiertes Duodenalgeschwür. Der Patient kam nach ca. 12 Stunden in leidlichem Ernährungszustande zur Operation, durch die jedoch die allgemeine eitrige Peritonitis nicht beseitigt werden konnte, sodaß er am 5. Tage starb.

Fall IV. J. T., 41 Jahre alt, Arbeiter. Aufgenommen 1. Februar 1901.

Anamnese: Seit einem Jahre öfters Magenschmerzen und Erbrechen von kaffeesatzartigen Massen. Am 30. Januar erkrankte er plötzlich an äußerst heftigen Magenschmerzen und Erbrechen. Seither keine Winde, kein Stuhl mehr. Er kommt am 1. Eebruar auf die innere Abteilung und wird sofort zur chirurgischen Abteilung verlegt.

Status: Schlecht genährter Mann. Schwerkranker Eindruck. Kalte Extremitäten, trockene Zunge, matte Stimme. Puls beschleunigt, Atmung frequent.

Abdomen in toto aufgetrieben, Bauchdecken gespannt, kaum druckempfindlich. In den abhängigen Partien deutliche Dämpfung. Leberdämpfung fehlt.

In Narkose Laparotomie. Schnitt in der Mitte. Darmschlingen stark aufgetrieben, mit fibrinösen Beschlägen versehen.

Im kleinen Becken eine große Menge subseröser Flüssigkeit. Zwischen Leber und Rippenbogen zischt Luft hervor. Unter großen Schwierigkeiten, erst nach Anlegung eines Querschnitts gelingt es, den vollkommen nach rechts verbogenen, an der Vorderfläche mit Fibrinschwarten bedeckten Magen hervorzuziehen. Nach langem Suchen findet sich an der Vorderseite nahe der kleinen Curvatur ein pfennigstückgroßes Loch, aus dem Mageninhalt hervorquillt. Das die Perforationsöffnung umgebende starre Gewebe macht es nötig, das Ulcus von allen Seiten mit gesunder Serosa zu übernähen. Mikulicz-Tampon. Auswaschen der Bauchhöhle, Naht.

Verlauf: Von der Bauchhöhle aus entwickelt sich eine schwere Phlegmone, die trotz Incisionen rasch fortschreitet. Nach 6 Tagen erfolgt der Tod an Colisepsis.

Die Sektion ergibt: Schwere Bauchdeckenphlegmone. Allgemeine eitrige Peritonitis. Magen: Schleimhaut gewulstet, zeigt zahlreiche Hämorrhagien. An der vorderen Wand dicht am Pylorus ein markstückgroßes Geschwür. Ränder sind wallartig erhaben und fallen steil ab. Im Grunde die Perforation, welche durch Etagennähte verschlossen ist. Am Pylorus eine alte Narbe. Ausserdem schlaffe Pneumonie in beiden Unterlappen, Soor im Oesophagus.

Es ist also bei dem schon seit einem Jahr an Ulcussymptomen leidenden Manne ohne besondere Veranlassung eine Perforation eingetreten. Nach 24 Stunden bei dem schon stark heruntergekommenen Manne Laparotomie. Der Patient starb, weil die Peritonitis andauerte und durch den peritonischen Eiter eine zur Phlegmone führende Infektion der Bauchdecken zustande gekommen war. Das Ulcus saß dicht am Pylorus an der vorderen Wand. Es ließ sich nur durch Herbeiziehen der benachbarten Serosapartien schließen. Die Naht hatte gehalten.

Fall V. M., 55 Jahre alt, Arbeiter. Aufgenommen am 17. April 1901.

Anamnese: Patient hat früher schon Blut gebrochen. Vor 4 Tagen bekam er plötzlich Schmerzen im Unterleib. Er wurde sehr matt, Leib aufgetrieben. Stets Aufstoßen, kein Stuhl.

Status: Schwer collabierter Mann. Bauch trommelartig aufgetrieben und druckempfindlich. Leberdämpfung fehlt, Erbrechen und Aufstoßen.

Diagnose: Perforation eines Ulcus ventriculi, Peritonitis pur. diff.

Operation: Bauchschnitt. Därme stark aufgetrieben, mit dicken Fibrinschwarten besetzt, dicker Eiter im Leibe. An der kleinen Curvatur, dicht an der Candia eine Perforationsöffnung, die sich nicht hervorziehen läßt. Kann nur unter Leitung des Fingers genäht werden. Nach Ausspülung des Bauches Naht der Bauchdecken.

Kurz nach der Operation Exitus letalis. Sektion bestätigt den Befund.

Es handelt sich um eine 4 Tage alte Perforation. Der Patient war bereits hochgradig heruntergekommen. Die Kräfte waren so gering, daß er die Operation nur um einige Stunden überleben konnte.

Fall VI. D., Steuermann, 36 Jahre alt. Aufgenommen am 19. Mai 1901. (Von Dr. Wiesinger im ärztlichen Verein zu Hamburg vorgestellt und in der deutschen medic. Wochenschrift 1902 mitgeteilt.)

Der 36jährige Mann hatte seit 3½ Jahren an Magenbeschwerden, Magenschmerzen, Erbrechen (aber ohne Blut) gelitten. Am 15. Mai Mittags erkrankte er plötzlich mit heftigen Schmerzen im Epigastrium. Die Schmerzen waren so heftig, daß er unter Übelkeiten und Erbrechen zusammenbrach, und verbreiteten sich schnell über den ganzen Leib. Stuhl und Winde sistierten. Drei Tage wurde er zu Hause mit Opium behandelt, während Schmerzen und Auftreibungen im Leibe zunahmen. Am 19. Mai, also volle vier Tage nach Beginn des Leidens, wurde er in sehr elendem Zustande, er war benommen und delirierte, in das Krankenhaus aufgenommen, und da eine Perforationperitonitis angenommen werden mußte, sofort operiert. Der Schnitt verlief am Außenrand des rechten Musculus rectus vom Rippenbogen bis in die Gegend des Ligamentum Pouparti. Nach Durchtrennung des Peritoneums stürzte eine Menge bräunlicher, übelriechender Jauche, untermischt mit Fibrinmassen, hervor, mit welcher sich der Leib bis ins kleine Becken erfüllt zeigte. Die Därme von dieser Jauche umspült, mit Fibringüssen belegt, stark injiziert. Besonders massenhaft ist dies Sekret zwischen Leber und Zwerchfell, sodaß es mit den Händen ausgeschöpft werden muß. Der linke Leberlappen ist nach rechts heruntergedrängt, das Ligamentum suspensorium hepatis stark gedehnt. Nachdem nun mit mehreren Litern physiologischer Kochsalzlösung von 40° Temperatur die Bauchhöhle ausgespült ist, wird die Perforationsstelle gesucht. Sie findet sich an der kleinen Kurvatur des Magens, zwischen Pylorus und Cardia, von etwa Bohnengröße. Der Versuch, dieselbe in der gewöhnlichen Weise zu übernähen, gelingt nicht, da die Umgebung und die Ränder der Perforation völlig brüchig sind und daher die Nähte durchschneiden. Die Magenwand fühlt sich in der Umgebung etwa in der Größe eines Talers hart und unnachgiebig an, offenbar der Ausbreitung des Ulcus entsprechend. Der Schluß der Perforation gelingt erst, indem die gesunden Magenwände von weiterher über der Perforation zusammengenäht werden. Da dieser Versuch nicht ganz sicher zu sein schien, hielten wir es für nötig, auf denselben einen Mikuliczschen Tampon zu legen und denselben zur Bauchwunde herauszuleiten. Die Bauchwunde wurde dann in der üblichen Weise geschlossen. Durch Kochsalzinfusionen wurde der Kräftezustand zu erhalten versucht. Der Verlauf war zunächst ein günstiger, die peritonitischen Erscheinungen nahmen ab, der Leib wurde weniger schmerzhaft, auch einige Flatus gingen ab. Doch schon am zweiten Tage nach der Operation begann unter leicht fieberhafter Erhebung sich die Bauchwunde zu röten und stinkender Eiter durch die Nähte durchzusickern. Es war eine Infektion der Bauchwunde durch den Bauchinhalt entstanden, eine sogenannte Coliphlegmone, wie wir sie nach Bauchoperationen mit infektösem Inhalt öfters sehen.

Am 25. Mai waren wir gezwungen, alle Nähte zu entfernen, zwischen der weitklaffenden Wunde (25—15 cm) lagen die eitrig belegten Därme, untereinander und mit den Wundrändern verklebt, frei zu Tage.

Die große Wunde wird trocken verbunden und mit Heftpflasterstreifen so gut wie möglich geschützt. Das Befinden war dabei ein ganz befriedi-

gendes. Die peritonitischen Erscheinungen waren zurückgegangen. Nahrungsbedürfnis stellte sich ein. Kurz, der Zustand hatte ein günstigeres Aussehen gewonnen. Der Tampon, der auf dem Magen lag, konnte in den nächsten Tagen entfernt werden. Die vorliegenden Darmschlingen reinigten sich, bedeckten sich mit Granulationen. Schon war mehrmals Stuhl erfolgt. Beschwerden von seiten des Ulcus und der Perforation waren nicht aufgetreten, da erfolgte am 6. Juni beim Stuhlgang, offenbar durch Pressen hervorgerufen, ein Vorfall der Därme aus der Wunde, mehrere große Darmschlingen hatten sich gelöst und waren vorgefallen. Dieser Prolaps wird sofort unter Narkose wieder reponiert, die Wunde durch vier Hagedornsche Platten zusammengezogen.

Drei Tage später stellten sich Ileuserscheinungen ein mit Erbrechen, Sistierung von Stuhl und Winden. Auftreibung des Leibes. Die in der Wunde vorliegenden Därme sind enorm aufgetrieben und werden, um zunächst Luft zu schaffen, punktiert. Es entleeren sich massenhaft Gase durch die Punktionsöffnung und beim Zusammenfallen der Därme entleert sich aus dem oberen Wundwinkel etwa ein Liter stinkenden Eiters aus der Tiefe des Leibes. Nach Eröffnung dieses großen intraabdominellen Abszesses welcher tamponiert wird, sind die Ileuserscheinungen verschwunden.

Inzwischen entwickelte sich, langsam steigend, eine Dämpfung rechts hinten unten am Thorax. Es wurde ein subphrenischer Abszeß vermutet, doch fiel die Punktion zunächst negativ aus. Am 23. Juni hustete der Patient etwa 1/4 Liter stinkenden Eiters aus. Offenbar war ein subphrenischer Abszeß in einen Bronchus durchgebrochen. Die wiederholte Punktion förderte nun rechts hinten unten eine Spritze desselben Eiters zu Tage, sodaß sofort eine Resektion der neunten Rippe angeschlossen werden konnte, welche einen ganz nach hinten nach der Wirbelsäule zu liegenden kolossalen subphrenischen Abszess aufdeckte, aus dem sich etwa 1 Liter desselben stinkenden Eiters entleerte.

Erst nach dieser Operation hatte der Heilungsvorgang einen ungestörten Verlauf. Die großen Höhlenwunden schlossen sich langsam, das Allgemeinbefinden hob sich, der Appetit war ausgezeichnet, dementsprechend die Gewichtszunahme von 45 auf 61 Kilo am Tage seiner Entlassung am 8. September a. c. Irgend welche Störungen von seiten des Ulcus ventriculi sind nicht wieder aufgetreten.

Dieser Fall ist ganz besonders interessant. Der Patient wurde volle 4 Tage nach der Perforation operiert. Obwohl schon eine jauchige Peritonitis vorhanden war, konnte er durch große Kochsalzinfusionen soweit noch gebracht werden, daß er den Eingriff überstand. Das Ulcus konnte nur schwer geschlossen werden. P. konnte geheilt entlassen werden, obwohl noch Komplicationen schwerster Art vorhanden waren, wie Bauchdeckenphlegmone, Darmprolaps, Ileus, intraabdomineller Abscess, subphrenischer Abscess.

Dieser Mann wäre sicherlich an vielen Orten nicht mehr operiert, zumal ein Ulcus perforatum nach 24 Stunden im allgemeinen nur

wenig Aussicht auf Heilung bietet. Seit wir aber gesehen, daß ein Mensch mit einer derartigen Peritonitis noch nach 4 Tagen trotz allerschwerster Komplicationen geheilt werden kann, sind wir noch mehr von der Richtigkeit unserer Methode, jede Magenperforation zu operieren, überzeugt worden.

Fall VII. N. D., 41 Jahre alt, Bote. Aufgenommen am 4. Oktober 1902.

Anamnese: Im Frühjahr wegen typischen Magenulcus auf der inneren Abteilung behandelt. Seit 3 Wochen wieder Beschwerden. Heute Abend 10 Uhr plötzlich ein stechender Schmerz in der Magengegend. Sofort ins Krankenhaus gebracht, wo er vor Schmerzen sich windend ankommt.

Status: Blasser Mann in leidlichem Ernährungszustande. Puls klein, Brustorgane normal. Starke Leibschmerzen, aufgetriebenes Abdomen. Keine Dämpfung.

Sofort Laparotomie: Schnitt in der Mitte. Trübe Flüssigkeit im Leibe. Aus dem Magen zischt Luft. Am Pylorus ein kreisrundes linsengroßes Loch, um das herum ein dicker talergroßer narbiger Hof liegt. Därme injiziert. Etagennaht der Perforationsstelle. Waschung der Därme. Tamponade, Bauchnaht.

Da das Erbrechen und die Schmerzen andauern, wird an Ileus gedacht. Am 4. Tage nochmals Laparotomie. Jejunum aufgetrieben, Ileum collabiert. Eine Ursache für den Ileus wird nicht gefunden; vielleicht Kompression durch den Tampon.

Bauchnaht. Abends Exitus letalis.

Sektion ergibt: Circumscripte Peritonitis am Colon transversum. Ein Ulcus sitzt im Anfangsteil des Duodenum, daneben, ebenfalls im Duodenum, das perforierte Ulcus. Naht hat gehalten.

Die Operation wurde also nach einigen Stunden post perforationem vorgenommen. Trotzdem konnte Pat. sich nicht erholen, weil Ileuserscheinungen eintraten. Das Ulcus saß im Duodenum.

Fall VIII. M. E., Dienstmädchen, 18 Jahre alt. Aufgenommen am 7. Dezember 1902.

Anamnese: Vor 2 Jahren Magenblutung. Seit 6 Wochen Magenschmerzen. Gestern Morgen bei der Arbeit bekam sie plötzlich so heftige Magenschmerzen, daß sie sich zu Bett legen mußte. Seither Aufstoßen und starke Brechneigung, kein Stuhl, keine Flatus.

Status: Großes Mädchen, starke Blässe. Atmung frequent und rein costal, Puls 96, schwerkranker Eindruck.

Brustorgane normal.

Abdomen: Muskeln gespannt, Leib nicht sonderlich aufgetrieben, aber überall druckempfindlich. In den abhängigen Partien Dämpfung. Leberdämpfung normal.

Diagnose: Ulcus ventriculi perforatum.

Sofort Laparotomie: Schnitt in der Mitte. Zwischen den belegten Därmen trüb-seröse, fettig glänzende Flüssigkeit. Darmschlingen zum Teil miteinander verklebt. Durch Abschaben von Schwarten der vor-

deren Magenwand kammt man auf ein circa pfennigstückgroßes Loch auf der vorderen Magenwand in der Mitte der kleinen Curvatur. Das Loch ist durch einen Pfropf verschlossen. Naht durch breite Heranziehung der Ränder, Deckung durch Netz. Tamponade, Bauchnaht.

Kulturen aus dem Eiter blieben steril.

Während der Narkose 3 Liter Kochsalz intravenös. Puls nach der Operation gut.

Verlauf: Am nächsten Tage 3800 Kochsalz intravenös. Die peritonitischen Erscheinungen verschwinden allmählich. Vom 4. Tage an flüssige Diät. Heilung ohne Störung, Patientin steht am 43. Tage auf und wird am 54. Tage geheilt entlassen.

In diesem Falle wurde also 26 Stunden nach der Perforation operiert. Pat. erhielt während und nach der Operation hohe Kochsalzdosen intravenös. Heilung ohne Störung.

Fall IX. G. N., 39 Jahre alt, Tagelöhner. Aufgenommen am 19. Februar 1903.

Anamnese: P. war oft „magenleidend". Gestern Nacht ½10 Uhr bekam er plötzlich einen Ruck im Leib. Seither starke Leibschmerzen, so daß er sich nicht mehr halten könne.

Status: Äußerst elend aussehender, stark collabierter Mann, andauernd Erbrechen, Puls frequent, 140, leicht komprimierbar.

Brustorgane normal.

Bauch: Leberdämpfung fehlt. Leib aufgetrieben, beteiligt sich nicht bei der Atmung. Äußerst druckempfindlich. In den abhängigen Partien Dämpfung.

Diagnose: Peritonitis diffusa pur. post Ulcus ventriculi perforat.

Sofort Laparotomie: Schnitt in der Mitte. Aus dem Peritoneum quillt übelriechender Eiter unter ziemlichem Druck in großer Menge. Kleine Becken mit Eiter gefüllt. Auf der Vorderfläche des Magens eine Perforation. Magen ziemlich gefüllt. Auf Druck fließt der Inhalt aus dem Loch heraus. Nachdem der Magen zusammengesunken ist, wird das Loch vernäht. Bauchhöhle mit heißem Kochsalz ausgewaschen. Tamponade. Naht.

Während der Operation 3000 Kochsalz intravenös., da der Puls kaum fühlbar war.

Abends Puls klein, nochmals 3000 intravenös. Am nächsten 3000 und 1500, am folgenden 4000, am nächsten 2500 intravenös. Dann flüssige Diät. Keine peritonitischen Erscheinungen mehr. Patient erholt sich. Nachdem der granulierende Teil der Bauchwunde durch Transplantation gedeckt war, wurde er am 31. Mai geheilt entlassen.

Dieser Fall ist besonders interessant. Dir Operation wurde 15 Stunden nach der Perforation gemacht. Pat. war derartig collabiert, daß die Operation den anwesenden Herren völlig aussichtslos erschien Während der Operation schien Patient moribund. Durch die hohen Mengen Kochsalz erholte er sich sichtlich. Jedesmal wenn in den nächsten Tagen der Puls schlecht wurde, wurde Kochsalz infundiert, sodaß er im ganzen in 4 Tagen 17 Liter intravenös bekam. Wir

hatten dort den Eindruck, daß der Heilerfolg zum größten Teil den Kochsalzinfusionen zuzuschreiben ist.

Fall X. A. B., 52 Jahre alt, Musiker. Aufgenommen am 10. November 1903.

Anamnese: Seit mehreren Jahren leidet Patient an Magenbeschwerden und Erbrechen, oft auch Blutbrechen. Heute mittag mußte er nach Hause gehen, weil er heftige Magenbeschwerden bekam, die sich nicht bessern wollten. Der Arzt schickt den Patienten 1/2 3 Uhr zur Operation ins Krankenhaus.

Status: Mäßig genährter Mann in dürftigem Ernährungszustande. Schwerer Allgemeineindruck. Dünner, frequenter Puls.

Abdomen aufgetrieben, Leberdämpfung fehlt, Druckempfindlichkeit, Dämpfung in den abhängigen Partien.

Diagnose: Ulcus ventriculi perforat.

Sofort Laparotomie: Schnitt in der Mitte. Aus der Bauchhöhle pfeift Gas. Es entleert sich dünne chokoladenfarbene Flüssigkeit aus der Leibeshöhle. An der Vorderwand des Magens, dicht am Pylorus und nahe der keinen Curvatur findet sich ein erbsengroßes, wie mit einem Locheisen geschlagenes Loch. Naht der Perforationsstelle, Toilette der Bauchhöhle, Tamponade, Bauchnaht. Mehrmals Kochsalzinfusionen intravenös, ebenso am nächsten Tage. Am 12. November starker Meteorismus, keine Flatus, auch nicht auf Eingießungen, Erbrechen von dunkelbrauner Flüssigkeit. Atropininjektionen. Da der Zustand sich auch am folgenden Tage nicht bessert, wird nochmals laparotomiert. Es ist ein Volvulus des Dünndarms vorhanden, der entwirrt wird. Kurz nach der Operation Exitus letalis. Die Sektion ergibt, daß das Ulcus im Anfangsteil des Duodenum saß.

Pat. wurde also wenige Stunden nach der Perforation operiert. Nachdem er sich die ersten Tage ganz gut erholt hatte, ging er an Ileus zu Grunde.

Fall XI. J. H. B., 34 Jahre alt, Kohlenarbeiter. Aufgenommen am 9. März 1904.

Anamnese: Früher gesund. Seit 3 Monaten Magenschmerzen.

Am 5. März bekam er plötzlich nach dem 2. Frühstück derartig heftige Magenschmerzen, daß er sich zu Boden warf. Er konnte sich vor Schmerzen nicht lassen, Erbrechen, das seither andauert.

Status: Großer Mensch, mittlerer Ernährungszustand. Zunge trocken, blasse Farbe.

Brustorgane ohne Besonderheit.

Abdomen aufgetrieben, in den abhängigen Partien Dämpfung, deutliches Undulationsgefühl. Starke diffuse Druckempfindlichkeit, besonders aber in der Magengegend.

Leberdämpfung fehlt.

Diagnose: Ulcus ventriculi perforatum. Peritonitis.

Sofort Laparotomie. Schnitt in der Mitte. Reichlich eitrige Flüssigkeit in der freien Bauchhöhle. Am Duodenum ein perforiertes Geschwür, das übernäht wird. Tampon. Naht.

Intravenöse Kochsalzinfusion.

Verlauf: Peritonitische Erscheinungen hören nicht auf, Puls klein, trotz Kochsalzinfusionen. Im Collaps am 12. März Exitus letalis.

Sektion ergibt denselben Befund, nämlich perforiertes und übernähtes Duodenalgeschwür, allgemeine eitrige Peritonitis.

In diesem Falle wurde die Operation also genau vier Tage nach der Perforation vorgenommen. Es war ein Duodenalulcus, das die Peritonitis veranlaßt hatte.

Fall XII. E. O. F., Anlegerin, 22 Jahr alt. Aufgenommen am 23. November 1902.

Anamnese: Am 14. November erkrankte Patientin mit Schmerzen im Leib und Stuhlverhaltung; die Schmerzen werden allmählich schlimmer, so daß sie sich am 17. November zu Bett legen mußte. Die Schmerzen zogen von der Unterbauchgegend bis „ins Herz". Seit 19. November ohne Erfolg ärztlich behandelt, kein Stuhl. Sie kommt daher heute auf die Aufnahme der inneren Abteilung, von wo sie wegen Perforationserscheinungen sofort auf den Operationstisch gebracht wird.

Status: Mittelkräftiges, blaß aussehendes Mädchen. Temperatur 39°. Brustorgane normal.

Abdomen mäßig gewölbt, auf Druck schmerzhaft. Kein Erguß nachweisbar. Leberdämpfung fehlt.

Diagnose: Peritonitis pur. Magenperforation? Sofort Laparotomie: Schnitt zuerst in der Mitte bis zum Nabel. Zwischen den Därmen dünner Eiter. Leber und Magen mit Schwarten bedeckt und miteinander verklebt. Am Magen keine Perforationsstelle nach Entfernung der Schwarten auffindbar. Verlängerung des Schnittes nach dem Coecum hin. Processus intact. Auch Genitalien völlig intact. Im kleinen Becken reichlich Eiter. Kulturen von Eiter blieben steril. Reinigung des Bauches. Tamponade, Bauchnaht. Während der Operation starker Collaps. Puls wird nach 4 Liter intravenöser Kochsalzinfusion leidlich. Die hohen Kochsalzinfusionen wurden in den nächsten Tagen fortgesetzt. Allmählich verschwanden die peritonitischen Erscheinungen. Die Heilung ging langsam. Große Bauchdeckenabscesse bildeten sich. Die granulierenden Stellen konnten später nur durch mehrfache Transplantationen zur Heilung gebracht werden. Patientin machte dann noch ein Erysipel durch. Am 8. April 1903 konnte sie dann mit Leibbinde geheilt entlassen werden.

Dieser Fall bietet großes Interesse. Die Diagnose auf perforiertes Magengeschwür ließ sich nicht so sicher und bestimmt stellen wie in den vorigen Fällen, denn der charakteristische, äußerst heftige, kolikartige Perforationsschmerz war nicht nachzuweisen. Sie war ganz allmählich mit Magenschmerzen erkrankt, die allmählich schlimmer wurden. Während sie anfangs noch umher ging, mußte sie erst in den letzten Tagen das Bett hüten. Als sie jedoch ins Krankenhaus kam, bot sie derartig ausgesprochene peritonitische Erscheinungen, daß sie sofort auf den Operationstisch gelegt wurde. Hier fanden sich schon ältere dicke Schwarten zwischen Magen und Leber. Es muß also die Peritonitis ganz langsam entstanden sein, oder es han-

delte sich in den ersten Tagen um einen abgekapselten subphrenischen Abceß, der vielleicht durch den Transport zur allgemeinen Peritonitis führte. Wir halten für die Ursache der Peritonitis die Perforation eines Magenulcus, obwohl wir die Perforationsstelle nicht fanden. Die übrigen Bauchorgane, vor allem das Typhlon und die Adnexe, konnten genau abgesucht und für normal befunden werden. Die Schwarten zwischen Leber und Magen sprechen dafür, daß der Ausgangspunkt der Magen ist. Der Magen konnte auf der Rückseite nicht ganz abgesucht werden. Hier wird die Perforationsstelle gesessen haben. Die Diagnose mußte aus den klinischen Erscheinungen, die auf den Magen deuteten, gestellt werden. Auch der bakteriologische (negative) Befund des Eiters spricht dafür. Auch Riedel hat in seinem Falle Nr. 8 die Diagnose Ulcus ventriculi perforat. gestellt, ohne das Ulcus gefunden zu haben. Wie lange nach dem Eintritt der Perforation in diesem Falle operiert wurde, läßt sich nicht genau feststellen. Die Pat. collabierte bei der Operation derart, daß das Äußerste befürchtet wurde. Durch intravenöse Kochsalzinfusionen (4 L.) erholte sie sich auffallend schnell und gut.

Fall XIII. F. B., Arbeiter, 20 Jahre alt. Aufgenommen am 19. April 1904.

Anamnese: Seit 5 Jahren oft heftige Magenschmerzen, Erbrechen, saures Aufstoßen. Dazwischen oft Perioden völligen Wohlbefindens. Seit 6 Tagen wieder diese Schmerzen mit Erbrechen. Heute morgen 8 1/4 Uhr plötzlich bei der Arbeit heftige Schmerzen in der Magengrube mit Erbrechen. Patient kann nicht weiterarbeiten und kommt deshalb ins Krankenhaus.

Status: Ziemlich kräftiger Mann. Schwerer Allgemeineindruck. Temperatur normal. Puls klein, beschleunigt. Brustorgane normal.

Bauch: eingezogen, druckempfindlich, namentlich im Epigastrium. Bauchdecken bretthart. Keine Dämpfung in den abhängigen Partien. Leberdämpfung: 1 Querfinger nach oben gerückt.

Diagnose: Ulcus ventriculi perforatum.

Operation: Schnitt in der Mitte. Im Abdomen trübe Flüssigkeit. Auf den Därmen fibrinöse Beläge. Auch Peritoneum parietale injiciert. Unmittelbar hinter dem Pylorus an der vorderen Duodenalwand ein erbsengroßes scharfrandiges Loch. In der Umgebung weißliche Narben. Das Loch wird vernäht, mit Netz bedeckt. Tamponade auf die Nahtstelle, Bauchnaht.

Verlauf: Bis zum vierten Tage Nährklystiere, dann flüssige Diät. Am 23. Juni geheilt entlassen.

Es war also bei einem schon lange an Ulcussymptomen leidenden Manne bei der Arbeit plötzlich die Perforation eingetreten. Die Operation konnte nach einigen Stunden vorgenommen werden. Der Allgemeinzustand war leidlich. Deutliche Peritonitis. Das Ulcus saß im Duodenum. Glatter Heilungsverlauf.

Fall XIV. C. St., Hausdiener, 23 Jahr alt. Aufgenommen am 7. April 1904.

Anamnese: Patient litt seit 1 Jahr an Magenschmerzen, die anfallsweise, unabhängig vom Essen, auftraten, besonders frühmorgens. Am 7. April plötzlich so heftige Schmerzen, daß er zum Arzt schicken mußte, der ihn ins Krankenhaus transportiert.

Befund: Collabierter Mann. Schweiß auf der Stirn, blasse Farbe, frequenter Puls. Leib geapannt, auf Druck namentlich in der Magengegend schmerzhaft. Freier Erguß im Leibe.

Diagnose: Ulcus ventriculi perforatum.

Sofort Laparotomie. Schnitt in der Mitte. Bauch mit trüber Flüssigkeit gefüllt, Peritoneum injiciert, mit Fibrinbeschlägen belegt. An der vorderen Magenwand in der Nähe des Pylorus ein Loch mit infiltrierten Rändern. Da die Ränder mürbe sind, wird ein Srück Netz auf das Loch gelagert und fixiert. Bauchtoilette, Tamponade, Bauchnaht. Große intravenöse Kochsalzmengen, die bis zum sechsten Tage, 2000 ccm täglich, fortgesetzt werden. Peritonitische Erscheinungen verschwinden schnell. Am 21. Mai geheilt entlassen.

Die Operation wurde einige Stunden nach dem Eintritt der Perforation ausgeführt.

Fall XV. E. S. B. S., 22 Jahr alt, Arbeiterin. Aufgenommen am 26. März 1904.

Anamnese: Vor 2 Jahren wegen Magenkrampf auf der inneren Abteilung behandelt. Weihnachten 1903 Exstirpation des Proc. vermiformis. Vorgestern plötzlich bei der Arbeit Schmerzen in der Magengegend. Die Schmerzen zogen in die Schulter und dann in den Leib. Seither starke Leibschmerzen, andauernd Erbrechen, Stuhlgang zuletzt vorgestern. Am Tage vorher hatte Patientin Steckrüben gegessen, sonst nichts Festes. Patientin wird von der inneren Abteilung wegen Peritonitis nach Magenperforation verlegt.

Status: Blasse, mäßig genährte Person. Temperatur 38,6. Puls 100, leidlich gefüllt. Innere Organe normal.

Abdomen aufgetrieben in mäßigem Grade. Muskulatur bretthart. In der Ileocöcalgegend eine schräge, nicht druckempfindliche Narbe. Keine Resistenz, ganzes Abdomen sonst überall druckempfindlich. Nirgends Dämpfung. Leberdämpfung normal. Genitalien ohne Besonderheiten.

Diagnose: Peritonitis purulenta post Ulcus ventriculi perforatum.

Operation in Scopolamin-Chloroformnarkose: 48 Stunden nach der wahrscheinlichen Perforation. Schnitt in der Medianlinie. Nach Eröffnung der Bauchhöhle sieht man zuerst ganz normale spiegelnde Darmschlingen. Coecum normal. Stumpf des Processus vermiformis in Ordnung. Nach Hervorwälzen der ersten Darmschlingen quillt trübe Flüssigkeit aus dem Gebiet zwischen Magen und Leber. Leber mit Beschlägen von Fibrin bedeckt. An der kleinen Curvatur findet sich ganz in der Tiefe ein pfennigstückgroßes Loch, aus dem trübe Flüssigkeit hervorquillt. Auf Druck steigen Luftblasen hervor. In der Umgebung liegen kleine, feste Blutgerinsel. Die gegenüberliegende Leberfläche zeigt dicke weiße Beläge. Umgebung des Loches stark infiltriert. Versuch, das

Loch durch einfache Nähte zu schließen, mißlingt, da die Fäden in dem infiltrierten Gewebe ausreißen. Ein Stück Netz wird in das Loch gestopft und mit Seidennähten breit am Magen fixiert. Tamponade auf den Magen nach gründlicher Ausspülung der Bauchhöhle mit vielen Schüsseln Kochsalz. Schluß der übrigen Bauchwunde. Während der Operation intravenöse Kochsalzinfusionen.

Verlauf: In den ersten Tagen Temperatur bis 38°. Ernährung mit Nährklystieren bis zum 12. Tage. Kochsalzinfusionen bis zum 5 Tage, Campher bis zum 2. Tage. Vom 4. Tage an Darreichung von Tee, Puro und Milch. Keine peritonitischen Erscheinungen mehr.

Erster Verbandwechsel am 11. Tage in Scopolaminnarose. Wunden granulieren gut. Kleiner Tampon.

Vom 7. bis 21. Tage hohes Fieber, blutiges Sputum, Infiltration des linken Unterlappens. (Hämorrhagischer Infarkt.)

Am 33, Tage Thrombose der linken Vena femoralis.

Am 83. Tage vorübergehend Schmerzen in der Magengegend, die auf flüssige Diät schnell verschwinden.

Vom 92. Tage an außer Bett ohne Beschwerden.

Am 192. Tage ohne Beschwerden geheilt entlassen.

Es handelt sich also um eine Patientin, die schon vor 2 Jahren im Krankenhause wegen Ulcus ventriculi behandelt wurde. Die Perforation trat plötzlich ein, nach der zuverlässigen Anamnese 48 Stunden vor der Operation. Bei der Einlieferung ins Krankenhaus bestanden deutliche Symptome für Peritonitis. Allgemeinzustand war leidlich. Die Operation zeigte allgemeine eitrige Peritonitis. Das Ulcus saß an der kleinen Curvatur. Die einfache Übernähung war wegen Durchschneidens der Fäden unmöglich. Deshalb wurde Netz in das Loch gestopft und breit am Magen fixiert. Tamponade. Reichliche Kochsalzinfusion intravenös. Anfängliche Rectalernährung. Heilung trotz complicierenden hämorrhagischen Lungeninfarktes und Venenthrombose am Bein.

Fall XVI. E. W. H., 20 Jahr alt, Dienstmädchen. Aufgenommen am 30. März 1904.

Anamnese: Seit der Schulzeit leidet Patientin an Magenschmerzen. Im vorigen Jahre war sie im Marienkrankenhause wegen Magenulcus in Behandlung. Dann war sie wieder gesund. Gestern bekommt sie ohne jede Veranlassung plötzlich fürchterliche Schmerzen in der Magengegend, Aufstoßen, Erbrechen, angehaltenen Stuhl. Deshalb kommt sie heute hierher.

Status: Gut genährte Patientin, Puls 120, klein, regulär. Temperatur 38. Sensorium frei. Blasses Aussehen. Brustorgane normal.

Abdomen mäßig aufgetrieben. Leberdämpfung normal. In den abhängigen Partien Dämpfung. Leib überall, besonders aber in der Magengegend druckempfindlich.

Diagnose: Perforiertes Magenulcus. Peritonitis diffusa.

Sofort Laparotomie. Schnitt in der Mitte. Leib voll trüber, eitriger Flüssigkeit, die frei zwischen den Darmschlingen, unter der Leber, im kleinen Becken und unter dem linken Rippenbogen vorhanden ist. Im ganzen ca. 3 Liter. Sorgfältige Entfernung der Flüssigkeit, Ausspülen der Bauchhöhle mit Kochsalzströmen.

An der vorderen Wand des Magens nahe der kleinen Curvatur eine circa pfennigstückgroße Perforationsstelle, durch die man mit der Sonde in den Magen kommt. Aus dem Loch entleert sich Mageninhalt mit Luftblasen. Das Loch wird vernäht. Auf die Naht wird zum Schutz ein Stück Netz gelegt und fixiert. Tampon auf die Nahtstelle, Bauchnaht. Intravenöse Injection von großen Kochsalzlösungen.

Die peritonitischen Erscheinungen verschwinden in einigen Tagen. Wunde heilt glatt. Nur an der Tamponstelle bleibt eine kleine Fistel, die sich nach Monaten noch nicht schließen will.

Am 8. September in Narkose breite Incision. Man kommt nicht in den Magen. Fistel breit umschnitten. Tamponade.

1. Oktober. Wunde granuliert gut. Die Operation ist also 24 Stunden nach Eintritt der Perforation gemacht. Patientin bekam große Kochsalzinfusionen. Jetzt ist sie als geheilt zu betrachten. Sie ist schon lange außer Bett.

Ziehen wir also das Facit unserer Statistik, so ergibt sich folgendes:

Wir haben im ganzen 16 Fälle von perforiertem Magen- und Duodenalulcus in allen Stadien, in gutem und schlechtem Zustand gesehen und alle ohne Ausnahme operiert. Von diesen 16 Fällen sind im ganzen: 9 geheilt, 7 gestorben. Also eine Gesamtheilung von über 50 Prozent.

Auffallend ist, daß bei uns, ebenso wie in fremden Statistiken, die Heilungserfolge in den letzten Jahren wesentlich bessere geworden sind. Während wir in den ersten Jahren von 1899—1901 von 5 Fällen 4 verloren, sind in dem zweiten Abschnitt von 1901 bis heute von 11 Fällen 8 geheilt und nur 3 gestorben, d. h. über $^2/_3$ der Fälle sind durch Operation geheilt worden. So sind die letzten 5 Fälle ohne Ausnahme günstig verlaufen. Dieser zweite Abschnitt vom Jahre 1901 an ist nun nicht willkürlich angenommen und die bessere Heilungsziffer unsrer Ansicht nach keine zufällige, vielmehr haben wir folgendes Verfahren eingeschlagen, dem wir ein gut Teil unsres Erfolges zuschreiben: wir haben den an Peritonitis Operierten systematisch kolossale Kochsalzmengen intravenös injiciert. Experimentell ist von Heineke nachgewiesen, daß die Herzschwäche bei Peritonitis dadurch hervorgerufen wird, daß infolge der entzündlichen Gefäßerweiterung der gesamten Mesenterial- und Peritonealgefäße, die ja einen erheblichen Teil des Gesamtgefäßsystems ausmachen, der größte Teil des Gesamtblutes dem übrigen Gefäßapparat entzogen

wird. Der Körper verblutet sich gewissermaßen in die Bauchgefäße hinein. Das Herz pumpt sich auf diese Weise leer, und damit wird der Puls klein, frequent und flatterhaft. Durch die großen Kochsalzinfusionen soll nun das Gefäßsystem wieder aufgefüllt werden und das Herz wieder besser arbeiten können. Wir wenden dieses Verfahren systematisch an, seitdem wir gesehen haben, daß eine an allgemeiner Peritonitis leidende Frau, die uns schon absolut agonal erschien, wieder zum Leben gebracht wurde. Die Kochsalzlösung wird solange ins Venensystem gegeben, bis die Halsvenen sich deutlich füllen. Wachende Patienten geben diesen Zeitpunkt genau an, indem sie sagen, daß sie sich „zum Platzen voll" fühlen. Wir glauben sicher, daß wir einen guten Teil unsrer Erfolge dieser Methode verdanken. In letzter Zeit haben wir statt der physiologischen Kochsalzlösung die bei uns von Herrn Direktor Dr. Deneke eingeführte Ringersche Lösung angewandt, die noch herzanregende Salze enthält (siehe den Schlußsatz). Wie haben, im Falle IX, 17 Liter in 4 Tagen infundiert.

Im übrigen spricht natürlich der Zeitpunkt der Operation eine große Rolle für den Erfolg. Man kann wohl sagen, daß die Heilungsaussichten nach den ersten 24 Stunden minimal sind. Es sind allerdings Fall VI noch nach 4 Tagen, Fall VIII nach 26 Stunden, Fall XV nach 48 Stunden geheilt worden, während andrerseits Fall X wenige Stunden nach der Perforation an Ileus zugrunde gegangen ist.

Unser Operationsverfahren unterscheidet sich im übrigen nicht von dem andrer Autoren. Sobald wir die Diagnose auf Perforation gestellt haben, wird sofort operiert. Wir wenden stets Allgemeinnarkose an. Die Bauchhöhle wird durch Schnitt in der Medianlinie eröffnet. Die Bauchhöhle wird dann, nachdem die groben Fibringerinnsel von den Därmen abgetupft sind, mit großen Strömen warmen Kochsalzes ausgespült. Reichel hält (Königs Lehrbuch) auf Grund von Experimenten an Hunden das Auswaschen des Peritoneum für schädlich und empfiehlt daher das Abtupfen mit Gazetupfern. Wir haben aber vom Ausspülen der Bauchhöhle auch mit Auspacken des gesamten Inhalts keine schädlichen Folgen gesehen.

Nach gehöriger Bauchtoilette wird dann zum Aufsuchen der Perforationsstelle geschritten. Oft gelingt das Finden des Loches sehr schwer. Man muß oft erst Adhäsionen zwischen Magen und Leber lösen und den Magen stark hervorziehen. In Fall II wurde das Loch nicht gefunden (es wurde wegen des schlechten Allgemeinzustandes auch nicht lange gesucht), ebenso wurde das Loch in Fall XII nicht aufgefunden.

Das Lumen wird dann, wenn möglich in mehreren Etagen vernäht. Da der Rand gewöhnlich starr und brüchig ist, reißen die Fäden leicht aus. Wir haben dann das Ulcus eingestülpt und gesunde Serosa aus der Umgebung herbeigezogen. Auch dies Manöver gelingt nicht immer. Dann haben wir, wie Krause es beschreibt, ein Stück Netz in das Loch hineingestülpt und breit auf dem Magen fixiert. Sollte auch dies nicht gelingen, muß man auf das Loch tamponieren. Brunner empfiehlt, bei gutem Allgemeinzustand das Ulcus mit Klammern zu fassen und zu excidieren. Wir haben diese Methode niemals angewandt. Riedel hat nach seiner neuesten Veröffentlichung schon mit der Excision bei nicht kompliziertem Ulcus so schlechte Erfahrung gemacht, daß wir diese eingreifende Operation einem an Peritonitis leidenden Menschen nicht zumuten konnten.

Wir legen dann einen großen Tampon auf die Nahtstelle und schließen die übrige Bauchwunde durch die übliche Etagennaht. Nur im Fall I ist die ganze Bauchwunde ohne Tampon vernäht worden.

Die Peritonitis nach perforiertem Magen- und Duodenalulcus scheint nach unseren Erfahrungen also nicht so prognostisch ungünstig zu sein, wie im allgemeinen geglaubt wird. Wir sind im Gegenteil der Ansicht, daß die allgemeine Peritonitis nach Magen- und Duodenalperforation wesentlich günstiger ist und leichter überwunden wird, als die Peritonitis aus anderen Ursachen, z. B. Wurmfortsatzperforationen. Die Erklärung findet diese Tatsache durch die Untersuchungen Conrad Brunners, der nachwies, daß der Salzsäure haltige Magensaft nicht sehr virulent ist. Kirkpatrik, Warren, C. Brunner und Allen fanden die Flüssigkeit im Bauche nach der Perforation steril. Diese Befunde können wir 2 mal bestätigen. Andre fanden Bact. coli und Staphylococcen. Das Peritoneum wird leicht mit diesen Exsudaten fertig. Gefährlich sind dagegen die vielen Komplikationen, wie große Bauchdeckenphlegmonen, Ileus, subphrenische Abscesse, Darmprolaps, Pneumonie etc. Viele anfangs gut verlaufende Fälle gehen nachträglich hieran zu Grunde. Andrerseits sehen wir besonders an Fall VI, daß Patienten auch mehrere Komplikationen und mehrere Laparotomien sogar noch 4 Tage nach der Perforation überstehen können. Überhaupt ist die Rekonvalescenz mehrerer Geheilter durch derartige Komplikationen sehr schwer verlaufen.

Von unseren 16 Fällen waren 12 Männer und 4 Frauen. Magenulcus war 10 mal, Duodenalulcus 6 mal Anlaß der Perforation geworden.

Von den 10 Magenulcusfällen waren 6 Männer und 4 Frauen.
Von den 6 Duodenalulcusfällen waren alles Männer.
Von den 10 Magenulcusfällen wurden geheilt 8, starben 2.
Von den 6 Duodenalulcusfällen wurden geheilt 1, starben 5.

Wir können also durch unsere Statistik die Angaben von Brunner bestätigen, daß das Duodenalulcus häufiger beim Manne vorkommt und eine schlechtere Prognose gibt als das perforierte Magenulcus. Brunner führt das Ulcus duodeni beim Manne auf Alkoholismus zurück. Er gibt auch an, daß das Ulcus ventriculi perforatum mehr in England und das Ulcus duodeni perforatum mehr in Amerika vorkommt als bei uns.

Pathologisch-anatomisch lehren unsere Fälle folgendes:

A. das Ulcus ventriculi perforatum hat seine Lage

1. in den meisten Fällen an der Vorderwand des Magens und zwar vorwiegend an der kleinen Curatur. Am häufigsten liegt es ganz in der Nähe des Pylorus. 2 mal findet es sich zwischen Pylorus und Cardia und 1 mal in der Nähe der Cardia.

2. Nur 1 mal liegt es an der Hinterwand des Magens.

B. Das Ulcus duodeni perforatum liegt in der Nähe des Pylorus an der Vorderwand des Duodenum.

Beschaffenheit der Perforationsstelle: meist ein erbsengroßes Loch mit scharfen, wie mit einem Locheisen geschlagenen Rändern. Die Umgebung ist stark infiltriert und brüchig.

Wie die Sektionen zeigen, kommen neben den perforierten Ulcera meist noch ein oder mehrere nicht perforierte Ulcera vor. Doppelte Perforationen, wie Brunner sie erwähnt, haben wir nicht gesehen.

C. Verhalten des Peritoneum: Im Bauch findet sich zuerst gewöhnlich eine Flüssigkeit, die mehr oder weniger dem Mageninhalt ähnelt. Allmählich, der Zeitpunkt ist nicht genau anzugeben, wird die Flüssigkeit eitrig, schließlich stinkend — jauchig. Das Peritoneum ist in allen Fällen entzündlich injiciert. Nach mehreren Stunden bereits sind die Därme mit Fibringerinseln besetzt. Oft findet sich freies Gas in der Bauchhöhle, das zischend entweicht.

Sehr wichtig ist für den Erfolg der Operation eine schnelle und sichere Diagnose. Brunner hat in seiner aufführlichen Arbeit alles hierher Gehörige an der Hand von fast 600 Fällen aus der Gesamtliteratur gesammelt. Ich möchte nur einige Punkte hier berühren.

Anamnese: Die Anamnese ist von großer Wichtigkeit. Sie weist uns fast immer auf den Magen hin. Nur Fall I war bis zum Eintritt der Perforation völlig gesund. Typische Ulcusbeschwerden hatten nur 6 Fälle. Die übrigen Patienten hatten nur unbestimmte

Magenbeschwerden, die in Fall II u. III für Bleikolik gehalten wurden. Es ist dies ein Beweis dafür, daß die Diagnose des Ulcus ventriculi oft äußerst schwierig, ja unmöglich ist, wenn schon Ulcera, die dicht vor der Perforation stehen, sich unserer Erkenntnis entziehen.

Ätiologie: Weshalb die Ulcera perforieren, ist nicht zu eruieren. Die Gelegenheitsursache ist oft eine plötzliche körperliche Anstrengung. Oft ist keine äußere Veranlassung nachzuweisen. Die Perforation ist in einigen Fällen bei der Arbeit, in andren nach dem Essen eingetreten. Doch kann sie auch bei leerem Magenzustande kommen, wie ein Fall von Brunner beweist, der wegen Hämatemesis schon längere Zeit vor Eintritt der Perforation rectal ernährt worden war.

Diagnose: Ganz charakteristisch ist der Perforationsschmerz. Die meisten Patienten, bis auf Fall XII, geben auf die Minute an, wann der Schmerz einsetzte. Er ist stechend, bohrend, kolikartik, von derartiger Intensität, daß die Patienten sich auf dem Boden wälzen, im Bett winden etc.

Brunner versucht aus der Lokalisation des Schmerzes einen Schluß auf die Lage der Perforation zu machen. Man kann eventuell bestimmen, ob das Ulcus im Magen oder Duodenum sitzt, eventuell sogar, an welchem Teil des Magens es sitzt. Das Duodenalulcus soll infolge der Eitersenkung nach der Ileo-Coecalgegend hier besondere Druckempfindlichkeit hervorrufen. Wir haben diese feinere Diagnostik niemals angewandt. Es genügt, wenn man weiß, daß eine Perforation vorhanden ist. Das Übrige ergibt sich bei der Laparatomie.

Die übrigen Symptome sind die der Peritonitis: Erbrechen, Fehlen von Stuhl und Wind, erst eingezogener, später aufgetriebener Leib, Fieber, kleiner frequenter Puls, costale Atmung, blasses Aussehen, kalte Extremitäten, Fehlen der Leberdämpfung, Dämpfung in den abhängigen Partien etc.

Diferentialdiagnose macht im allgemeinen keine Schwierigkeiten. Es könnten eventuell einmal Verwechslungen mit Perforation nach Magencarcinom, Empyen der Gallenblase, Pyosalpinx etc. vorkommen. Auch an Gallenstein- und Nierenkolik, Bleikolik muß man denken.

Prognose: Bei nicht operierten Fällen ist die Prognose absolut schlecht. Brunner hat 11 Fälle in der Literatur gefunden, die als Spontanheilung bezeichnet worden sind. In einigen Fällen ist die spontane Verklebung der Perforation durch spätere Sektion tatsächlich bestätigt. Hierher gehört auch ein Fall, den Herr Dr. Wiesinger in der Privatpraxis zu beobachten Gelegenheit hatte. Bei einer 40jährigen Frau war vor 6 Wochen eine typische Magenperforation

eingetreten. Die Spontanheilung kam zustande durch Verklebungen der Därme. Dr. Wiesinger berichtet über diesen Fall in der Deutschen med. Wochenschrift folgendes:

Eine 40jährige Frau, die mehrere Monate an unbestimmten Magenbeschwerden gelitten hatte, erkrankte an starker Hämatemesis und drei Tage später, unter plötzlich einsetzenden heftigen Schmerzen im Epigastrium, an allgemeinen peritonitischen Symptomen: Erbrechen, Auftreibung des Leibes, Verhalten von Stuhl und Winden. Die Operation wurde abgelehnt.

Als ich die Frau nach sechs Wochen am 1. April 1900 zum ersten Male sah, war sie zum Skelett abgemagert, der Leib ballonartig aufgetrieben. Puls 120—130, kaum zu fühlen, Temperatur 38—39. Die Perkussion ergab überall über dem Leibe tympanatischen Schall, nur rechts neben der Spina anterior superior war etwas Dämpfung. Hier fühlte man den scharfen Leberrand durch. Die Leberdämpfung war völlig verschwunden, der tympanatische Schall reichte bis zur vierten Rippe, um daselbst unmittelbar in den Lungenschall überzugehen, auch auf der linken Seite war das Zwerchfell in die Höhe gedrängt.

Nach der Anamnese war eine Perforation des Magens mit nachfolgenden peritonitischen Erscheinungen nicht zu bezweifeln, die ausgebreitete Tympanie erklärte ich daher für freie Luft in der Bauchhöhle. Die Punktion bestätigte diese Ansicht. Nachdem eine Menge Luft unter hörbarem Geräusch aus der Kanüle ausgeströmt war, kam stinkender Eiter nach. Die Operation, Schnitt vom Epigastrium zur Symphyse, deckte eine gewaltige, mit Jauche und Luft gefüllte Höhle auf, aus welcher 3—4 Liter Flüssigkeit entleert wurden. Die Wände der Höhle waren die in Fibrinschwarten eingemauerten Eingeweide. Dieselbe wurde tamponiert, der Leib durch die Rippen rechts nach hinten drainiert. Die Frau ist gesund geworden. Sie hat also die acute Magenperforation auch ohne Operation zuerst gut überstanden. Später bildete sich ein jauchiger Abscess.

Dauerresultate: Sehr interessant wäre es, zu wissen, wie die durch Operation geheilten Fälle in der Zukunft sich verhalten, ob das genähte Ulcus durch Narbenbildung zur Ausheilung kommt, ob eventuell andere noch bei demselben Patienten vorhandene Ulcera auch in die Erscheinung treten. 2 Patienten haben wir bisher wieder zu Gesicht bekommen.

Fall XIV ist an subphrenischem Abscess und nachfolgendem Empyem hier operiert und geheilt worden, Fall XIV ist mit Magenschmerzen wieder in Behandlung gekommen und ebenfalls nach kurzer Zeit geheilt entlassen worden. Das weitere Schicksal unserer Operierten soll Gegenstand späterer Untersuchung sein, über die ich demnächst berichten zu können hoffe.

Schlußsätze:

Das perforierte Magenulcus ist bei weitem nicht prognostisch so ungünstig, wie es bisher in der Literatur dargestellt wurde. Im Gegenteil sind die Operationserfolge bei Peritonitis nach Magengeschwürperforation günstiger als bei Peritonitiden aus anderen Ursachen. Der Grund ist darin zu suchen, daß der bei Ulcus ventriculi gewöhnlich viel Salzsäure enthaltende Mageninhalt laut bacteriologischen Untersuchungen für das Peritoneum verhältnismässig wenig infectiös ist. Das perforierte Duodenalulcus, das vorwiegend bei Männern vorkommt, ist prognostisch wesentlich ungünstiger als das perforierte Magenulcus. Hierfür ist wahrscheinlich das Fehlen der Salzsäure im Duodenalinhalt verantwortlich zu machen. Ein ganz wesentlich begünstigendes Moment für die guten Operationsresultate liegt in der systematischen Infusion von großen Mengen physiol. Kochsalzes resp. Ringerscher Lösung[1]) intravenös während und nach der Laparotomie zur Beseitigung der durch die Peritonitis hervorgerufenen „inneren Verblutung“ mit consecutiver Herzschwäche.

---

1) Ringersche Lösung:

Calc. chlorat. sicc.	0,2
Kal. chlorat.	0,2
Natr. chlorat.	8,0
Natr. bicarb.	0,1
Aq. dest. ad.	1000,0

Literaturverzeichnis.

Riedel, Langenbecks Archiv. 74. Bd. Heft 3.
Krause, Berliner klin. Wochenschr. 1903.
König, Lehrbuch der spez. Chirurgie.
Brunner, Deutsche Zeitschr. f. Chirurgie, 69, wo sämtliche Einzelbeobachtungen gesammelt sind.

XXVII.

Die Freilegung des hinteren Abschnittes der Urethra vor der Prostata ohne Leitsonde bei der Urethrotomia externa.

Von

Emile Forgue,

Professeur de la clinique chirurgicale à la Faculté de Montpellier
Membre correspondent de l'Académie de medécine.

Bei der Sédillotschen Operation, jener Urethrotomia externa ohne Leitsonde für nicht durchgängige Strikturen der Urethra, haben wir seit einem Jahre folgenden Operationsplan gefaßt und ihn auch seitdem 3mal gelegentlich von Strikturen, die mit Schwielenbildungen und Fisteln kompliziert waren, ausgeführt. Dieser Plan ist 1. sofort auf das vesikale Ende der Urethra loszugehen und zwar dort, wo sie das schnabelförmige Ende der Prostata verläßt. Denn dies ist ein genauer und unveränderlicher anatomischer Stützpunkt, welches auch immer die Schädigungen des Perineums durch Eiterung oder Sclerosierung sein mögen, 2. bei dieser Freilegung der Urethra vor der Prostata die Methode der praerectalen Ablösung anzuwenden, sowie sie in den einschlägigen Arbeiten über die prostatectomia perinealis genau angegeben ist. Den hauptsächlich hierzu technisch wichtigen Beitrag liefern die Arbeiten von Zuckerkandl, Proust, Gosset und Albarran. Die gleiche Methode ist bei dem Aufsuchen des hinteren Stücks der Urethra infolge von traumatischen Abreißungen anwendbar

Es gibt keinen Chirurgen, dem nicht bei der Suche nach dem hinteren Ende der Urethra, die verengt und unpassierbar war, langdauernde Schwierigkeiten bei der klassischen Operation in den Weg getreten sind. Manchmal selbst wird er ein Mißlingen beklagen. Zweifellos soll man die Schwierigkeiten nicht übertreiben, häufig sind sie bei genauer und aufmerksamer Technik zu beheben. Die Technik besteht in der Einführung eines Katheters möglichst weit in die Urethra, in seinem festen Andrücken gegen die Verengerung, ferner darin, daß man die beiden Wundflächen der Urethra sich symmetrisch durch

zwei Fadenzügel auseinander halten läßt, ferner darin, daß man ein feines Bougie als Zugschleife in den vorderen Teil der Urethra einführt. Ebenso öffnet man breit das Operationsfeld, führt seine Nachforschungen genau in der Achse und in der Mittellinie aus, durchsucht mit der Sonde und legt alle Gänge frei, die einem beim Einschnitt begegnen. Wir stellen in unserer Statistik fest, daß wir 17mal das rückwärts von der Striktur belegene Ende der Urethra erreicht haben. Aber oft hat die Operation sich in die Länge gezogen. In der Mehrzahl der Fälle hat sie nicht die Dauer einer halben bis dreiviertel Stunde überschritten, in 5 Fällen ist es uns vorgekommen, 1 Stunde bis $^5/_4$ Stunden zu brauchen. Man tastet im Dunkeln, man hat keine festen anatomischen Stützpunkte, man durchsucht fruchtlos falsche Wege und blinde Gänge, in denen die Sonde sich verfängt. Man hat bei diesem Vorgehen keineswegs jene anatomische Sicherheit, an die uns die heutige Technik gewöhnt hat.

Zum Schluß, denn die Schwierigkeiten hängen von der Art und dem Grad der Verletzungen ab, gibt es Fälle, wo trotz bestgeleiteter und ausdauerndster Untersuchungen (Duplay hat 1 $^1/_2$ Stunden, Desguin 2 $^1/_2$ Stunden so gebraucht) man das hintere Ende nicht auffinden kann. Das ist der Fall bei alten gonorrhoischen Strikturen, die schlecht behandelt sind, die mit Fisteln kompliziert sind, die der ganzen Urinmenge oder doch seinem größten Teil Abfluß gestatten. In einem solchen Fall ist das Perineum schwielig verdickt. In der Mitte dieses chronisch entzündeten Gewebes, das schwierig zu trennen ist und das nicht klafft, kreuzen sich Gänge, schwammig ausgefüllte Höhlen, Reste von Urinabscessen und falsche Wege, die den Operateur irre leiten und in denen sich die Sonde verirrt. Die normalen Schichten des Perineums, die Muskeln, die Aponeurosen und der Bulbus sind zu einer speckähnlichen Masse verschmolzen. Die Kenntnis der normalen Anatomie ist in einem solchen Fall nur von geringem Wert für den Operateur. So wird es unmöglich, selbst wenn man die Incision nach hinten bis auf den Anus zu verlängert, selbst wenn man 3—4 cm tief quer durch jenes harte Gewebe, das unter dem Messer knirscht, eindringt, die Urethra zu erkennen. Denn diese ist von der sclerotischen Periurethritis in Mitleidenschaft gezogen und von der verhärteten Masse des Perineums umhüllt. So gerät man bei diesem Suchen, bei dem man sich schlecht orientieren kann, in die Gefahr, entweder zu sehr nach vorn gegen den Angulus subpubicus zu gehen oder zu sehr in die Tiefe und so das Rectum anzuschneiden, das an dem Punkt seiner Biegung im Perineum liegt. Bei gewissen traumatischen Strikturen und bei vollständiger Ruptur des Kanals mit

Trennung der abgerissenen Äste läuft das hintere Ende, das absteht und verlagert ist, in eine verhärtete Masse aus, die von unregelmäßigen Fisteln durchsetzt ist. Hier bleibt das Suchen fruchtlos, mag man auch die Versuche mit den feinsten Bougies mehrfach wiederholen. Es gelingt einem nicht in den rückwärts von der Striktur belegenen Teil der Urethra einzudringen und so in die Blase zu kommen.

In solchen Fällen hält man sich nicht lange damit auf, im Perineum dieses unauffindbare Ende zu suchen, sondern man soll jetzt, — so ist es vorgeschrieben — seine Zuflucht zum retrograden Katheterismus nehmen und zwar durch die Blase oberhalb der Symphysis pubica. Die Operation ist genau und sicher, wir haben sie 4 mal erfolgreich ausgeführt. Aber ist sie die eigentliche Methode der Wahl, an die wir uns ausschließlich halten müssen?

Man kann gegen die Methode einige Einwendungen machen, die ohne gerade ausreichende Kontraindikationen zu sein, uns wenigstens berechtigen, nach einem besseren Weg zu suchen. Die Einwände sind folgende: Zuerst muß man im Fall einer Verengerung, die mit Fisteln kompliziert ist, was doch häufig vorkommt, vom infizierten Perineum auf das aseptische Hypogastrium übergehen. Das ist das Mißliche dieser zweizeitigen Operation, deren erster Teil an einem septischen Operationsfeld seinen Anfang nimmt. Trotz frischer Desinfektion der Hände, trotz neuen bereit gehaltenen Operationsmaterials liegt doch immer in diesem Vorgang eine Unsicherheit für die notwendige Asepsis des zweiten Teils der Operation. Ferner besteht die Unmöglichkeit, vorher einen Blaseneinlauf zu machen, um das Organ zu erreichen, ferner kompliziert die chronische Cystitis, welche hauptsächlich bei alten, fistulösen Strikturen vorkommt, die Lage. So kann man Schwierigkeiten haben, die Blase zu fassen und einzuschneiden, denn sie hat an Capacität verloren und sich hinter die Symphysis pubica durch die Sclerose ihrer Wandung zurückgezogen. Mehrere Operateure, unter anderen Duplay, Tillaux haben diese tiefe Lage der Blase angetroffen.

Im übrigen muß man eine Komplikation fürchten, die die Autoren, die für den retrograden Katheterismus eintreten, nicht erwähnen. Dieses ist für den Operateur, wie für den Operierten ein Grund zu Befürchtungen. Es ist dies die länger oder kürzer bestehende Fistel der hypogastrischen Wunde. Duplay hat eine Fistula suprapubica 5 Monate bestehen sehen, und wir haben erst kürzlich einen Kranken beobachtet, der von einem unserer Kollegen operiert war und eine Fistel im Hypogastrium 7 Monate behalten hatte.

Zwar läßt die Blasennaht augenscheinlich diese Komplikation vermeiden, aber da doch die Blase inficiert ist, so ist die Naht nicht immer

ratsam und die unmittelbare Vereinigung läßt sich nicht immer erreichen. Wiewohl wir im Prinzip diese prima intentio der Blasenwand als Vorgang der Wahl betrachten, so ist doch ebenso wahr, daß bis jetzt in fast allen Fällen der Chirurg die Blase, die er im Hypogastrium geöffnet hat, mit Röhren von Perier oder mit einer langen vesicourethralen Röhre drainiert im Fall des retrograden Katheterismus. Gewöhnlich hindert die Drainage keineswegs die Vereinigung per secundam der Blasenwunde in 1 bis 1 ½ höchstens 2 Monaten. Aber wir haben beobachtet, daß die Perinealdrainage einer Blase, die nach dem Hypogastrium geöffnet ist, schlecht von statten geht. Sobald die Uretralsonde sich verlegt, hat der Blaseninhalt das Bestreben, durch die Wunde auszufließen, die über der Symphysis pubica liegt. So kann eine längere oder kürzere Zeit bestehende Fistel entstehen. Schließlich wird niemand bestreiten, daß bei den Verhältnissen, unter denen die Sédillotsche Operation angezeigt ist, d. h. bei einem Individuum mit alten und schweren Strikturen der Schnitt durch das Hypogastrium gefahrlos sei. Zweifellos sind die Gefahren durch die genaue Technik und unsere strenge Asepsis tatsächlich verringert, aber Erscheinungen von aufsteigender Nephritis, wenn sie die Zeit gefunden haben, sich zu entwickeln, trüben die Prognose durch ihre bekannten plötzlichen Verschlimmerungen nach Operationen. Von anderen Beispielen abgesehen, beweisen dies die Beobachtungen von E. Beckel, Péan und Caylus.

Warum soll man eigentlich die Urethra bis zu ihrem intravesicalen Ursprung verfolgen? Ein ebenso bestimmter anatomischer Anhaltspunkt ist uns ja beim Austritt der Urethra aus der Spitze der Prostata gegeben. Diese Stelle ist auch durch eine plan- und gleichmäßige Freilegung erreichbar, und sie bleibt unverändert am selben Platz trotz Vereiterung und Verhärtung, die die alten Strikturen gewöhnlich komplizieren. Tatsächlich ist es in dieser Höhe ein Ausnahmefall — abgesehen vom Fall einer traumatischen Striktur durch Abreißen der Pars membranacea —, daß die urethralen und periurethralen Veränderungen den vor der Prostata belegenen Stumpf des Kanals aus seiner Lage gebracht haben. Seit langem ist es bekannt, und wir danken diese Kenntnis den Darlegungen Brodies, Homes und Hunters, daß die Gegend des Bulbus der Lieblingsort der Tripperstrikturen ist. Von diesem bestehenden Herde schreitet die Infektion der Urethra nach den Zellzwischenräumen des vorderen Perineums und des Scrotums vor. So verursacht sie sclerotische Infiltrationen und fistulöse Gänge, die gewöhnlich vor der Pars membranacea den unteren Abschnitt des Perineums einnehmen. Selten

sind die Fälle, wo die Infektion nach dem oberen Teil des Perineums sich ausbreitet und wo die entzündlichen Veränderungen auf den hinteren Teil des Perineums übergreifen. Selbst in diesem Fall wird man in freier und klarer Zone bleiben, wenn man sich vor dem Rectum hält und gerade auf die Prostata losgeht. Was die traumatischen Strikturen anlangt, so ist es richtig, daß die Ruptur meistens am Bulbus ihren Sitz hat, ohne daß dieser Satz, wie es Cros ausgesprochen hat, die Regel ist, und auch in diesem Fall, die Verletzung der Pars membranacea vorausgesetzt, wird man umsomehr Aussicht haben, einen intakten Punkt und normale Weite der Harnröhre zu finden, je mehr man nach hinten und oben hinaufgeht und so die Urethra an ihrem Austritt aus der Prostata erreicht.

In den älteren Operationsmethoden ließ sich der Chirurg, so scheint es wirklich, von der Furcht beeinflussen, nicht in den höher gelegenen Teil des Perineums einzudringen. Er war beherrscht von dem Wunsch, unterhalb der mittleren Aponeurosis zu bleiben. In der Tat war man dazu durch die ungeheuere Schwere der infektiösen Prozesse in der Beckenhöhle und der fortschreitenden septischen Entzündung gezwungen. Man sah diese bei diffuser Urininfiltration das Rectum eröffnen, das subperitoneale Gebiet ergreifen, bis in die Fossae iliacae und bis um die Blase vorzudringen. Deshalb hütete man sich, diese Schranke zu überschreiten, die durch das Carcassonesche Band gebildet war. Aber die aseptische Chirurgie hat das Recht, darüber hinauszugehen und braucht sich nicht mehr vor dem Eingehen in die tiefe Lage des Perineums zu scheuen bis in das subseröse Gebiet hinauf. Wir sind im stande diese Zellräume gegen die Infektion zu schützen, sei es während der Operation durch den zeitweisen Verschluß des Anus, durch die Asepsis des Operateurs und durch die planmäßige Ablösung in dem praerectalen Raum, sei es nach der Operation durch genaue Nähte, durch antiseptische Tamponade und durch andauernde Stuhlanhaltung.

Die Urethra wendet sich beim Austritt aus der Prostata nach vorn und unten, das Rectum biegt sich von der Spitze der Prostata ab im rechten Winkel und gelangt so nach hinten zum Anus. So bildet sich zwischen diesen beiden Organen das rectourethrale Dreieck mit dem Perineum als unterer Basis. Also an der Spitze dieses Dreiecks muß man den praeprostatischen Teil der Urethra suchen. Das ist der Plan der praerectalen Ablösung, die die Richtschnur für die Operation abgibt. Dort weicht man von dem vorderen Teil des Perineums ab, dem üblichen Sitz der periurethralen Schädigungen. Man geht zwischen dem vorderen und hinteren Teil der Perineums

durch und folgt dabei einer Ablösungszone, welche Proust und Gosset durch ihre anatomischen Untersuchungen genau begrenzt haben. Man durchschneidet dabei die Vereinigungspunkte „die Knoten", die von der Oberfläche nach der Tiefe die beiden Portionen des Perineums mit einander vereinen. Zuerst durchschneiden wir hinter dem Bulbus die Spindel der Raphe, wo sich die vorderen Fasern des Sphincter externus und die hinteren Fasern des Bulbocavernosus mit einander kreuzen. Mehr in der Tiefe durchschneidet man den Musculus recto-urethralis von Roux, der die membranöse Urethra und den hinteren Rand der mittleren Aponeurose mit dem Rectum vereinigt. Hat man diese Verbindungen einmal scharf durchtrennt, so ist man nun im stumpf ablösbaren Teil. Man kann jetzt das Perineum, so hoch wie man will, zwischen Rectum und Prostata ablösen. Um die Urethra zu erreichen, zielen wir gewissermaßen auf die Prostata. Das ist eine neue Anwendung der Spaltungsmethode des Perineums, die abgesehen von der Prostatectomie mannigfaltige Verwendung finden kann: ehemals bloß als praerectaler Schnitt, jetzt zur Wiederherstellung des Dammes beim Weib, bei Behandlung von uretro-rectalen Fisteln, zur Eröffnung von Abscessen der Prostata und Entfernung der Samenblasen.

Im übrigen hat dieser Vorschlag nicht das Verdienst neu zu sein, wir können ihn jetzt nur mit einer genaueren und vertiefteren Technik ausführen; aber Demarquay und Le Dentu haben diesen Plan schon klar angegeben. Demarquay[1]) konnte im Jahre 1857 das hintere Ende der Urethra, die vollständig abgerissen war, nicht finden und entschloß sich deswegen, folgende Operation auszuführen: er machte einen gebogenen Einschnitt vor dem Anus, gerade als ob er einen bilateralen Schnitt ausführen wollte, indem er den Einschnitt noch verlängerte. Dann schnitt er schichtweise in der Tiefe durch. Dann übte er einen Zug aus auf die vordere Wand des Rectums, senkte so den Blasenhals und ließ den Kranken jetzt Urin lassen. Dabei gelang es ihm, die Ausflußstelle des Urins zu sehen, dort eine Sonde in die Blase einzuführen, die er durch den vorderen Teil der Urethra herausführte.

In Hinblick darauf sagte Demarquay, und unsere Untersuchungen bestätigen nur aufs neue und genauer seine Behauptung: „Ein genaues Studium der Frage bestätigt meinen ersten Schluß. Nämlich um sicher auf das tiefe Ende der Urethra zu kommen, muß man der vorderen Wand des Rectums folgen. So kommt man sicher auf die

1) Demarquay, „Mémoire sur la contusion et la déchirure de l'urètre" Union médicale. 4. Mars 1858. p. 101.

Pars membranacea der Urethra und den Scheitel der Prostata. Meine neueren Untersuchungen bestätigen in jeder Hinsicht meine Behauptungen, die ich schon vor 8 Jahren in der Zeitschrift Malgaignes ausgesprochen habe. In dieser Arbeit beschäftigte ich mich mit der besten Operationsmethode, um auf Steine zu kommen, die in der Portio membranacea der Urethra eingeklemmt sind. So konstatierte ich durch genaue anatomische Nachforschungen, daß es leicht ist, die vordere Wand des Rectums von der Pars membranacea der Urethra zu trennen, ohne irgend ein wichtiges Organ zu verletzen".

Le Dentu[1]) erklärte in der Sitzung der Gesellschaft der Chirurgie am 15. Februar 1888 folgendes: „Nachdem wir häufig, wie alle unsere Kollegen die Schwierigkeiten kennen gelernt haben, denen man bei der Ausführung der Urethrotomia externa nach der klassischen Methode begegnet, habe ich vollständig auf ihre Ausführung verzichtet: Ich bin dem Vorschlag Demarquays beigetreten, nämlich grade auf die Prostata loszugehen, ohne mich vorher um die Striktur zu kümmern. Ich bediene mich hierbei eines Einschnitts, der entweder quer, wie Demarquay wollte, oder von vorn nach hinten verläuft. Ich ziehe den von vorn nach hinten verlaufenden Einschnitt vor, denn nach der Form der Narbe zu schließen, kann ein querer Narbenstrang eine neue Verschließung der Harnröhre verursachen. Dieser Einschnitt führt auf den membranösen Teil der Urethra, dann auf die Prostata, ich schneide selbst ein wenig die Spitze der Prostata an. Dann braucht man nur noch von hinten nach vorn in die verengte Stelle durch eine Art retrograden Katheterismus einzudringen, der sogenannte prostato-urethrale Katheterismus".

Anbei folgt die Beschreibung unserer Technik, die auch von Proust und Albaran bei der Prostatectomie angewandt wird. Der Patient liegt auf dem Matthieuschen Operationstisch in ganz abhängiger Stellung, die Schulter gegen die Schulterstützen angestemmt, die Beine an die Doyenschen Beinhalter geschnallt, die Lendenwirbelsäule ausreichend gebeugt, um das Perineum, das nun fast horizontal liegt, nach vorn zu bringen. Ein Symescher Katheter wird in die Urethra eingeführt und soweit als möglich gegen die Striktur, bis er nicht weiter geschoben werden kann, angedrängt. Der Assistent muß ihn in dieser Lage sorgfältig fest halten, den Pavillon genau in der Mittellinie. Der Griff des Katheters muß auf dem Abdomen des Patienten ruhen derart, daß die Krümmung des Katheters gegen das Perineum vordrängt und der Operateur so nötigenfalls dort

1) Le Dentu, Société de chirurgie. 15. Februar 1888. Bulletin, T. XIV. p. 160.

einen festen Stützpunkt findet. Wir übergeben gewöhnlich demselben Assistenten, der auf der linken Seite des Operierten steht, eine „pince à abaissement." Der Assistent ergreift mit dieser die Basis des Scrotums, zieht sie nach vorn und legt so das perineale Feld frei. Obwohl ferner alle vorherigen Vorsichtsmaßregeln getroffen sind (Milchdiät seit ungefähr 10 Tagen, Abführmittel am Abend vorher, Klystier am Abend und Morgen), schließen wir den Anus und zwar entweder mit einem Gazetampon oder, was auch sehr gut vertragen wird, klemmen wir seinen Rand mit 2 Museux schen vierzinkigen Zangen zu.

Der Einschnitt ist derselbe, den alle Operateure (Kocher, Proust, Gosset und Albaran) einstimmig für den besten halten, der am meisten Platz im Operationsfelde schafft und der zur praerectalen Freilegung der Prostata führt. Im übrigen ist er keineswegs neu. Dupuytren hat ihn schon in seinem bilateralen Schnitt angewandt, und Nélaton war ihm mit seinem praerectalen Schnitt gefolgt. Es ist ein bogenförmiger Einschnitt mit der Convexität nach vorn. Von einem Os ischii zum anderen trennt er quer 2 Fingerbreit vor dem Anus die Haut und das Unterhautbindegewebe des Perineums. Demarquay hat diese Incision schon als Schnitt der Wahl angegeben, und er hatte auch schon ein Urteil über den medianen Einschnitt gefällt, den Le Dentu vorgezogen hatte. Er sagt folgendes: „Ein Einwurf wurde mir von Herrn Richet gemacht. Ich hätte dasselbe Resultat nach den Worten meines Kollegen erzielen können, wenn ich einen viel einfacheren Weg einschlug. Es wäre genügend gewesen, wenn ich die Operationsmethode benutzte, die schon von Lisfranc angegeben war, nämlich eine Incision des Perineums in der Medianlinie zu machen, entsprechend dem ersten Schnitttempo der Sansonschen Operation, dann die Wundränder voneinander zu trennen und so auf das tiefe Ende der Urethra zu kommen. Dieser Einwand hat mich verblüfft, und bevor ich ihn zurückwies, habe ich an etwa 10—12 Leichen geeignete Versuche, um Licht in diese Frage zu bringen, angestellt. Schneidet man nämlich das Perineum in der Mittellinie ein und durchschneidet nicht den Sphincter, so ist es schwierig, um nicht zu sagen, unmöglich, auf das Blasenende der Urethra zu kommen." Der von Roux für die Spermacystectomie angewandte paramediane Einschnitt schafft schon mehr Platz, als der mediane, aber er erreicht nicht im entferntesten weder an Klarheit noch an Bequemlichkeit den Wert des bogenförmigen Einschnitts, der vor dem Anus in den oberflächlichen und vor dem Rectum in den tiefen Schichten verläuft.

Bei der Urethrotomia externa, bei einer Striktur, die mit alten

Fisteln kompliziert ist, ist der Damm weit davon entfernt, ein genaues und klares anatomisches Bild in seinen Schichten zu bieten, wie es der Fall ist, bei der Prostatectomie und bei Hypertrophie der Prostata. Trotzdem hat uns ein Umstand bei unseren Untersuchungen überrascht, nämlich der Vorteil, den diese praerectale Trennung bietet. Sie entfernt nämlich den Operateur von dem Gebiet der chronisch-entzündlichen Läsionen, deren Maximum im vorderen Teil des Perineums sich befindet. Kurz, man geht quer durch die speckartigen Gewebe, die man nicht mit voller Klarheit erkennen kann. Man geht hinter der Anschwellung des Bulbus durch, der von den Musculi bulbo-cavernosi umhüllt und gewöhnlich von der Umwandlung in Bindegewebe mit befallen ist. Der Schnitt verläuft hinter dem Bulbus, was vorzuziehen ist, oder geht quer durch seine bindegewebige Verdickung, die nur wenig blutet. Die wichtige Aufgabe, die schon Demarquay bemerkt hatte, ist, die Spindelfasern der Raphe ano-bulbaris dort, wo man die muskulären oberflächlichen Schichten trennen will, zu durchschneiden und die vorderen Fasern des Sphincters vom Dammcentrum abzulösen. Durch Trennung dieser ersten Verbindung und durch die retrobulbäre Abtrennung kommt man jetzt auf die Aponeurosis media und auf den membranösen Teil des vorderen Perineums.

Der so freigelegte Bulbus wird mit einer Museuxschen 4 zinkigen Zange ergriffen und nach vorn gerade in der Mittellinie gezogen. Jetzt bleibt noch das Muskelband zu durchschneiden, das den membranösen Teil mit dem Winkel des Rectums verbindet, nämlich den Musculus recto-urethralis von Roux, der, wie es Proust und Gosset wohl gezeigt haben, im wahren Sinne der Festungsschlüssel zu dem ablösbaren retro-prostatischen Raum ist. In diesem Augenblick der Operation muß man vielmehr nach vorn zu gehen, den gefährlichen Winkel des Rectums meiden und sich der membranösen Urethra nähern, die man ja nicht durch den Katheter vorwölben kann, denn dieser steht fest vor der Striktur und bleibt so entfernt. Mehr noch als bei der Prostatectomie, wo es leicht ist, in der Nähe der Rückseite des Kanals, der durch den Katheter festgelegt ist, zu folgen, muß man sich hier an die anatomischen Angaben halten, die genau formuliert zu haben, das Verdienst Prousts ist. Man zieht den Bulbus nach vorn und den unteren Wundrand nach hinten; so erkennt man an den Seiten die vorderen Bündel der Aufhebemuskeln, die durch die Rückwärtsdrängung des Rectums gespannt sind. Dann legt man durch einen Sondendruck ihren inneren Rand von vorn nach hinten frei und ebenso schließlich die halbmondförmigen Bogen der

mittleren Aponeurose. So bekommt man klar in der Mittellinie einen Strang vor die Augen, den man einschneiden muß, indem man sich nach vorn hält, um den Winkel des Rectum zu vermeiden, und horizontale Scheerenschläge führt, damit der Schnitt parallel dem membranösen Teil der Urethra verläuft.

Von nun ab läßt sich die Trennung des Perineums in seine beiden Schichten, vordere und hintere, ohne Schwierigkeiten in der Tiefe fortführen. Der runde, hufeisenförmige Ausschnitt, der Aufhebemuskel, der die Prostata umhüllt, läßt sich nach hinten trennen. Man führt beide Zeigefinger, die sich ihre Rücken zukehren, in das ablösbare Gebiet zwischen die beiden glänzenden und glatten Blätter der Aponeurosis prostato-peritonealis. So trennt man die beiden Blätter bequem, ohne auf Verklebungen zu stoßen und ohne Blutungen. Alles das beweist einem, daß man in dem richtigen Zwischenraum ist. Es ist nicht nützlich, diese Ablösung soweit zu führen, wie für eine Prostatectomie, es genügt, wenn man klar die Rückseite der Prostata in ihrer unteren Hälfte sieht. Dann wird eine Kompresse mit einer Falte in den abgelösten Raum eingeführt, ein kurzes Speculum hakt den hinteren recto-cutaneus-Lappen an und zieht ihn zurück. Mit dem Ende des rechten Zeigefingers trennt man mit kurzen Zügen die Gewebe, die das Organ umgeben. Man fährt über die Oberfläche des Organs hin, man legt es frei und erkennt dann klar die Spitze der Prostata und die aus ihr entspringende Urethra. So ist kein Irrtum möglich, und man ist sicher, wenn man jetzt in der Mittellinie des abgeplatteten Konus einschneidet, welcher das untere Ende des Organs darstellt, den Kanal zu eröffnen.

Dieser Kunstgriff führt die Freilegung der Urethra vor der Prostata auf die Freilegung der Prostataspitze zurück. Man braucht nur der Drüse von hinten nach vorn zu folgen und sie gut auf ihren Seiten nach dem Scheitel zu freizulegen. Dann hat man sofort die Urethra. Denn es ist viel einfacher und sicherer, die Urethra bei ihrem Austritt aus der Prostata, als die Prostata selbst zu incidieren, wie es 1858 Gaillard (Poitiers) angegeben hat. Sein Name verdient in dieser Geschichte des retro-urethralen Katheterismus erhalten zu bleiben. Auch Gaillard[1]) hatte den Gedanken, den Kanal hinter dem Hindernis auf praerectalem Wege zu erreichen. „Ein langer Einschnitt", sagt er, „führt uns auf die vordere Wand des Rectums. Wir folgen dieser Wand, ohne sie anzuschneiden, bis zur Prostata, die man leicht an ihrem unteren Ende erreichen kann, man dringt

1) Gaillard, „Observation sur l'anaplastie de l'urètre". Mémoire couronné par l'academie de Médecine. 14. Dezember 1853.

in ihre Höhle ein, dann legt man den Kanal von hinten nach vorn frei."

Ist die Urethra einmal vor der Prostata geöffnet, so ergreift man mit je einer Kocherschen Klemme ihre beiden Wundränder. Der Tripiersche rinnenförmige Dilatator wird geschlossen bis zur Blase eingeführt, dann wird er geöffnet und wir führen nun eine Sonde Nr. 18 mit abgeschnittenem Ende in die Blase ein, ihr freies Ende umwickeln wir mit einer Kompresse.

Von nun an gibt es nichts Leichteres, als von hinten nach vorn die retrograde Freilegung zu vollenden. Während die Museuxsche Zange den Bulbus nach vorn und links zieht, führt man eine kannelierte gebogene Sonde in das rückwärts von der Striktur belegene Ende der Urethra ein und stößt sie möglichst weit nach vorn. Auf dieser Leitsonde schneidet man die Urethra und die periurethralen Teile bis auf den Grund ein. Kommen wir nun in das kallöse Gebiet, so gehen wir an die Urethrectomia mit vollständiger Bequemlichkeit, denn das hintere Ende ist weit geöffnet und durch die Sonde gestützt, in das vordere Ende war ja der Katheter bis zur Strikturstelle eingeführt. Man braucht nur zwischen beiden Punkten alle fibrösen Partien bis ins gesunde Gewebe hinein zu excidieren. Wir machen dies sehr schnell und in breiter Ausdehnung mit den Schlägen einer krummen und abgestumpften Scheere und beschränken uns darauf, sorgfältige Blutstillung vorzunehmen, denn man muß Nachblutung besonders aus dem queren Teil des Bulbus fürchten. Aber dieser Operationsakt, welcher übrigens im veränderten Gewebe ausgeführt wird, hat nichts Anatomisches an sich und ist durch die vorherige Freilegung des retro- und antestricturalen Endes sehr vereinfacht. So kommen wir bis zum vorderen Ende, das im Perineum durch den Druck des Katheters vorspringt. Dort schneidet man auf ihn ein. Der Symesche Katheter wird aus der Schnittöffnung hervorgestoßen, beschreibt einen Bogen von 180°; über sein Ende ziehen wir den Pavillon der Sonde. Der Katheter wird herausgezogen und führt so die Sonde in die vordere Harnröhre. Durch 2 Etagennähte von Catgut vereinigen wir auf der Sonde die musculo-aponeurotischen Teile des Dammes. Die Ecken des halbmondförmigen Einschnittes werden genäht. In den praerectalen Raum führt man ein Drain und einen Gazestreifen ein, die nach 3 Tagen gewechselt und nach 8—10 Tagen entfernt werden. Sorgfältig muß man das Offenbleiben der Sonde überwachen und kleine Spülungen mit einer schwachen Silbernitratlösung machen. In unseren 3 Fällen haben wir die Sonde nach der dritten Woche weglassen können.

XXVIII.

Beitrag zur Harnröhrenplastik.

Von

Hofrat Dr. **Reichel,**
Chefarzt des Stadtkrankenhauses zu Chemnitz.

(Auszugsweise vorgetragen auf der 76. Versammlung deutscher Naturforscher und Ärzte in Breslau.)

Die früher wegen der Häufigkeit der Recidive wenig erfreuliche Prognose der Harnröhren-Verengerung hat sich seit Einführung der methodischen vollständigen Excision der verengten Harnröhrenpartie und des umgebenden Narbengewebes mit sofort folgender Nahtvereinigung der beiden Harnröhrenstümpfe entschieden gebessert. Bei einer Nachuntersuchung der in der Königschen Klinik derartig operierten 15 Fälle fand Martens[1]) 13 Dauerheilungen. Ähnliche Ergebnisse hatte eine Nachuntersuchung der von mir operierten Fälle, auch insofern, als sie zeigte, daß die Gefahr eines Recidivs bei gonorrhoischen Strikturen größer ist, als bei traumatischen. Es darf das genannte Verfahren für die Behandlung enger, ringförmiger, kallöser Harnröhren-Strikturen in allen Fällen, in denen eine Bougie-Behandlung aussichtslos ist, als die Methode der Wahl betrachtet werden.

Leider sind seiner Ausführung verhältnismäßig enge Grenzen gesteckt. Nach übereinstimmender Erfahrung fast aller Chirurgen gelingt die sofortige Vereinigung der Harnröhrenstümpfe durch Naht nur, wenn der durch die Resektion der Striktur gesetzte Defekt nicht mehr als höchstens 3 cm beträgt. Schon bei dieser Ausdehnung ist sie in der Regel nur unter erheblicher Spannung und meist nur an der dorsalen Wand möglich. Defekte von größerer Ausdehnung sind aber, wenn man es sich zur Regel macht, nicht nur die Striktur, sondern den gesamten Narbencallus mit zu entfernen, nicht so sehr selten.

---

1) Martens, Die Verletzungen und Verengerungen der Harnröhre und ihre Behandlung (Bibl. v. Coler, 12. Bd.).

Um auch diesen Fällen die Vorteile der Methode und dadurch die Möglichkeit radikaler Heilung zu gewähren, hat Goldmann[1]) in neuester Zeit empfohlen, nach Art der Beck- v. Hackerschen Methode der Operation gewisser Fälle von Hypospadie, die Harnröhrenstümpfe central und peripher weithin durch Auslösung ihres Corpus cavernosum zu mobilisieren. Es ist ihm hierdurch die direkte Nahtvereinigung der Stümpfe, wenigstens ihrer vorderen Wand, trotz eines Defektes von 6 cm gelungen. Das Verfahren Goldmanns erscheint durchaus rationell und verdient sicher in ähnlichen schweren Fällen versucht zu werden. Über seinen Wert können definitiv freilich erst weitere Erfahrungen entscheiden. Jedenfalls hat es seine Grenzen. Schon in Goldmanns Falle gelang die Vereinigung nur unter Spannung und erst, nachdem man die Weichteile des Dammes durch völlige Streckung der Beine im Hüftgelenk ganz entspannt hatte; man war also genötigt, die Operation in ziemlich unbequemer Stellung zu Ende zu führen. Auch bog sich, wenigstens in den ersten Wochen, der Penis bei der Erektion abwärts. Später erfolgte die Erektion allerdings wieder in gerader Richtung; ob aber in anderen Fällen dieser Ausgleich ebenso rasch erfolgen und nicht, wie bei mehreren nach der Beckschen Methode operierten Patienten mit Hypospadie infolge der Biegung des Penis eine schwere Cohabitationsstörung statthaben wird, bleibt zur Zeit noch abzuwarten. So große Hoffnungen wir auch auf diese neue Methode setzen dürfen, es bleibt demnach immerhin gut, daß uns noch andere Wege zu einer radikalen Heilung offen stehen.

Liest man die Mitteilung Ljunggreens[2]) und die schöne Experimentalarbeit Jngiannis[3]), so scheint das Problem, selbst sehr lange Harnröhren-Strikturen durch Resektion des Narbenkallus radikal zu heilen, trotz der Größe der dadurch entstehenden Defekte bereits in der einfachsten Weise gelöst. Jngianni beobachtete bei Hunden, denen er Stücke bis zu 14 cm Länge reseciert hatte, eine vollständige Regeneration der Harnröhre um einen eingelegten Katheter binnen einiger Wochen; der neugebildete Teil war später auf der Schleimhautseite kaum von den normalen Abschnitten zu unterscheiden. Ljunggreen erzielte das gleiche Resultat bei 2 Patienten mit traumatischen Strikturen, denen er Stücke von 6, bezugsweise 4 cm aus der Harnröhre entfernt hatte, einfach dadurch, daß er nach dem Vorgange der

1) Goldmann, Die ausgiebige Mobilisierung der Harnröhre. Beitr. z. klin. Chirurgie. 42. Bd.

2) Ljunggreen, Deutsche Zeitschr. f. Chirurgie. 47. Bd. S. 397.

3) Ingianni, Deutsche Zeitschr. f. Chirurgie. 54. Bd. S. 227.

Guyonschen Schule über einen von vorn eingeführten Verweil-Katheter, in einem Falle ohne jede Naht der Harnröhrenstümpfe, im anderen nach Näherung derselben durch eine Catgutnaht, die Dammweichteile sofort etagenförmig bis auf eine kleine Stelle zur Einlegung eines Jodoformgazestreifens vernähte und den Katheter bis zur vollendeten Heilung, 4 Wochen, bezugsweise 24 Tage, liegen ließ. Noch nach Jahren wurde die Harnröhre, ohne daß inzwischen Sondierungen stattgefunden, für ein dickes Instrument bequem durchgängig gefunden. Derartige Resultate ermutigen gewiß zur Nachahmung, dürften aber vielleicht doch die Ausnahme bilden. Recidive sind jedenfalls bei Anwendung der Guyonschen Methode mehrfach beobachtet worden. Den Grund hierfür sieht Ljunggreen zwar in einer ungenügenden Nachbehandlung und sucht die wesentliche Ursache seiner Erfolge in dem wochenlangen Liegenbleiben des Verweilkatheters bis zur Heilung. Gerade hierin liegt aber ein Hauptnachteil der Methode. Trotz aller Asepsis erzeugt der Verweilkatheter fast ausnahmslos schon nach wenigen Tagen eine Urethritis mit ihren bekannten Unbequemlichkeiten, ja Gefahren. Nur allzuoft sind wir daher genötigt, den Verweilkatheter wieder zu entfernen; die Folge wird dann nach ausgedehnten Resektionen der Harnröhre wohl regelmäßig die Schrumpfung der Narbe im Bereich der noch nicht regenerierten Harnröhre und damit ein Recidiv sein.

Es bleiben daher immer noch Fälle übrig, in denen wir zur Erzielung einer Dauerheilung auf einen plastischen Ersatz der verloren gegangenen Stücke der Harnröhre sinnen müssen. Ich selbst sah mich bisher in 3 Fällen zu einem solchen veranlaßt.

In meinem ersten Falle handelte es sich um eine sehr enge, 6 cm lange Striktur des vordersten Abschnittes der Harnröhre mit starkem, eitrigem Blasenkatarrh. Durch Bougie-Behandlung ließ sich die verengte Partie nur bis zu Nr. 11 (Charrière) erweitern. Die schweren Störungen der Urinentleerung verlangten einen radikalen Eingriff. — Heute würde ich im gleichen Falle nach dem Vorschlage Becks die Heilung durch weitgehende Mobilisierung und Vorziehen der gesunden Harnröhre mit Resektion der verengten Partie, wie bei der penialen Hypospadie anstreben, ob mit vollem Erfolge, bliebe bei der Länge des zu entfernenden Stückes von 6 cm immerhin zweifelhaft; damals, als ich den Fall zu behandeln hatte, wagte ich eine so ausgedehnte Lösung der Harnröhre aus ihrem Bett noch nicht. Ich spaltete daher den verengten Teil der Harnröhre von der äußeren Mündung bis in das normalweite Lumen hinter der Striktur an ihrer Unterseite, vereinigte sofort die Ränder der Hautwunde mit denen der Schleim-

hautrinne durch Naht und beseitigte die so künstlich geschaffene peniale Hypospadie später nach der Methode von Duplay. Die neugebildete Harnröhre war genügend weit; Patient entleerte den Urin in gutem Strahl. Die Heilung wurde noch nach 1 Jahr bei einer Kontrolluntersuchung konstatiert.

Wichtiger und interessanter erscheinen mir die beiden anderen Fälle, in denen es sich um sehr lange und enge kallöse Strikturen der Pars bulbosa und membranacea auf gonorrhoischer Basis handelte. Beide Fälle waren durch periurethrale Eiterung, der eine mit Urinfistel, der andere mit akuter Urin-Phlegmone des Scrotum und der Leistenbeuge, bis über den Darmbeinkamm hinauf und bis zur Außenseite des Oberschenkels reichend, kompliziert. Die Strikturen waren nur für filiforme Bougies durchgängig. Zunächst mußte ich mich darauf beschränken, die entzündlich infiltrierten Gewebe durch lange Schnitte, soweit die Phlegmone reichte, zu spalten, die Abscesse auszuschaben, gleichzeitig den gesamten Narbencallus zu excidieren und die Wunde nach Einlegung eines Verweilkatheters von der Wunde aus zu tamponieren. Im ersten Falle wurden 6 cm reseciert und blieb nur an der Vorderwand ein zirka 3 mm breiter Schleimhautsreifen zwischen vorderer und hinterer Harnröhre erhalten, im zweiten betrug der Defekt mehr als 5 cm und war die Kontinuität der Harnröhre in dieser Ausdehnung vollständig durchbrochen. An eine spätere Vereinigung der 5—6 cm weit von einander klaffenden Harnröhrenstümpfe durch Naht war nicht zu denken. Von dem Ljunggreenschen Verfahren konnte ich mir kaum einen Dauererfolg versprechen, ganz abgesehen von den bereits erwähnten Gefahren eines vielwöchentlichen Liegenlassens eines Verweil-Katheters. Wollte ich mit einiger Sicherheit ein Recidiv oder bleibende Urinfistelbildung umgehen, so mußte ich an plastischen Ersatz des großen Defektes denken.

Die Haut des Dammes dazu zu wählen, also in analoger Weise vorzugehen, wie im ersten Falle, ist wegen des Haarwuchses am Damme ausgeschlossen. Zu einer Transplantation von Schleimhaut nach der Methode von Wölfler[1]) fehlte mir das Material. Daher entschloß ich mich, eine neue Harnröhre aus dem Präputium zu bilden. Ich glaubte damals, einen völlig neuen Weg zu gehen. Später sah ich bei Durchsicht der Literatur, daß schon Meusel[2]) 1888 einen Fall von traumatischer Harnröhrenstriktur durch Überpflanzung des inneren

1) Wölfler, Über die Technik und den Wert von Schleimhautübertragungen. Archiv f. klin. Chirurgie. 37. Bd. 1888.

2) Meusel, Heilung einer ausgedehnten Harnröhrenzerreißung usw. Berliner klin. Wochenschr. 1888.

Vorhautblattes zur Heilung gebracht hatte; während aber Meusel den Schleimhautlappen, völlig aus seinem ursprünglichen Zusammenhange gelöst, auf die granulierende Wunde übertragen hatte, wählte ich die italienische Methode der Plastik. Ich frischte die Wunde, nachdem sie sich einigermaßen gereinigt, durch Abschabung der Granulationen an, exzidierte scharf den Schleimhautrand der Mündungen der beiden Harnröhrenstümpfe, spaltete das Skrotum median und stillte die Blutung durch Tamponade. Nun umschnitt ich das innere Blatt der Vorhaut an der Corona glandis und an der Übergangsstelle des Schleimhaut- zum Hautblatte zirkulär von der linken Seite des Frenulum bis zur rechten, vereinigte den Anfang beider Schnitte durch einen Längsschnitt links vom Frenulum und löste den so umschnittenen Lappen bis zur rechten Seite des Frenulum ab. Hier blieb die Verbindung mit dem Frenulum und damit die Blutzufuhr erhalten. Den so gewonnenen ca. 6 cm langen, 2 cm breiten Schleimhautlappen breitete ich nun, indem ich den Penis zwischen den Skrotalhälften nach unten rückwärts zog, über den Harnröhrendefekt, vernähte seinen freien schmalen Rand mit dem Rande der hinteren Harnröhrenmündung und fixierte die Seitenränder noch durch einige feine Knopfnähte, in dem ersten Falle, in welchem ja ein schmaler Schleimhautstreifen der verengten Partie stehen geblieben war, mit dem linken Rande desselben. Durch Jodoformgaze-Tamponade hielt ich den Lappen an der Unterlage angedrückt, während für den Urinabfluß ein von der Wunde in die Blase geführter Verweil-Katheter sorgte.

Der Verlauf gestaltete sich in beiden Fällen ziemlich gleichartig. Am zehnten Tage nach der Einpflanznng des Präputial-Blattes durchtrennte ich die Basis des Lappens und vernähte den Schnittrand mit der Umrandung der Mündung des vorderen Harnröhrenstumpfes. Ein Teil des Lappens wurde in beiden Fällen nekrotisch und wurde excidiert. Von dem größeren angeheilten Reste aus wucherte das Epithel aber bei dauerndem breiten Offenhalten der Wundhöhle durch Tamponade nach allen Seiten rasch, sodaß nach kurzer Zeit eine breite Schleimhautbrücke die beiden Harnröhrenstümpfe verband, so breit, daß ich beim dritten Akte der Operation, bei der Nahtvereinigung der Ränder dieser Schleimhautrinne über einem dicken Katheter zum röhrenförmigen Kanal, überschüssige Stücke beiderseits abtragen mußte. Über der nach Art der Lembertschen Darmnaht angelegten tiefen Nahtreihe vereinigte ich die angefrischten Dammweichteile und die Scrotalhälften durch tiefgreifende Nähte nahezu vollständig.

Der Endeffekt war eine formell und funktionell nahezu vollständige restitutio ad integrum. Beide Patienten, die keiner weiteren

Bougie-Behandlung unterworfen wurden, lassen ohne Beschwerden in starkem Strahle Urin; ein dicker Katheter gleitet spielend von selbst in die Blase; die Weichteile über der Urethra sind überall weich nirgends fühlt man Kallositäten; die Erektion vollzieht sich in normaler Weise, das Glied wird dabei in ganz gestreckter Stellung hart, ohne sich zu krümmen. Ihr Allgemeinbefinden, das bei beiden Patienten vor der Operation sehr gelitten hatte, ist jetzt ein vorzügliches. Die einzige Störung, die der eine der beiden Operierten, als ich ihn vor wenigen Tagen behufs Kontrolle nochmals untersuchte, auf besonderes Befragen angab, ist die, daß er nach dem Urinieren die letzten Tropfen aus der Harnröhre durch einen leichten Druck auf den Damm entleeren muß, leicht begreiflich, fehlt doch dem neugebildeten Teil der Harnröhre die Muskulatur.

Die Resultate sind so gut, daß ich glaube, das Verfahren für ähnliche schwere Fälle, insbesondere wenn die Goldmannsche Methode nicht ausführbar erscheint, empfehlen zu dürfen.

Krankengeschichten.

Fall I. Oskar Fr . . . ., 38 Jahre alt, wurde am 20. Mai 1902 in das Krankenhaus aufgenommen. Bis zu seinem 18. Lebensjahre will Patient keine Störungen beobachtet haben. Damals sollen Schmerzen beim Wasserlassen eingetreten sein, Ausfluß aus der Harnröhre aber nicht bestanden haben. Seit der gleichen Zeit vermochte Patient die Vorhaut, die vordem gut verschieblich war, nicht mehr zurückzubringen. Im Jahre 1897 fiel dem Kranken eine schwere eiserne Platte von vorn her auf Brust und Bauch. Darnach soll 2 Tage lang Blut im Urin sich gezeigt haben; auch aus der Harnröhre soll Blut geflossen sein. Erst seit dieser Zeit soll der Urinstrahl schwächer und schwächer geworden sein. Seit 14 Tagen kann Patient nur noch tropfenweise bei bestimmten Drehungen des Gliedes den Urin entleeren.

Aufnahmebefund: Die Vorhaut ist fest mit der Eichel flächenhaft verwachsen. Es gelingt nicht, durch die nach außen vorhandene enge Mündung eine dünne Sonde in die Harnröhre einzuführen. Letztere fühlt sich in einer Länge von 6 cm wie ein derber Narbenstrang an. Die Urinentleerung erfolgt nur tropfenweise. Die Harnblase ist stark gefüllt; der Urin ist stark eitrig getrübt.

22. Mai: In Chloroformnarcose wird die Vorhaut auf- und abwärts in der Medianlinie gespalten, bis die äußere Harnröhrenmündung frei liegt. In diese läßt sich jetzt eine dünne Bougie (Charrière Nr. 5) einführen. Die Lösung der Verwachsung zwischen Vorhaut und Eichel gelingt nur auf eine ganz kurze Strecke.

4. Juli: Durch fortgesetztes Bougieren ließ sich die Harnröhre nur bis Charrière Nr. 11 erweitern. Doch schon diese Nummer ließ sich nur schwer und unter Schmerzen einführen. Die Verengung reichte von der Harnröhren-Mündung 6 cm weit; weiter zentral erscheint die Harnröhre

normal weit. Da eine weitere Dilatations-Behandlung aussichtslos erscheint, wird heute die narbige, veränderte Partie der Harnröhre an ihrer Unterseite in der ganzen Länge median gespalten und die Harnröhren-Schleimhaut jederseits sogleich durch Knopfnähte mit der äußeren Haut exakt vereinigt. Jetzt läßt sich ein dünner Katheter bequem in die Blase führen.

17. Juli: Urinentleerung gelingt ohne Störung; Entfernung der Nähte.

5. August: Schluß der künstlichen Hypospadie nach der Methode von Duplay durch meinen Sekundärarzt Herrn Dr. Neck.

11. September: Nur im Bereich der Eichel war die Plastik gelungen, weiter zentral waren die Nähte auseinandergegangen und besteht eine Hypospadie. Die Harnröhre ist hier auf circa 5 cm weit nach unten zu offen. Zu ihren beiden Seiten ziehen in einer Entfernung von je circa 7 mm dem Schleimhautrande parallel schmale Längsnarben, welche im vorderen und hinteren Winkel der Hypospadie zusammenlaufen. Diese Narben rühren von den Einschnitten bei dem ersten Versuch des plastischen Verschlusses her. Heute wird im Verlauf der Narben abermals inzidiert und die beiderseits zwischen der Narbe und der Harnröhrenrinne gelegene Hautbrücke von der Narbe nach der Schleimhaut zu von der Unterlage abgelöst, die Haut aber weiter nach außen hin ebenfalls noch unterminiert. Die ersterwähnten beiden Hautlappen werden nach der Harnröhre zu umgeklappt, so daß ihre Hautfläche nach innen zu sieht, und in dieser Lage durch feine Nähte, die nach Art der Lembertschen Darmnaht angelegt sind, fixiert. In der hinteren Hälfte der Wunde gelingt diese Vereinigung nur unter starker Spannung. Einige weitere Nähte befestigen den hinteren Rand der umgeklappten Lappen mit dem hinteren Harnröhrenstumpf. Über der so gebildeten neuen Harnröhre werden die seitlich losgelösten Hautlappen in der Mitte durch Nähte vereinigt. Die Naht wurde über einem dicken Metallbougie ausgeführt.

Der weitere Verlauf war ohne Störung. Am 1. Oktober 1902 wurde Patient geheilt entlassen.

Bei einer Kontrolle im Frühjahr 1903 war die Harnröhre für ein dickes Instrument gut durchgängig; die Urinentleerung erfolgte ohne Störung.

Fall II. Friedrich Sch . . . ., 30 Jahre alt, wurde am 23. Februar 1904 in das Krankenhaus aufgenommen. Er litt seit vielen Jahren an chronischem Tripper. Im Sommer 1903 war er wochenlang fieberhaft krank, bot die Zeichen einer kryptogenetischen Septicopyaemie mit zahlreichen Schüttelfrösten. Das Fieber schwand damals bei Behandlung mit Aspirin. Seit einigen Monaten bemerkte er, daß sein Urinstrahl immer dünner wurde. Wiederholt traten in den letzten Wochen von neuem Schüttelfröste auf, und seit 14 Tagen stellte sich eine schmerzhafte Anschwellung vor dem After ein.

Befund bei der Aufnahme: Patient ist ein blaß und leidend aussehender Mann. Am Damm bemerkt man eine haselnußgroße, schmerzhafte Vorwölbung, innerhalb welcher die Haut gerötet ist. Die Untersuchung mit dem Katheter ergibt eine Verengerung der Pars bulbosa und membranacea der Harnröhre auf mehrere Zentimeter Länge. Die Striktur wird nur von einem dünnen Bougie, Charrière Nr. 8, passiert. Die Urin-

entleerung gelingt nur in ganz dünnem Strahl, meist sogar nur tropfenweise. Der entleerte Urin ist eiterhaltig und stinkt. Fieber besteht nicht.

25. Februar: Heute Abend heftiger Schüttelfrost mit Steigerung der Temperatur auf 41,3°.

26. Februar: Heute ist das Fieber wieder geschwunden. In Chloroformnarcose wird ein haselnußgroßer periurethraler Abceß durch Schnitt in der Medianlinie vom Damm aus eröffnet. Ausschabung. Ein fester, dicker Narbencallus umgibt die Harnröhre mehrere Zentimeter weit und wird mit Messer und Schere excidiert, die Harnröhre, welche auf circa 5 cm stark verengt ist, wird dabei längs gespalten. Einlegung eines Nélatonschen Verweil-Katheters. Tamponade der Wunde mit Jodoformgaze; dreimal täglich Blasenspülung mit Borsäure.

2. März: Erneuerung des Katheters; der Urin stinkt nicht mehr, Fieber ist nicht mehr aufgetreten.

13. März: Die Wunde hat sich gereinigt. Man erkennt jetzt, daß eine etwa 2 mm breite Schleimhautbrücke zwischen vorderem und hinterem Harnröhrenende erhalten geblieben ist. Im übrigen ist der Defekt zwischen beiden Stümpfen circa 5 cm lang. Es wird beschlossen, ihn durch Plastik zu decken.

Spaltung des Scrotums in der Mittellinie, Abschabung der Granulationen der Wunde, provisorische Tamponade zur Blutstillung. Jetzt wird das innere Vorhautblatt an der corona glandis und an der Umschlagstelle zum äußeren Blatte, von der linken Seite des Frenulums bis zur rechten umschnitten, der Anfangsteil beider Schnitte links vom Frenulum durch einen dritten Schnitt verbunden, das innere Blatt nun bis zur rechten Seite des Frenulum abgelöst. Es stellt einen circa 2 cm breiten, 5—6 cm langen Schleimhautlappen dar. Er wird jetzt unter Herabziehen des Penis zwischen die beiden Scrotalhälften über den Defekt der Harnröhre gebreitet und zwar nach links von der erhalten gebliebenen Schleimhautbrücke. Durch einige Nähte wird er mit dem linken Rande dieser Brücke fixiert; einige weitere Nähte heften seinen schmalen, freien Rand an die Mündung des hinteren Harnröhrenstumpfes, welche vorher scharf angefrischt wurde. Einlegung eines Verweil-Katheters durch den hinteren Harnröhrenabschnitt in die Blase. Der überpflanzte Lappen wird durch Jodoformgaze an die Unterlage angedrückt erhalten. Verband.

23. März: Ein Teil des Lappens ist blauschwärzlich verfärbt, abgestorben, wird abgetragen. Der Stiel des Lappens wird quer durchtrennt und durch feine Nähte mit der hinteren Mündung des vorderen Harnröhrenabschnittes vernäht.

22. April: Der weitere Verlauf war durch eine fieberhafte Angina kompliziert. Von dem erhalten gebliebenen Teil des überpflanzten Schleimhautlappens aus ist das Epithel über die Wunde so weit gewuchert, daß eine mehr als 2 cm breite Schleimhautbrücke jetzt die beiden Harnröhrenstümpfe vereinigt. Die Ränder der Brücke werden mit dem Messer längs scharf angefrischt und über einem von vorn her in die Blase geführten Metallkatheter durch feine Catgutnähte vereinigt. Darüber werden die mit dem scharfen Löffel angefrischten Weichteile des Dammes und des Scrotums ebenfalls durch tiefgreifende Nähte zur Vereinigung gebracht.

14. Mai: Patient wird geheilt entlassen. Er entleert den Urin in starkem Strahle auf normalem Wege.

Bei einer Ende August vorgenommenen Nachuntersuchung ist die Harnröhre für einen dicken Katheter bequem durchgängig. Das Allgemeinbefinden ist vorzüglich, Patient hat sich außerordentlich erholt. Störungen bei der Urinentleerung bestehen nicht mehr.

Fall III: Otto W, . . ., 32 Jahre alt, Aufnahme am 29. Februar 1904. W. hat sich angeblich in seinem 5. Lebensjahre einen Tripper zugezogen und leidet im Anschluß daran seit früher Kindheit an Harnröhrenverengerung. Er wurde mehrfach operiert; vor einigen Jahren mußte in Leipzig der retrograde Katheterismus ausgeführt werden. Obwohl Patient seitdem dauernd bougiert wurde, entleerte er den Urin nur in dünnem Strahle, seit 8 Tagen überhaupt nur tropfenweise. Der Urin war stets sehr trüb. Seit dem Tage vor der Aufnahme bestanden Schmerzen am Damm und trat eine Schwellung des Hodensackes ein. Bei der Aufnahme war das ganze Scrotum und die Dammgegend stark ödematös geschwollen und druckempfindlich. Die Blase war stark gefüllt, reichte bis zum Nabel. Nur mit Mühe ließ sich ein ganz dünnes Bougie durch die im hinteren Abschnitte der Pars bulbosa und membranacea verengte Harnröhre in die Blase führen. Der tropfenweise entleerte Urin stank und enthielt reichlich Eiter.

1. März: Gestern Abend klagte der Kranke über heftigen Urindrang und konnte kein Wasser lassen. Die Schwellung dehnte sich über die ganze rechte Leistengegend und die Außenseite der oberen Hälfte des rechten Oberschenkels aus. Die Haut rötete sich, Druck wurde überall sehr schmerzhaft. Die Temperatur stieg auf 38,7. Daher heute Operation in Chloroform-Narcose. Spaltung des Dammes und des Scrotums in der Mittellinie läßt überall eitrige Flüssigkeit austreten. Ein zweiter Schnitt wird vom Damm aus nach rechts durch die phlegmonös infiltrierten Weichteile aufwärts bis über den Darmbeinkamm hinaus geführt in einer Länge von 25 cm, die Haut, soweit das Unterhautgewebe eitrig infiltriert ist, nach beiden Seiten von der Unterlage abgehoben. Das die Harnröhre in einer Länge von circa 5—6 cm umgebende, schwielig verdickte Bindegewebe wird einschließlich des verengten Harnröhrenabschnittes reseciert. Tamponade der Wunde mit Jodoformgaze nach Einlegung eines Verweilkatheters von der Wunde aus.

2. März: Die entzündliche Schwellung in der Leisten- und in der Bauchgegend ist geschwunden, die an der Außenseite des Oberschenkels hat zugenommen; daher hier Längsincision von 15 cm Länge.

9. März: Fieber geschwunden, Wunde in der Leistengegend hat sich gereinigt, wird durch sekundäre Naht geschlossen.

17. März: Abschabung der Granulationen der Dammwunde, Überpflanzung des lappenförmig abgelösten inneren Vorhautblattes in den circa 5 cm langen Defekt zwischen beiden Harnröhrenstümpfen in der gleichen Weise wie in Fall II Tamponade.

2. April: Der periphere Abschnitt des Lappens ist abgestorben, wird abgetragen. Der Stiel des Lappens wird an der Basis quer durchschnitten und durch einige Nähte mit der hinteren Mündung des vorderen Harnröhrenrendes vereinigt.

25. April: Die beiden Harnröhrenstümpfe zeigen sich jetzt durch einen

mehr als 2 cm breiten Schleimhautstreifen miteinander verbunden. Anfrischung der Ränder der Schleimhautbrücke und Vereinigung über einem von vorn her eingeführten dicken Katheter; darüber Naht der Dammweichteile bis auf einen 1 cm langen Schlitz, durch welchen etwas Jodoformgaze eingeführt wird.

29. April: Der Verweil-Katheter wird entfernt.

2. Mai: Am Damm besteht eine kleine Fistel, aus der sich beim Wasserlassen einige Tropfen Urin entleeren. Der Urin wird sonst in starkem Strahle auf normalem Wege gelassen.

7. Mai: Patient wird geheilt entlassen. Am Damm besteht noch eine circa 3 cm lange, oberflächliche Wunde; die Harnröhrenfistel läßt nur wenige Tropfen Urin austreten. Der entleerte Urin ist klar.

15. September: Patient, der keiner weiteren Bougie-Behandlung unterworfen worden ist, stellt sich mir zur Kontrolle vor. Er sieht blühend aus, hat sehr an Gewicht zugenommen. Der Urin wird in starkem Strahle in normaler Weise entleert. Es besteht keine Harnröhrenfistel. Die Weichteile des Dammes sind überall weich. Die Operationsnarbe ist linienförmig, die Erektion des Gliedes erfolgt in ganz normaler Weise. Auf besonderes Befragen gibt W. als einzige Störung an, daß er am Schluß des Urinlassens durch einen leichten Fingerdruck auf den Damm die letzten Tropfen des in der Harnröhre zurückgebliebenen Urins entleeren muß. Er ist glücklich, sich nicht mehr weiter bougieren zu müssen, fühlt sich vollständig gesund.

XXIX.

Die Radikaloperation der chronischen Kieferhöhleneiterung.

Von

Dr. **Dreesmann**,

dirigierendem Arzt der chirurgischen Abteilung des St. Vincenz-Krankenhauses in Köln.

(Nach einem Vortrag, gehalten in der Versammlung deutscher Naturforscher und Ärzte in Breslau.)

Noch in den neuesten Abhandlungen über Empyem des Antrum Highmori finden wir das Zugeständnis, daß die Behandlung in chronischen Fällen oft zu den langwierigsten und undankbarsten Aufgaben gehört, und eine definitive Ausheilung spät oder gar nicht erfolge. In vielen Fällen führen zwar die bekannten und vielfach angewandten Methoden zu dem erwünschten Ziele: Die Eröffnung von der Alveole aus nach Cooper, oder vom mittleren Nasengang aus nach Onodi (1) [1]), Rethy (2), Siebenmann (3) oder vom unteren Nasengang aus nach Mikulicz (4), modifiziert von Krause (5) und anderen. Ist eine genaue Besichtigung des Antrums erwünscht, so wird man nach Küster (6) die Eröffnung von der Fossa canina aus vornehmen. Es ist zwar möglich, daß dasselbe Resultat durch das von Hirschmann (7) konstruierte Endoskop oder das Reichertsche (8) Antroskop erzielt wird, indessen fehlen hierüber noch genügende Erfahrungen. Auf jeden Fall ist die breite Eröffnung von der Fossa canina aus auch aus dem Grunde zweckmäßiger, weil sie uns gestattet, gleichzeitig die erkrankten Teile der Schleimhaut oder die Schleimhaut im ganzen zu entfernen, ebenso eventuell affizierte Knochenpartien. Indessen hat diese Methode durch den Umstand, daß eine Wundhöhle nach dem Munde geschaffen wird, aus der sich mehr oder weniger längere Zeit Eiter entleert, sehr viel Unannehmlichkeiten im Gefolge.

Die größten Schwierigkeiten aber bestehen in der Überhäutung des bloßgelegten Knochens der Höhle. Um diese hierdurch bedingte

1) Die in Klammern befindlichen Ziffern beziehen sich auf das am Schlusse angefügte Literaturverzeichnis.

Verzögerung in der Heilung zu beseitigen, sind die verschiedensten Methoden ersonnen worden. Jansen (9) suchte durch einen Schleimhautlappen vom Munde aus oder auch durch Transplantationen die Epithelialisierung zu befördern. Caldwell (10) und Luk (11) schufen eine Gegenöffnung im unteren Nasengang, Gerber (12) eine solche im oberen Nasengang, Bönninghaus (13) entfernte die knöcherne Wand, welche die Nasenhöhle vom Antrum trennt, und suchte mittelst der Schleimhaut der lateralan Nasenwand die Kieferhöhle zu überkleiden. In letzter Zeit hat noch Friedrich (14) empfohlen, von außen den Nasenflügel abzutrennen und nach Abkneifen der Crista nasalis die Kieferhöhle breit zu öffnen.

Die vorhin hervorgehobene Schwierigkeit, daß nach Entfernung der kranken Schleimhaut, falls diese sich als notwendig bei der Öffnung des Antrum herausgestellt haben sollte, keine genügende Haut zur Deckung des bloßgelegten Knochens vorhanden ist, wird durch keine dieser Methoden in befriedigender Weise beseitigt. Auch bei der Operation nach Caldwell-Luk, die heute wohl am meisten angewandt wird, bleibt die Knochenfläche des Antrum unbedeckt. Es kann sich erst ganz allmählich von der nach der Nasenhöhle zu geschaffenen Öffnung eine Überhäutung des Antrum ausbilden. Daß dieselbe sehr langer Zeit bedarf, ist ohne weiteres klar. Hajek (15) sagt selbst, daß eine radikal ausgeräumte Kieferhöhle Monate, vielleicht auch ein Jahr und darüber braucht, bis sie von den übriggebliebenen Epithelresten der Kieferhöhle übernarbt ist. Noch mehr wird die Heilung sich verzögern, wenn keine Epithelreste übriggeblieben sind. Die Sekretion mag wohl bei dieser Methode eine minimale sein und den Patienten deshalb wenig belästigen; denn da die Wundhöhle für den Luftstrom frei passierbar ist, wird das Sekret viel eher eintrocknen; es werden bei dem Patienten nur hier und da Borken vielleicht erscheinen. Trotz alledem kann eine solche Methode keineswegs als eine ideale bezeichnet werden, so groß die Vorteile derselben auch gegenüber der früheren gewesen sein mögen. Die so lang bestehende Wundfläche allein ist ein Übelstand, der zweifelsohne als eine höchst unangenehme Beigabe empfunden werden muß.

Es muß deshalb das Bestreben, einen besseren und praktischeren Weg zu finden, um diese chronischen Kieferhöhleneiterungen zu beseitigen und wirklich radikal zu operieren, als durchaus berechtigt anerkannt werden. Wenn man nun Gelegenheit hatte, wiederholt die großen Vorzüge der Killianschen Operation bei Stirnhöhlenempyem (16) zu sehen, so liegt der Gedanke sehr nahe, das Prinzip der Killianschen Operation auch auf die Highmorshöhle anzuwenden.

Dieses Prinzip besteht darin, die starrwandige Höhle zur Obliteration zu bringen ohne äußere Entstellung. Demnach wäre die erste Forderung, die an eine radikale Methode gestellt werden muß, daß sie eine tatsächliche Obliteration der Highmorshöhle bewirkt. Diese Forderung ist um so berechtigter, als die Schwierigkeiten, eine schnelle und vollständige Überhäutung der der Schleimhaut entkleideten Highmorshöhle zu erzielen, fast unüberwindlich sind.

Wenn wir nun der Frage näher treten, auf welche Weise eine Obliteration der Highmorshöhle erzielt werden kann, so haben wir zu untersuchen, inwieweit die knöcherne Wand der Highmorshöhle beseitigt werden darf. Hierbei muß selbstredend berücksichtigt werden, daß die Beseitigung dieser knöchernen Wand keinerlei Nachteile im Gefolge hat. Daß die faciale Wand ohne Schaden zu entfernen ist, ist längst bekannt. Die nasale Wand hat Bönninghaus zu beseitigen empfohlen in der Absicht, daß die der Nasenhöhle zugekehrte Schleimhaut sich in die Highmorshöhle hineinziehe, und das hier durch die Überhäutung der Höhle bewirkt werde. Es ist von anderer Seite gegen diese Methode der Einwand erhoben worden, daß durch die Erweiterung der Nasenhöhle Nachteile entständen. Ob diese Befürchtung zutreffend ist, vermag ich nicht zu entscheiden.

Die orbitale Platte der Highmorshöhle zu entfernen, könnte mit Nachteilen für den Bulbus verbunden sein. Die Verhältnisse liegen hier anders als wie bei der Stirnhöhle, da es sich hier um den Boden der Orbita, bei der Stirnhöhle um das Dach der Orbita handelt. Die Entfernung dieses Bodens der Orbita könnte sehr wohl ein Herabsinken desselben bedingen und scheint mir daher vorläufig nicht empfehlenswert zu sein. Dahingegen bestehen keinerlei Bedenken gegen die Entfernung der lateralen und hinteren Wand der Highmorshöhle. Bei diesen Bezeichnungen habe ich die Ausführungen von Dmochowski (17) im Auge, der gleichfalls eine laterale und hintere Wand der Highmorshöhle annimmt. Die durch diese Wand hindurchtretenden Nervenäste (Nervus dentalis superior posterior) sind von keiner besonderen Bedeutung und kommen auch schon beim bloßen Entfernen der Schleimhaut in Wegfall. Andere Nerven oder wichtigere Gefäße kommen aber hier nicht in Betracht.

Wir haben uns demnach jetzt nur die Frage vorzulegen, ob die Entfernung dieser lateralen und hinteren Wand der Highmorshöhle sich ohne Schwierigkeiten und, was ich früher betont habe, ohne äußere Entstellung ermöglichen läßt, und ferner ob dieselbe zu dem erwünschten Ziele voraussichtlich führt. Meine Erfahrungen gründen sich nach dieser Richtung auf Versuche an der Leiche, sowie auf

2 Fälle, bei denen ich diesen Weg eingeschlagen habe. In dem ersten Fall handelte es sich um eine Patientin, die 6 Jahre an chronischem Empyem litt und welche ich am 3. Juni auf die weiterhin skizzierte Weise operiert habe; in dem zweiten Fall lag ein akutes Empyem mit ausgedehnter Necrose vor, welches Mitte Oktober dieses Jahres operiert wurde. Auf Grund dieser Erfahrungen glaube ich obige Frage bejahen zu dürfen. Die Entfernung der lateralen und hinteren Wand der Kieferhöhle läßt sich ohne Schwierigkeit nach Entfernung der facialen Wand derselben vom Munde aus bewerkstelligen. Eine äußere Entstellung tritt hierdurch keineswegs ein, wenn man eine schmale etwa 0,5 bis 0,75 cm breite Verbindungsbrücke zwischen Jochbein und Oberkiefer bestehen läßt. Nach Entfernung der bezeichneten Wand, welche die Tuberositas maxillaris bildet, und die durch ihre laterale Ausbuchtung einen Hauptanteil an der Bildung der Highmorshöhle nimmt, dringt das Fettgewebe der Flügel-Gaumengrube in den Rest des Antrum hinein, dasselbe mehr oder weniger anfüllend. Es liegt auf der Hand, daß, falls die Schleimhaut-Auskleidung des Antrum sorgfältig entfernt ist, dieses Fettgewebe allmählich in feste organische Verbindung mit der nasalen knöchernen Wand treten muß. Diese Verbindung und demnach auch die Ausheilung würde noch schneller erfolgen, wenn die knöcherne nasale Wand gleichfalls entfernt wird. Die Nachteile sind zweiffellos dann nicht so groß, als wie bei der Methode von Bönninghaus, da die Nasenhöhlen-Schleimhaut jetzt nicht so weit lateralwärts verzogen wird. Ob es aber unter diesen veränderten Umständen gestattet ist, die knöcherne nasale Kieferhöhlenwand zu entfernen, kann noch nicht entschieden werden.

Die von mir vorgeschlagene Operation hat folgenden Verlauf:

Über dem Alveolearfortsatz wird ein Schnitt vom 2. Schneidezahn bis zum 2. Molarzahn durch Schleimhaut und Periost gemacht. Schleimhaut nnd Periost werden mittelst Elevatorium von der facialen Kieferhöhlenwand nach oben bis zum Canalis infraorbitalis losgelöst und mitsamt der Oberlippe durch entsprechende Haken in die Höhe gezogen. Darauf wird die ganze faciale Wand bis zum Canalis infraorbitalis mittelst Meißel und Hammer oder Knochenzange entfernt, und zwar reicht die Entfernung lateralwärts bis kurz vor dem Ursprung des Jochbeinfortsatzes des Oberkiefers. Darauf erfolgt unter künstlicher Beleuchtung die Exstirpation der ganzen Schleimhaut des Antrum, selbstredend natürlich nur dann, wenn dieselbe wegen hochgradiger Erkrankung der Schleimhaut notwendig erscheint. Darauf umgrenze ich mittelst eines scharfen Meißels die weiterhin wegzu-

nehmende Knochenpartie an der äußeren und hinteren Seite des Antrum. Dieselbe reicht nach oben bis zur Orbitalplatte, nach unten bis an den Boden der Kieferhöhle, nach hinten bis kurz vor dem Ansatz der flügelförmigen Fortsätze an den Oberkiefer, nach vorn bis hinter den Ursprung des Processus zygomaticus des Oberkiefers. Es bleibt also ein schmaler Knochenstreifen als Verbindung zwischen Jochbein und Oberkiefer vorn lateralwärts bestehen. Die umschnittene Knochenpartie wird dann ohne Schwierigkeit mit Tenette scharfen Löffeln oder ähnlichen Instrumenten in Bruchstücken entfernt. Dieser Akt der Operation ist durchaus nicht schwierig, bekünstlicher Beleuchtung gelingt die Entfernung dieser Knochenpartie sehr leicht und zwar besonders deshalb, wei dieser Knochen sehr dünnwandig ist. Es wird dann nach Caldwell-Luk noch eine Öffnung nach dem unteren Nasengang geschaffen und die Operation ist beendet. Sollte ausnahmsweise eine stärkere Blutung eintreten, was ich nicht beobachtet habe, so wird man zweckmäßig die Wundhöhle amponieren, im anderen Falle genügt das Einlegen eines Drains nach Mund oder Nase.

Schwierigkeiten können bei dieser Operation nur dann entstehen wenn der zu entfernende Knochen außerordentlich verdickt ist. Dmochowski hat z. B. denselben einmal bis zu 1 cm dick gefunden. Die Blutung ist bei weitem nicht so stark wie bei der radikalen Operation der Stirnhöhle nach Killian. Nach Entfernung der Schleimhaut läßt dieselbe sich durch Tamponade sehr gut beherrschen.

Eine fernere Schwierigkeit kann vorhanden sein, wenn die betreffende Wangenseite infolge Mitbeteiligung an der Entzündung mehr oder weniger infiltriert ist, und infolgedessen nicht genügend nach oben gezogen werden kann. Im Allgemeinen indessen ist diese Schwellung der Wange nur bei akuten Empyemen vorhanden, bei denen man wohl seltener sich veranlaßt sehen wird, sofort zu einer radikalen Operation seine Zuflucht zu nehmen. In meinem zweiten Falle, den ich dieser Operation unterzog, lag eine sehr starke Schwellung der Wange vor, es war eine Perforation nach außen durch die Wangenschleimhaut, sowie vom Antrum aus nach hinten lateralwärts in die Flügel-Gaumengrube nach der Schläfengrube hin erfolgt. Nur sehr unvollständig gelang hier das Abziehen der Oberlippe und der Wange. Trotzdem konnte ich die radikale Operation ohne erhebliche Schwierigkeit ausführen, die ich hauptsächlich aus dem Grunde vornahm, weil die Schleimhaut stark polypös degeneriert war und in der Gegend der hinteren Wand, sowie besonders an der Orbitalfläche größere Sequester vorhanden waren.

Kurz will ich noch darauf hinweisen, daß eine Infektionsgefahr des retromaxillären Gewebes nicht vorliegt, da das nach der Operation sich bildende Wundsekret genügenden Abfluß nach dem Munde und der Nase zu hat.

Es erscheint mir nicht überflüssig nochmals hervorzuheben, daß diese radikale Operationsmethode nur dann Anwendung finden soll, wenn die Besichtigung des Innern des Antrum ergibt, daß die Entfernung der Schleimhaut ganz oder wenigstens zum größten Teil zweckmäßig ist. Daß solche Fälle vorkommen, wird wohl kaum bestritten werden können, ganz besonders ist dies sowohl von Gerber wie von Luk in ihrer Controverse zum Ausdruck gebracht worden. Ich halte es zudem in vielen Fällen für äußerst schwierig, bei ausgedehnter Erkrankung der Schleimhaut nur die kranken Partien zu entfernen und die gesunden zu schonen. Sieht man sich aber in die Notwendigkeit versetzt, die Schleimhaut des Antrum wenigstens zum größten Teil zu opfern, so sehe ich nicht ein, warum man nicht durch Resektion der knöchernen lateralen und hinteren Wand die Ausheilung zu beschleunigen bestrebt sein soll. Die Unterlassung dieser Resektion würde nur dann erklärlich sein, wenn derselben Schwierigkeiten im Wege ständen, oder wenn dieselbe andere Unannehmlichkeiten zur Folge hätte; beides ist indessen nicht der Fall. Es mag sein, daß weitere Erfahrungen mit dieser Methode die Zweckmäßigkeit kleinerer Modifikationen ergeben, ich glaubte aber heute bereits Mitteilung über meinen Vorschlag machen zu dürfen, da mir ein größeres Krankenmaterial nicht zur Verfügung steht und die Nachprüfung meiner Methode von anderer Seite schneller zu einem bestimmten Resultate führen wird.

Bei dieser Gelegenheit mache ich noch darauf aufmerksam, daß nach partieller Entfernung der knöchernen hintern und lateralen Wand der Kieferhöhle der Zugang zum Nervus infraorbitalis vor seinem Eintritt in den Canalis infraorbitalis frei wird. Die Resektion des Nerven läßt sich demnach an dieser Stelle ohne besondere Schwierigkeit von der Fossa canina aus nach Entfernung der facialen Wand der Highmorshöhle bewirken; hierbei wird jede sichtbare Narbe vermieden und der Nerv vor seinem Eintritt in den Knochenkanal getroffen.

Literaturverzeichnis.

1) Onodi, Archiv f. Laryng. 14. Bd. 1.
2) Rethy, Wien. med. Presse 96.
3) Siebenmann, Münch. med. Wochenschr. 1900, 1.

4) Mikulicz, Arch. f. kl. Chir. 86.
5) Krause, Berl. kl. Wochenschr. 89, 37.
6) Küster, Deutsche med. Wochenschr. 89, S. 235.
7) Hirschmann, Archiv f. Laryng. XIV, 2.
8) Reichert, Berl. kl. Woch. 1902, 18.
9) Jansen, Archiv f. Laryng. 1., 2., 3. Bd.
10) Caldwell u. Luc, Arch. intern. de Laryng. 98.
11) Luc, D. med. Woch. 1902, 45.
12) Gerber, Deutsche med. Woch. 1902, 27 u. 45.
13) Bönninghaus, D. med. Woch. 96. Vereinsb. Arch. f. Laryng. VI.
14) Friedrich, Deutsche med. Wochenschr. 1904.
15) Hajek, Path. u. Ther. der entz. Erkr. der Nebenhöhlen d. Nase. 2. Aufl. 1903. S. 122.
16) Killian, Archiv f. Laryng. XIII, 1.
17) Dmochowski, Arch. f. Laryng. 3. Bd., 3.

XXX.

Aus dem Kronprinz-Rudolf-Kinderhospitale in Wien.
(Direktor Dr. Gnändinger).

Über aufsteigende Darmeinstülpung.

Von

Dr. **Nikolaus Damianos,**
emer. Assistenten der Abteilung des Prof. v. Mosetig-Moorhof

(Mit 4 Abbildungen.)

Fälle rückläufiger Darmeinstülpungen sind sehr seltene Vorkommnisse. Während bei den gewöhnlich zu beobachtenden, absteigenden Invaginationen sich eine Darmpartie in die ihr nach abwärts zu benachbarte einschiebt, erfolgt bei der rückläufigen Invagination diese Einschiebung einer Darmpartie in den nach aufwärts zu liegenden Darmabschnitt, daher auch ihr Name: ascendierende Invagination. In ersterem Falle ist also die Einschiebung im Sinne der Peristaltik erfolgt, in letzterem Falle in der Richtung antiperistaltischer Bewegung.

Wie wir noch erörtern werden, ist die Pathologie der ab- und der aufsteigenden Invagination dem Wesen nach identisch. Werfen wir daher einen kurzen Überblick auf die jetzigen Anschauungen über die Pathologie der Invagination überhaupt, so zeigt uns die casuistische Literatur, daß grob-anatomische Ursachen als veranlassende Momente der Darmeinstülpung nicht häufig angetroffen wurden: wir meinen Polypen und sonstige Geschwülste des Darmes, invertierte Meckelsche Divertikel, invertierte Wurmfortsätze und dergleichen mehr. Vielmehr ist in der Mehrzahl der Fälle die Invagination das Produkt eigenartiger Bewegungsvorgänge am Darm, im Sinne von Unregelmäßigkeit, Incoordination seiner Aktion, ohne daß eine anatomische Erkrankung am Darm bestehen müßte. Es ist als sicher anzunehmen, daß sich am menschlichen Darm — so wie es am tierischen Darm zu beobachten ist — häufig genug Invaginationen

bilden, die, indem sie sich bald wieder spontan lösen, keinerlei pathologische Erscheinungen hervorrufen, und welche daher als „physiologische" Invaginationen, wie sie Nothnagel nennt, bezeichnet werden können. Als solche „physiologische" Invaginationen sind auch die an Kinderleichen nicht selten zu beobachtenden Darmeinstülpungen, welche die Produkte agonaler Darmbewegungen darstellen, aufzufassen. Pathologische Erscheinungen wird eine Invagination erst dann veranlassen, wenn ihre spontane Lösung nicht gelingt. Die Ursache, warum in solchen Fällen die spontane Reduktion den Naturkräften nicht gelungen ist, entzieht sich gänzlich unserer Kenntnis. Wir haben diese Unmöglichkeit spontaner Lösung dahin aufzufassen, daß in solchen Fällen das Verhältnis der die Invagination erzeugenden und der sie lösenden physiologischen Momente wohl nur dem Grade nach, nicht dem Wesen nach, verändert, für die Lösung ungünstiger ist. Tritt keine Lösung ein, dann werden sich verschiedene pathologische Störungen an den betroffenen Darmpartien geltend machen, deren Beschaffenheit und Intensität hauptsächlich davon abhängt, inwieweit es zu Circulationsstörungen an den Darmgefäßen kommt. Jedenfalls ist aber eine starke Schwellung im Invaginatum die erste Folge der Invagination, falls die spontane Lösung nicht bald gelingt, und diese Schwellung ist weiterhin die Ursache davon, daß nunmehr eine Reduktion des durch die Schwellung gleichsam eingeklemmten, invaginierten Darmstücks, namentlich des Scheitels desselben, selbst der Hand des Chirurgen Mühe macht.

Über den Mechanismus bei Entstehung der Invagination haben uns Tierexperimente lehrreiche Aufschlüsse gegeben; wir verdanken ihnen hauptsächlich über die Pathogenese der absteigenden Invagination unsere heutigen klaren Vorstellungen. Da aber die aufsteigende Invagination gewiß im Grunde aus einem identischen Mechanismus ihre Entstehung ableitet, wenngleich dieser Mechanismus aus irgend einer uns noch unbekannten Veranlassung in solchen Fällen an dem oberhalb einer bestimmten Darmpartie gelegenen Darmteil ausgelöst wird (statt, wie gewöhnlich, an dem unterhalb gelegenen Darmteil, wie wir gleich erörtern werden), so seien Nothnagels grundlegende Beobachtungen und Anschauungen betreffs der experimentellen Erzeugung absteigender Invaginationen in Kürze wiedergegeben.[1]

Nothnagel stellte Versuche an, durch faradische Ströme tetanische Kontraktionen des Kaninchendarmes zu erzeugen. Eine absteigende Invagination kam nun so zustande, daß die verengte Darm-

1) Erkrank. d. Darms u. Peritoneums. 1898.

partie in den analwärts gelegenen normallichtigen Darm trat, welch letzterer sich schirmförmig über das untere Ende der kontrahierten Stelle nach aufwärts zu überwölbt. Mit diesem Überwölben, oder, wie es Wilms[1]) nennt, dieser „Lippenbildung", das heißt: dieser lippenförmigen Umstülpung des unterhalb der kontrahierten Stelle liegenden Darmes, ist die Einstülpung schon gegeben. Sie ist durch Aktion der Längsmuskulatur des Darms, infolge der Fortpflanzung des einwirkenden Reizes auf dieselbe, veranlaßt. Eine energische ringförmige Kontraktion einer Darmstelle liefert also den ersten Anstoß zur Bildung der Invagination. Diese Kontraktion ist hervorgerufen durch Reize, welche, wie Braun[1]) annimmt, entweder von der Schleimhaut des Darmes oder von außen her auf den Darm einwirken.

Diese Kontraktion gibt den fixen Punkt ab, von welchem aus die Einstülpung sich bildet. Letztere geht nun aber nicht in der Weise vor sich, daß die kontrahierte Stelle durch die Peristaltik der oberwärts gelegenen Strecke in die unterwärts gelegene hineingetrieben wird; vielmehr beginnt, wie oben erwähnt, die Bildung in der Weise, daß durch die Tätigkeit der Längsmuskulatur des Darmes die zunächst unterhalb der spastischen Konstriktionsstelle gelegenen Strecke über die kontrahierte Partie nach aufwärts gezogen wird; ebenso geschieht die weitere Ausbildung der Invagination auf Kosten des analwärts gelegenen Stückes, der „Scheide", indem immer neue Strecken derselben sich umschlagen und das Invaginans bilden helfen. Jenes Darmsegment, welches den ursprünglichen Ausgangspunkt der Invagination bildete, bleibt immer an der Spitze derselben. Die Bildung der absteigenden Invagination stellt sich bei entsprechend intensiver Reizung prompt ein, und kann bei längerer Dauer der Reizung eine Invagination bis zu 10 cm Länge erzielt werden.

Anders waren die Ergebnisse bezüglich Bildung einer aufsteigenden Invagination. Nothnagel machte darüber folgende Beobachtungen[2]): „Bei schwacher farad. Reizung einer Darmpartie erzielt man ganz lokalisierte Konstriktionen. Bei intensiver Reizung tritt eine tetanische Zusammenziehung ein, welche sich nach aufwärts erstreckt. An der oberen Grenze sieht man, wie der Darm hart wird und als weißer, solider Strang erscheint, der allmählich in das normale Darmlumen übergeht. Zuweilen tritt dieser Übergang in das normale Darmlumen plötzlich ein, und man kann dann öfters die Bildung

1) Zentralbl. f. Chir., 75. Versamml. d. Naturforsch. z. Kassel, 1903, S. 1329.

2) Experimentelles über Darminvagination. Wiener medizin. Blätter. 1883. S. 1433.

einer kleinen, pilzförmigen Einstülpung beobachten, die den Beginn einer Invaginatio ascendens darstellt. Aus dieser Veränderung hat sich niemals eine Invagination entwickelt, es blieb immer bei dieser kleinen, minimalen Einstülpung, welche nie länger als ½ cm wurde, und ließ sich weiter konstatieren, daß diese Einstülpung häufig vor dem Aufhören der Konstriktion verschwindet. Es entstand aber auch keine Invagination, wenn zufällig eine starke, peristaltische Welle von oben kam; es staute sich oberhalb dieser Stelle der Darminhalt auf, aber eine Invagination kam nicht zustande."

Nothnagel und fast alle neueren Autoren deuten die meisten Invaginationen, wie oben auseinandergesetzt, im Sinne eines primären spastischen Vorganges. Im Gegensatz hierzu steht die paralytische Theorie Leichtensterns u. a., welche annimmt, daß in eine paralytische Darmpartie ein Darmstück von obenher sich einschiebt; oder man nimmt an, daß durch eine starke, von oben herkommende peristalt. Welle das oberhalb der Paralyse gelegene und paralytische Darmstück in eine unterhalb der gelähmten Stelle liegende Darmpartie eingestülpt wird.

Auf Grund des Tierexperimentes bildet sich Nothnagel folgende Vorstellung von der Entstehung der absteigenden Invagination beim Menschen: Im Gange der normalen Peristaltik hatte sich zufällig eine stärkere, ringförmige lokale Konstriktion gebildet, die so stark war, daß sie das Maß der physiologischen Invagination überschritt, so daß der Beginn des pathologischen Grades zustande kam. Es braucht aber gar keine besondere veranlassende Ursache hinzuzutreten, es genügt eine Intensitätssteigerung der normalen Darmbewegung; darum Überwiegen der Invagination im frühen Kindesalter, wo größere Erregbarkeit und Beweglichkeit des Darmes zu finden sind.

Was nun die aufsteigende Invagination anbelangt, so war noch im Jahre 1878 Leichtenstern, in kritischer Betrachtung seiner aus der Literatur gesammelten acht Fälle ascendierender Invagination, der Meinung, die aufsteigende Darmeinstülpung stelle sich nur ein bei schwerer Darmerkrankung, meist Peritonitis mit Lähmung größerer Darmstrecken, bei aufgehobener normaler Peristaltik und vorhandener Antiperistaltik. Seither ist nun aber durch eine Reihe von Fällen dargetan, daß die aufsteigende Invagination unter den ganz gleichen Bedingungen vorkomme wie die absteigende, also auch bei ganz intaktem Darm und Peritoneum. Die ascendierende Invagination kommt also wohl derart zustande, daß auf eine ringförmige Kontraktion einer Darmstelle hin, anstatt wie gewöhnlich, die weiter abwärts zu liegende Darmpartie, aus uns ganz unbe-

kannnten Gründen die weiter aufwärts liegende Darmpartie infolge Aktion ihrer Längsmuskulatur jene lippenförmige Umstülpung über die kontrahierte Partie erzeugt, mit welcher die Einstülpung gegeben ist.

Nachdem so in Kürze dargetan ist, daß nach den heutigen Anschauungen die Entstehung sowohl der absteigenden wie auch der aufsteigenden Invagination zumeist keine andere Ursache hat, als eigenartige Störungen normaler Bewegungsvorgänge am Darm, möchte ich über den folgenden Fall ascendierender Invagination, welchen ich jüngst im Kronprinz-Rudolf-Kinderspitale zu Wien zu beobachten Gelegenheit hatte, mit gütiger Erlaubnis des Herrn Direktors Gnändinger referieren. Der Fall ist auch lehrreich in bezug auf die vom Hausarzte gestellte Fehldiagnose (Meningitis).

Es handelte sich um ein 3jähriges Mädchen, welches, angeblich in voller Gesundheit stehend, eines Tages plötzlich an Kolikschmerzen und Stuhlverstopfung erkrankte. Der Hausarzt faßte die Erkrankung als eine Darmaffektion auf und verordnete Klysmen. Es stellte sich jedoch kein Stuhl ein, vielmehr trat Erbrechen, Auftreibung des Bauches und Abgang von Blut durch den After hinzu. Da weiter nach einigen Tagen Somnolenz und Apathie sich hinzugesellten, so wurde die Diagnose auf Meningitis gestellt. Als das Kind nach 6tägiger Krankheitsdauer ins Kronprinz-Rudolf-Kinderspital gebracht wurde, wurde von den Herren Spitalsärzten Dr. Schmucker und Dr. Zuppinger sofort die Diagnose auf Invagination gestellt, und über ihr Ersuchen nahm ich, in Vertretung des abwesenden Herrn Prim. Salzer, sofort die Laparotomie vor. Wir waren uns freilich klar, daß die günstige Zeit für operative Hilfe leider bereits verstreichen gelassen war. Die Kranke bot folgendes Bild: Sie war ein kräftig entwickeltes Kind in gutem Ernährungszustand, sehr blass, mit stark halonierten Augen; die Lippen trocken; die Zunge feucht, rot. Das Sensorium war frei, doch zeigte Patientin starke Somnolenz. Puls 144, klein; Respiration rasch, oberflächlich; Abdomen stark aufgetrieben, namentlich um den Nabel herum. Von Zeit zu Zeit wölbten sich geblähte Darmschlingen vor, und zwar hauptsächlich in der Gegend um den Nabel bis hinauf gegen den Rippenbogen; sie erschienen in Form von drei bis vier quergestellten Wülsten. Diese peristaltischen Wellen, welche, wie ersichtlich, den Dünndarm betreffen, verlaufen, ohne daß Patientin Schmerz empfindet. Doch greift sie oft gegen die rechte Unterbauchgegend. Die Flanken sind wenig aufgetrieben; freie Flüssigkeit dortselbst nachweisbar. Nirgends ein Tumor oder eine Resistenz zu fühlen. Der in das Rectum eingeführte Finger findet dasselbe leer, am Finger haftet reichlich dunkelroter Schleim. Von eingeführten Wassereinläufen herrührend, geht in der Folge eine reichliche Flüssigkeitsmenge, dunkelbraunrot gefärbt, ab. — Es wird nun in ruhiger Chloroformnarkose ein Schnitt am Rande des rechten Musculus rectus abdom. gemacht, und das Peritoneum, nach medianer Verschiebung des Rectus, hinter diesem Muskel eröffnet. Sofort entleert sich eine große Menge freier Flüssigkeit, bräunlich gefärbt, aus der Bauchhöhle, und es stürzen

die mächtig geblähten, injizierten, mit Fibrinfetzen bestreuten Dünndärme vor. Beim Auseinanderziehen der Darmschlingen bemerkt man sofort, von diesen Schlingen bedeckt, eine circa 20 cm lange, dunkelblaurot verfärbte, drei Querfinger dicke, wurstförmige Dünndarmpartie, welche der rechten Seite der Wirbelsäule nahe liegt. Diese Darmschlinge endet gleichsam blind mit einem nach links gerichteten, etwas aufgetriebenen Ende; in dieses blinde Ende hinein zieht ein stark kontrahiertes Dünndarmstück; dieses ist, wie der übrige Dünndarm, hellrot gefärbt, injiziert. Verfolgt man dieses Dünndarmstück weiter, so findet man es nach einer Strecke von circa 40 cm in das Coecum übergehen. Dabei erweitert sich dieses anfangs ganz kontrahierte Dünndarmstück bis auf einen Durchmesser von circa 2 1/2 cm. Figur 1 skizziert die topographischen Verhältnisse, wie sie sich bei der Operation vorgefunden haben.

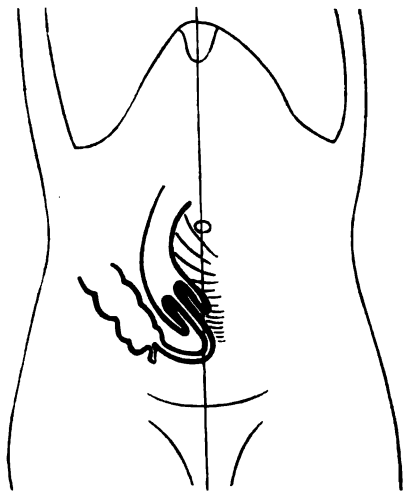

Fig. 1.

Es war also klar, daß es sich um eine aufsteigende Invagination des Dünndarms handelte. Das Gekröse der ganzen betroffenen Darmpartie war stark verdickt und außerordentlich verkürzt, so daß es am Halse der Invagination sich kaum auf eine Strecke von 2 cm von der Wurzel des Gekröses aus erstreckte; es war dunkelrot verfärbt, mit mißfarbigen Fibrinfetzen bedeckt, und sehr morsch und zerreißlich. Bei leisem Anfassen der invaginierten Partie lösten sich Verklebungen am Halse der Invagination und aus einer Perforationslücke am Invaginatum entleerte sich flüssiger Darminhalt. Am Invaginans zeigte sich eine über bohnengroße Stelle halbkugelig vorgewölbt, wohl einer Dehiscenz der inneren Darmschichten entsprechend. Wie man deutlich tasten konnte, erstreckte sich die Einstülpung etwa 10 cm weit. Es wurde nun rasch das befallene Darmstück reseciert, wobei zu bemerken ist, daß vom Invaginatum noch eine Strecke von circa 20 cm nach abwärts vom Halse der Invagination zu resecieren waren, weil auf diese Strecke hin das, gegen die Invagination hinziehende Mesenterium ganz morsch und brüchig war. Nach Verschluß der Darmstümpfe seitliche Anastomose zwischen denselben. Schluß der Bauchwunde. Das Kind überlebte den Eingriff nur kurze Zeit.

Die Untersuchung des Präparates, welche Herr Docent C. Stern-

berg vorzunehmen die Güte hatte, ergab folgendes: Das resecierte Darmstück besteht aus einem 20 cm langen contrahierten unteren Anteile und einem circa 21 cm langen beträchtlich erweiterten, oberen Anteile, von welchen der untere in den oberen hineingeschoben erscheint. Nach Eröffnung des Darmes entsprechend dem Mesenterial-Ansatze erweist sich der untere Anteil als unterstes Ileum, welches im aufgeschnittenen Zustande 5 cm breit ist. Dessen Schleimhaut ist gefaltet, blaß, ohne Veränderung. Gegen das dilatierte Darmstück hin verjüngt sich der untere Anteil ziemlich plötzlich. Das obere Darmstück mißt im eröffneten Zustande 7 cm, seine Schleimhaut ist dunkel gerötet und mit blutig gefärbtem Schleim bedeckt. In seinem Lumen liegt ein nekrotischer, weicher, fast pulpöser Körper, welcher sich bei genauer Besichtigung als invaginierter Dünndarm erweist. Die Länge

Fig. 2.

dieses Stückes beträgt, an seinem convexen Rande gemessen, circa 15 cm. Seine Schleimhaut, welche der Schleimhaut des Intussuscipiens zugewendet ist, ist fast in seiner ganzen Ausdehnung, am stärksten aber im vordersten Anteile nekrotisch, weiter nach unten zu, gegen die Umschlagsstelle (in das Invaginans) stellenweise besser erhalten. Die abführende Darmschlinge ist an der Invaginationsstelle fast vollständig abgeschnürt, so daß das Darmlumen für eine gröbere Sonde nicht passierbar ist. An der Spitze des Invaginatum ist keinerlei Geschwulst oder Polypenbildung nachweisbar. — Es liegt mithin eine Invagination einer unteren in eine obere Ileumschlinge vor, entgegen der Richtung der Peristaltik."

Figur 2 stellt das Präparat dar. Man sieht das untere Darmstück (a) mit seinem linienartigen Gekrösansatz; ferner das obere Darmstück (b), welches entlang dem Gekrösansatz eröffnet ist, nur die den invaginierenden Ring bildende Darmpartie (c) wurde nicht eröffnet, sodaß man deutlich wahrnimmt, wie das untere Darmstück

stark verjüngt in diesen Ring hineinzieht. Dicht neben ihm sieht man ein Stück des Gekröses des oberen Darmstückes in den Ring hineinziehen. In der Nähe des Ringes zeigt sich eine geschwellte Drüse im Mesenterium. Schließlich bemerkt man im eröffneten oberen Darmstücke das nekrotische Invaginatum (d), welches sich in seiner oberen Hälfte nach abwärts zurückgeschlagen hat. — Auch ist ersichtlich, wie sich der von der Invagination befallene Darmabschnitt um seinen Gekrösansatz herum halbkreisförmig krümmt. —

Der ungünstige Ausgang kann uns in obigem Falle, bei der bestehenden diffusen schweren Peritonitis nicht Wunder nehmen; waren doch bereits fünf Tage seit Beginn der Erscheinungen der akuten Invagination verstrichen.

Wie sich aus der Literatur ergibt, hatte man in Fällen akuter Darmeinstülpung bei Kindern durch Laparotomie fast nur im Laufe der ersten zwei Tage noch günstige Erfolge aufzuweisen. Clubbe [1]) berichtete über 45 operierte Fälle mit 45,5 Proz. Mortalität; er berechnete für die erfolgreich operierten Fälle als Durchschnittszeit zwischen Beginn der Krankheitserscheinungen und Operation: 24 Stunden, bei den tödlich verlaufenen Fällen: 56 Stunden. — Kredel [2]) sagt, der Begriff der rechtzeitigen Operation sei nicht über 24 Stunden hinaus auszudehnen; eine Operation am zweiten Tage komme häufig schon nicht mehr früh genug. — Erdmann [3]) will Einläufe nur für die ersten sechs Stunden versuchen lassen, was uns ein sehr richtiger Standpunkt zu sein scheint.

Es ist aber leider hierzulande nicht Seltenes, daß bei den akuten Invaginationen, gleichwie bei so vielen anderen, durch chirurgische Eingriffe heilbaren Darmerkrankungen (ich nenne nur die Appendicitis), meist infolge von irriger Deutung des Krankheitsprozesses, die günstige Zeit zur operativen Behebung der Störung verabsäumt wird. In dieser Beziehung scheinen die Verhältnisse für die englischen und amerikanischen Chirurgen bedeutend besser zu liegen, denn von Seite solcher wurden im Laufe der letzten Jahre zahlreiche Fälle berichtet, in welchen die bei Kindern zarten Alters, selbst Säuglingen, bestehende Invagination durch eine am ersten Tage der Erkrankung vollzogene Laparotomie und Reduktion rasch und glatt geheilt worden ist.

1) A Clinical lecture on the Diagnosis and treatment of intussusception. — Brit. med. Journ. 1901. March 23.

2) Über die acute Darminvagination im Kindesalter. — Mitt. aus den Grenzgebiet. der Medizin u. Chir. 12. Bd. S. 698.

3) Intussusception. — New York u. Philad. med. journ. 1904. 20. Citiert nach Centr. f. Chir. 1904.

Im Anschluß an obige Beobachtung möchte ich nun über die in der Literatur niedergelegten Fälle ascendierender Invagination kurz berichten. Es finden sich erstens Fälle, in welchen nur aufsteigende Invagination — in einfacher oder mehrfacher Zahl — zu beobachten war. Es fand sich entweder Dünndarm in Dünndarm invaginiert oder Coecum in das Ileum oder die Flexura sigmoidea in das Colon descendens. Die coecoileale Invagination in Fall 6 war dadurch besonders merkwürdig, daß sie bei einem 14jährigen Kind auftrat. Bei einem Säugling (Fall 10) ist sie weniger auffallend, nachdem bei der Geburt die Weite des Dickdarms jene des Dünndarms nur um einige Millimeter übertrifft. — Was die rückläufige Dickdarm-Invagination anbelangt, so ist es klar, daß Wassereinläufe in solchen Fällen nicht nur nicht nützen, sondern direkt mechanisch eine weitere Vergrößerung der Invagination bewirken können.

Eine zweite Gruppe von Fällen umfaßt jene, bei welchen bei einem und demselben Individuum an einem Darmstücke eine absteigende und an einem anderen Darmstücke eine aufsteigende Invagination zu beobachten waren. Diese Fälle kombinierter Invagination zeigen so recht, daß die Pathogenese der ascendierenden und der descendierenden Darmeinstülpungen eine identische ist. Die Kombination ascendierender und descendierender Invaginationen war mannigfaltig.

Schließlich wären in einer dritten Gruppe jene Fälle unterzubringen, welche ich komplizierte descendierende und ascendierende Invaginationen nennen möchte; in welchen nämlich das invaginierende Darmstück einer descendierenden Invagination eine ascendierende Invagination bildet. Solche gedoppelte Invaginationen werden noch viel früher zu Gangränbildung führen als einfache, da die Zirkulations-Störungen infolge der verwickelten Gekrösverhältnisse sich viel intensiver und früher bemerkbar machen werden. Daß die Schlaffheit und Faltenbildung der Scheide einer primären Invagination dieses Entstehen der sekundären aufsteigenden Invagination veranlaßt resp. begünstigt, hat schon Leichtenstern betont.

I. Einfache oder mehrfache aufsteigende Invaginationen.

1. Invaginatio ilei ascendens.

Rigby fand bei der Laparotomie der 9jährigen Kranken eine aufsteigende Dünndarminvagination; Gekröse um die Achse gedreht. Er reduzierte teilweise die Einstülpung; der invaginierte Darm war gangränös. Daher sofort Resektion von 3 Fuß langem Darmstück. Darmenden mit Murphy-Knopf vereinigt. Tod nach 6 Stunden.

(Note on the results of the treatmant of an unusual series of cases of acute Intussusception. — Lancet 1903, Febr. 7.)

2. Invaginatio ilei ascendens multiplex.

Hektoen machte die merkwürdige Beobachtung einer vierfachen aufsteigenden Invagination des Ileums, welche als zufälliger Befund bei der Sektion eines 56jährigen Arbeiters gefunden wurde, der nach der Operation einer Hernie verstorben war. Er war der Hernie wegen schon zweimal operiert worden. Die Einstülpungen befanden sich in gleichen Abständen von 33 cm, waren alle aufsteigend und hatten zu einer Sequestration des Invaginatum geführt, sodaß eine feste Vereinigung der Darmenden eingetreten war. Sie mußte sehr alten Datums sein, und Hektoen nimmt an, daß sie sich möglicherweise während der früheren Operationen gebildet hätte.

(Virchow-Hirsch, Jahresberichte. 1894. Bd. II. S. 213.)

3. Invaginatio ilei ascendens ex inversione diverticuli Mekeli.

Stubenrauch demonstrierte das Präparat einer Invagination, herrührend von einem 5 1/2jährigen Mädchen, welches nach 5tägiger Krankheit laparotomiert worden war. Es ergab sich eine Invagination des Ileums; der Invaginationshals war nach abwärts gerichtet, lag 10 cm über der Ileocoecalklappe und war gangränös, er riß beim Versuch der Reduktion ein. Daher sofortige Resektion der Invagination und axiale Vereinigung des Darmes. — Tod nach 2 Stunden. Das Präparat zeigte aufsteigende Invagination des Ileums. Das Invaginatum völlig gangränös, erscheint infolge enormer Spannung des Mesenteriums hochgradig verdreht. Das zentrale Lumen des Invaginatum befindet sich etwas seitlich von der Spitze desselben. Klappt man die Ränder des der Länge nach eröffneten Invaginatum auseinander, sodaß die serösen Wände desselben sichtbar werden, so sieht man nahe am Invaginationshalse auf der dem Zwerchfell zugekehrten serösen Wand des eintretenden Darmrohres einen muttermundähnlichen Wulst, welcher die Basis eines circa 5 1/2 cm langen, ins Darmlumen umgestülpten Mekelschen Divertikels darstellt. Am freien Endteil desselben sitzt ihm ein Appendix auf, mikroskopisch aus Fettgewebe und Peritoneum bestehend. Die Einstülpung des Divertikels ins Darmlumen stellt das Primäre des Invaginationsprozesses dar.

(Centralblatt für Chirurgie. 1898, p. 137. Verhandl. der deutschen Ges. für Chirurgie.)

4. Invaginatio ilealis ascendens ex adenomate ilei.

Mayo konnte eine aufsteigende chronische Dünndarminvagination im Gefolge eines Darmwandadenoms bei einer 35jährigen Frau beobachten.

(Chronic intussusception of the ileum. Annals of surgery. 1896. Zitiert nach Weiss, Intussusceptio intestini, Central-Blatt für die Grenzgebiete 1899.)

5. Invaginatio ilei ascendens e lymphosarcomate ilei.

Schiller beobachtete bei der Laparotomie eines 36jährigen Kranken, welcher an chronischer Darmstenose litt, eine multiple Tumorenbildung am mittleren Abschnitt des Dünndarmes (Lymphosarkom der Peyerschen Plaques). Am dünneren, also abführenden Schenkel des Darmrohres, fand sich eine rückläufige Invagination mit einem Tumor am Invaginatum. Enteroanastomose.

(Über die Darmoperationen an der Heidelberger chirurg. Klinik. Beitr. zur klin. Chir. 1896. Bd. 17. p. 603).

6. Invaginatio coeco-ilealis ascendens.

Dartigues berichtet über einen Fall, bei welchem die Laparotomie eine Invagination des untersten Ileums, des Coecums und einer Strecke von 20 cm des Colons in das Ileum ergab. Enterostomie am Ileum. Tod nach einigen Stunden. Es hatte sich um ein 14jähriges Mädchen gehandelt. Die Obduktion ergab zwei Darmperforationen im Bereiche der Invagination. Ferner fand sich 30 cm vom Ende des Ileums entfernt ein 6 cm langes Divertikel an diesem Darmstücke, vom gleichen Kaliber wie das Ileum.

(Invagination intestinale ascendante du coecum avec son appendice, du colon ascendante et d'une partie du transverse; laparotomie. — Bull. de la Soc. anatom. de Paris. 1897. Nov. 19.)

7. Invaginatio colica ascendens.

Besnier fand bei einer nach 9tägiger Erkrankung verstorbenen 22jährigen Frau bei der Obduktion eine kleine Invagination, bei welcher die Flexura sigmoidea in das Colon descendens invaginiert war. Das invaginierte Stück war durch solide Adhäsionen fixiert und bildete im Darmlumen eine Art Klappe; der Darm war oberhalb derselben exulceriert.

(Des étranglemeuts internes de l'intestin. Paris 1860. Zitiert nach Nothnagel, Erkrankungen des Darmes, 1898.)

8. Invaginatio colica ascendens.

Körte fand bei einem 6jährigen Mädchen das oberste Stück der Flexura sigmoidea in das Colon descendens invaginiert. Desinvagination. Heilung.

(Zitert nach Rydygier, Zur Behandlung der Darminvagination. Deutsche Zeitschr. für Chir. 1895, Bd. 42.)

9. Invaginatio colica ascendens.

Robert operierte 1856 eine 23jährige Patientin 2 Monate nach Beginn der Invaginationserscheinungen; bei Eröffnung des Bauches fand sich trübe Flüssigkeit und eine weiße Membran im Abdomen. Enterostomie. Tod nach 2 Tagen. Die Autopsie ergab eine von unten nach oben gehende Invagination der Flexura sigmoidea in das Colon descendens. Der künstliche After lag im Dünndarm, 25 cm von der Valv. Bauhini entfernt.

(Besnier, Etudes sur le diagnostic et sur le traitement de l'occlusion de l'intestin dans la cavité de l'abdomen. Paris 1857 p. 62. — Zitiert nach Braun, Über die Behandlung der Invagin. Langenbecks Archiv, Bd. 33 p. 272.)

II. Kombination absteigender und aufsteigender Invaginationen an nicht identischen Darmpartien.

10. Invaginatio coeco-ilealis ascendens et Invaginatio colica descendens.

Broca fand bei einem nach 3tägiger Erkrankung operierten Säugling von 6 Monaten eine doppelte Invagination mit entgegengesetzter Verlaufsrichtung. Die magenwärts gelegene Invaginatio coeca-ilealis verlief aufsteigend, während die analwärts gelegene Invaginatio flexurae sigmoideae absteigend gerichtet war. Beide waren leicht reduzierbar. Heilung.

(Bull. et mem. de la Societé de chir. de Paris 1896.)

11. Invaginatio ileo-coecalis descendens et Invaginatio colica ascendens.

d'Arcy Power demonstrierte den Darm eines 5monatlichen Kindes mit 2 Invaginationen, deren eine Ileo-coecal war von über 2 Zoll Länge, während die zweite sich im Colon transversum 3 Zoll über dem Ende der ersteren befand und nur 1 Zoll lang war. Diese Invagination war eine aufsteigende, indem die dem Coecum näher gelegene Darmpartie das nach dem Rectum zu gelegene Stück einscheidete. Beide Invaginationen zeigten Verklebung ihrer serösen Flächen, mußten also schon während des Lebens entstanden sein. Die Krankheitssymptome hatten in Übelkeit, blutig-schleimiger Diarrhoe, und Auftreten einer Geschwulst im Abdomen bestanden.

(A Case of multiple intussusception. — Transact. of the pathol. Soc. 37 pag. 240. — Zitiert nach Virchow-Hirsch's Jahresberichte 1886. II. pag. 217.)

12. Invaginatio ileo-coecalis descendens et Invaginatio colica ascendens.

Bryant laparotomierte ein 9monatliches Mädchen, 24 Stunden nach dem Einsetzen der Krankheitserscheinungen. Es ließ sich ein länglicher Tumor in der Gegend der linken Häfte des Colon transversum bis gegen das Rectum zu tasten. Nach Abziehen der Dünndärme fand man am Dickdarme zwei verschiedene Invaginatlonen; die eine war ileo-coecal und begriff die Ileo-Coecalpartie und das Colon ascendens, welche in das Colon transversum invaginiert waren. Reduktion leicht. Die zweite Invagination war durch eine Strecke leeren Darmes von circa 4 Zoll Länge von der ersteren Invagination getrennt; bei ihr erschien das Colon transversum über das Colon descendens und das oberste Rectum geschlüpft. Ebenfalls leichte Reduktion. Rasche Heilung.

(A Case of acute double intussusception in a female infant, nine months old etc. Lancet 1901. Oct. 12. p. 4076.)

III. Kombination von auf- und absteigenden Invaginationen am identischen Darmstück. (Absteigende Invagination combiniert mit aufsteigender Invagination am Invaginans.)

13. Invaginatio ilealis descendens et ascendens complicatae et Invaginatio ileo-coecalis descendens.

Fall von Ray Howson: 7monatliches Kind, welches bei der Operation: a) eine ileo-coecale Invagination, reichend bis zur Flexura lienalis, aufwies; b) am Dünndarme, circa 18 Zoll oberhalb des Coecums, eine kleine doppelte Invagination. Hier zeigte ein Ileumteil von 1½ Zoll Länge kurze ascendierende und descendierende Invaginata, welche leicht reduziert wurden; sie waren sekundär zur ersteren Läsion hinzugekommen. Auch die ileo-coecale Invagination ließ sich reduzieren. Heilung.

(Four cases of acute ileocoecal intussusception; treatment by laparotomy, with reduction or excision. — Lancet, 1900, 29. sept.)

14. Invaginatio ileo-coecalis descendens et colica ascendens complicatae.

Jones fand bei einem 5jährigen Kinde, welches nach 8wöchentlicher Dauer chronischer Invaginationsbeschwerden operiert wurde, vor allem eine bis ins Colon transversum reichende Invagination des Ileums. Ferner fand er eine Invagination von Colon descendens ins Colon transversum derart,

daß beide Invaginationen an ihren Scheiteln einander überdeckten. Es war nötig, erst die tiefere ascendierende Invagination zu reduzieren, ehe die obere, descendierende gelöst werden konnte. — Tod nach 9 Stunden. (Lancet 1878, Juni 8.)

15. Invaginatio ileo-coecalis descendens et colica ascendens duplex complicatae.

Fall von d'Arcy-Power: 5 monatliches Mädchen. Tod nach Enterostomie. Die Sektion ergab eine primäre ileo-coecale Invagination von gewöhnlichem Typus. Der Scheitel der Invagination bestand aus der geschwellten Ileo-Coecal-Klappe mit den Öffnungen von Ileum und Wurmfortsatz. Diese primäre Invagination war in eine sekundäre eingehüllt, welche in entgegengesetzter Richtung verlief, sie war retrograd. Diese retrograde Invagination war durch eine dritte, ebenfalls retrograde Invagination kompliciert. Die primäre und die erste ascendierende Invagination waren im Leben entstanden, denn ihre aneinanderliegenden serösen Flächen waren entzündlich verklebt. Die dritte Invagination, welche viel kleiner war, war agonalen Ursprungs. (Lancet, 1899, Jan. 7. pag. 29.)

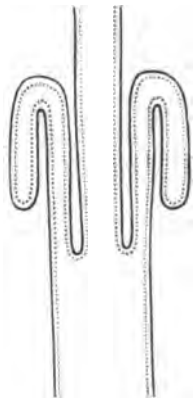

Fig. 3 (vide Fall 17).

16. Invaginatio ileo-coecalis descendens et colica ascendens complicatae.

Fall von Mitchell. Bei einem 4 monatlichen Kinde, welches 2 Tage nach Einsetzen der Krankheitserscheinungen laparotomiert wurde, fanden sich 2 Invaginationen: die eine gehörte der Ileo-Coecalpartie an und reichte bis ins Colon descendens hinab. Die zweite war eine ascendierende Invagination der Flexura sigmoidea ins Colon descendens. Diese ascendierende Invagination war circa 2 1/2 Zoll lang und leicht reduzierbar; sodann wurde die erste Invagination gelöst. — Heilung.

(Ileo-coecal Intussusception with retrograde intussusception of the descending colon in an infant; operation, recovery. British med. journ. 1902, may 31.)

17. Invaginatio ileo-coecalis descendens et colica ascendens complicatae.

Fall von Carson: Bei der Operation eines 5 monatlichen Kindes fand sich eine bis in das Colon descendens hinabreichende absteigende ileocoecale Invagination und ferner gleichzeitig eine aufsteigende Invagination des obersten Rectums in das Colon descendens. Reduktion war unmöglich; daher Resektion der beteiligten Darmpartie, und Verbindung von Ileum mit dem Rectum vermittelst eines Darmknopfes. Tod nach 1 Stunde. (Vide Figur 3, nach der Skizze von Carson.)

(A Case of an unusual form of intussusception. Lancet, 1900, 6. oct.)

18. Invaginatio ileo-coecalis descendens et colica ascendens complicatae.

Fall von Knaggs, ein 3 monatliches Mädchen betreffend; bei der Operation fand man vorerst einen ileo-coecalen, bis ins Colon descendens hinabreichenden Invaginationstumor, und an demselben eine sekundäre,

aufsteigende Invagination. Diese war dadurch gebildet, daß sich das Invaginans nach abwärts zu gefaltet hatte; der Hals der sekundären Invagination zeigte sich als ein Ring von blassem Darm, der den Tumor ungefähr in dessen Mitte fest umgürtete. Die Reduktion der sekundären Invagination war anfangs leicht, am Schlusse jedoch wegen der Schwellung am Scheitel schwer. Sodann war die Lösung der primären Invagination leicht. — Tod nach 4 Stunden.

Fig. 4
(vide Fall 18).

Figur 4 gibt eine Skizze dieser Invaginationen (nach Knaggs) und veranschaulicht auch die starke Schwellung an den Scheiteln der Invagination.

(Two unusual cases of intussusception. Lancet, 1900, 1. dec.)

19. Invaginatio colica descendens et ascendens complicatae.

Fall von Treves. (Intest. obstruct. pag. 152. Citiert nach Carson, Lancet 1900, oct. 6).

Wie aus der Literatur hervorgeht, sind die aufsteigenden Invaginationen genetisch, klinisch und pathologisch-anatomisch den absteigenden Invaginationen gleichzustellen. Die aufsteigende Invagination entzieht sich als solche der Diagnostik. Da sie also nie ausgeschlossen werden kann, wenn es sich um einen Fall von Invagination handelt (abgesehen von den Fällen, in welchen die Invagination vom After aus palpabel ist), so werden wir immer daran denken müssen, daß bei Vorhandensein einer aufsteigenden Invagination im Dickdarm dieselbe durch Wassereinläufe eventuell vergrößert werden kann, statt behoben zu werden; es wird also der Gedanke an die Möglichkeit des Vorhandenseins einer aufsteigenden Invagination hoffentlich auch mit dazu beitragen, daß wir uns möglichst früh zur operativen Behandlung der akuten Invagination entschließen.

Zum Schlusse dieser Zeilen ist es mir eine angenehme Pflicht, Herrn Direktor Dr. Gnändinger für die gütige Überlassung meines obigen Falles auch an dieser Stelle ergebenst zu danken.

Wien, im November 1904.

XXXI.

Aus der chirurgischen Klinik in Marburg.

Experimentelle Beiträge zur Anatomie und Pathologie des Gelenkknorpels.

II. Studien über Knorpelwunden und Defekte.

Von

Dr. **Rudolf Seggel**,

Oberarzt des Krankenhauses in Geestemünde.

Bei den Sektionen der zu den Untersuchungen des I. Teils verwendeten Kaninchen wurden immer die Femurcondylen, an welchen die Versuche vorgenommen worden waren, amputiert und zum Teil in Alkohol 96 Proz., teils in Sublimat fixiert. Die Entkalkung erfolgte in 5 proz. wässeriger Salpetersäure 3—4 Tage lang mit 12stündigem Wechsel, darnach wurde die Säure durch 24 stündiges Verweilen in 5 proz. Natriumsulfat mit einmaligem Wechsel neutralisiert, in fließendem Wasser 24h ausgewässert und nach Überführung durch steigenden Alkohol in Celloidin eingebettet. Es wurde immer je ein Defekt im Condylus und in der Fossa intercondyloidea untersucht.

Ich gebe zunächst einen kurzen Überblick über die Literatur, der noch manche ungelöste Fragen erkennen läßt. Auch hier muß ich wie im ersten Teil auf eine Scheidung der Befunde, je nachdem sie am perichondralen oder am Gelenkknorpel erhoben wurden, verzichten, weil oft nähere Angaben über die Art des verwendeten Knorpels fehlen.

Rokitansky: Wunden des Knorpels werden ebensowenig mittelst Knorpelsubstanz vereinigt, wie ein Substanzverlust am Knorpel repariert wird.

Kölliker: Wucherungsfähigkeit besitzen die Knorpel nicht, Knorpelwunden heilen nicht durch Knorpelsubstanz.

Gurlt: Der Substanzverlust des Knorpels wird höchstens durch ein fibröses, bisweilen knorpelähnliches, aber niemals vollkommen knorpeliges Gebilde ersetzt, denn beim Knorpel findet keine Regeneration statt.

Das gleiche fand Thiersch an dem Präparat einer 6 Wochen alten Ogstonschen Operation.

Marchand hat eigene Untersuchungen nur über die Schnittwunden des Rippenknorpels am Hund, die ich deshalb nicht weiter anführe.

Sieveking spricht sich für den Netzknorpel dahin aus, daß eine Regeneration nur appositionell vom Perichondrium aus erfolgt beim wachsenden Knorpel; beim erwachsenen ist die osteogene Tätigkeit des Perichondriums gegenüber der chondrogenen überwiegend, wie auch die praktische chirurgische Erfahrung am Menschen zeigt.

Matsuoka untersuchte die Regenerationsfähigkeit des Ohrknorpels am Kaninchen. Er leugnet jede Mitbeteiligung des Knorpels selbst. Schon am 5. Tag sieht er eine Schrumpfung der Knorpelzellen, undeutliche Kernkonturen, Trübung des Protoplasmas. Am 7. Tag zeigen die Knorpelwunden nur geringe Veränderung, von den Kapseln frei gewordene Knorpelzellen wandern in das eindringende Gewebe, die Zellen erhoben sich augenscheinlich etwas. Am 9. Tag ist der Knorpelwundrand ohne jede Reaktion, das Perichondrium schlägt sich über die Enden ein. Im weitern Verlauf wird über das Schicksal der Knorpelenden nichts mehr gesagt. Auch sind die Versuche dadurch kompliciert, daß die Defekte der Luft ausgesetzt waren, mithin auch der Infektionsmöglichkeit.

Was nun die Wundheilung am Gelenkknorpel speciell betrifft, so spricht Redfern von einer Heilung durch bindegewebige Metaplasie des Knorpels, Tizzoni von einer Heilung durch Bildung von Faserknorpel mit nachträglicher Umwandlung in Hyalinknorpel oder durch direkte Neubildung von Knorpelgewebe. Am 2. Tag vergrößern sich die Knorpelzellen, bilden Tochterzellen bis zum 10. Tag, die atrophischen Zellen schwinden. In der Zwischensubstanz erscheinen vom 6. Tag ab Fibrillen. Die neugebildeten Zellen wandeln sich spindelig um, der hyaline Knorpel am Wundrand metaplasiert in Faserknorpel. Bei Mitbeteiligung des Marks treten in demselben vom 4. Tag ab Spindel- und Sternzellen auf mit allmählicher Umwandlung in Knorpelzellen.

Am eingehendsten hat sich Gieß mit der Heilung von Knorpelwunden befaßt. Bei Knorpelwunden und Defekten ohne Mitbeteiligung des Knochens findet sich nach 15—20 Minuten schon ein Fibrinbelag, der sich aber nicht in den Knorpel hinein erstreckt. Nach 48 h sieht Gieß auf eine traumatische Degenerationszone folgend einen Bezirk von geschwellten und in Teilung begriffenen Knorpelzellen. Er läßt in suspenso, ob diese Wucherung als eine regenerative oder degenerative aufzufassen ist, neigt eher der letzteren Ansicht zu. Nach

7 Tagen zeigt sich in dieser Zone bei gleichzeitiger Nekrose der Grundsubstanz sehr starke Vermehrung der Knorpelzellen, einzelne sind schon aus der Kapsel ausgetreten. Nach 10 Tagen ist die Zone der traumatischen Degeneration ganz kernlos, dann kommt die sehr stark ausgesprochene Proliferationszone, die am 28. Tag Riesenzellen mit 12—18 Kernen erkennen läßt. Die Kapseln werden undeutlich, die Grundsubstanz beginnt sich aufzufasern. Das gleiche Verhalten zeigt sich auch noch nach 119 Tagen, die Proliferationszone rückt immer mehr in die Tiefe. Das Resultat der Verletzung ist also eine in die Breite und Tiefe immer mehr zunehmende Degeneration des Knorpels in Zellen und Grundsubstanz.

Rein lineäre Schnittwunden zeigen auch noch nach 150 Tagen keine Heilungstendenz.

Bei Mitbeteiligung der subchondralen Knochenschicht wachsen schon am 4. Tag Fibroblasten aus den Markräumen nach oben. Nach 150 Tagen ist der ganze Defekt von Bindegewebe gedeckt mit einem Zellwall gegen das intakte Knorpelgewebe, der reichlich von Knorpelzellen durchsetzt wird; dabei sieht man gleichzeitig Übergänge von Spindel- in Knorpelzellen. Das primäre bindegewebige Ersatzgewebe wird also teils aus sich selbst, teils vom Knorpel her in Knorpel substituiert.

Bei complicierender Infektion der Schnittwunden findet Gieß wesentlich andere Verhältnisse. Nach 8 Tagen ist der Knorpel von einem mächtigen, querverlaufenden Pannus überdacht, dieser liefert dem gefäßlosen Knorpel, der auf aseptische Reize nur mit Degeneration und atrophischer Wucherung antwortet, die Möglichkeit einer Resorption der traumatischen Degenerationszone und einer aktiven Proliferation durch Schaffung von Gefäßbahnen. Diese Proliferation bedingt nach 98 Tagen einen Schwund des Pannus mit Metaplasie desselben in Knorpel, so kommt es also zu einem völligen Ersatz.

Gieß ahnt schon, daß die geringe Virulenz der Infektionserreger es ist, die ein Überwiegen der Gewebsregeneration bedingt, wenn er es auch nicht ausspricht, sondern den Prozeß bedingt sieht durch ein Fallen der physiologischen Schranken im Gegenseitigkeitsverhältnis der Gewebe nach Weigert, wodurch dann die Regenerationsmöglichkeit ausgelöst wird.

Als letzten erwähne ich noch Lefas. Er sieht am Gelenkknorpel noch nach einer Woche keine Reaktion, nach zwei Wochen ist in den oberflächlichsten Partien die Incision noch zu erkennen, in den mittleren und tieferen nur noch sehr schwer. Niemals bestehen Veränderungen in den Zellen, sie sind weder zahlreicher, noch zeigen

sie mehr Kernteilungen. Nach drei Wochen sieht man gar nichts mehr. Auch die Marksprossen zeigen keine Veränderung. Die Incision verschwindet also durch den Ablauf des gewöhnlichen Bildungsprozesses des Knorpels. Die benachbarten Zellen zeigen keine Degeneration, sondern liefern einfach Grundsubstanz, vermehren sich und so wird die Wunde überbrückt. Diese Verklebung tritt aber nur dann ein, wenn die beiden Schnittflächen in innigen Kontakt gebracht sind; je jünger das Tier, desto rascher die Heilung. L. glaubt, daß eine vollkommene Reparation auf diesem Wege nur zustande kommt beim wachsenden Tiere, sie fehlt fast ganz beim erwachsenen und mangelt völlig beim alternden. Obwohl lebendes Gewebe, ist der Knorpel nur un tissu à port.

Ich wende mich nun zur Schilderung meiner Befunde.

1. 6 Stunden.

Der Defekt erstreckt sich nur auf den Knorpel und ist ohne jede Reaktion. Nur einige rote Blutkörperchen und amorphe Schollen lagern stellenweise auf. Eine traumatische Randnekrose besteht nicht. Die Knorpelzellen selbst zeigen keinen Bläschenkern, sondern zackige Kernform von kompakter Färbung. Neben dem Defekt sind die demselben entsprechenden, oberflächlichen Schichten von Spindelzellen parallel zur Oberfläche liegend eingenommen; im transplantierten Stück, das diesen Schichten entspricht, finden sich laut Protokoll schon sehr viel jugendliche Zellformen.

2. 16 Stunden.

Der Defekt reicht bis auf den Knochen, ist von einer ganz schmalen Blutschicht bedeckt, die sich auch in die Markräume hinein erstreckt. In den Maschen des Fibrins finden sich schon Wanderzellen. Eine Randnekrose ist auch hier nicht vorhanden, nur in der Tiefe des Defekts ist die Kernfärbung etwas mangelhaft.

Ein reiner Knorpeldefekt vom gleichen Stadium zeigt eine ganz schmale Degenerationszone. Glykogen läßt sich, wie in den beiden vorigen Stadien, oft bis unmittelbar an den Defektrand nachweisen.

3. 24 Stunden.

Der Defekt erstreckt sich in die Insertion eines Kreuzbandes hinein, das eine kernlose Randzone erkennen läßt. Hier sieht man schon auffällig große, jugendliche Knorpelzellen direkt neben dem Defekt, auch bahnt sich schon, obwohl es sich um einen reinen Knorpeldefekt handelt, die bindegewebige Umwandlung des Knochenmarkes an.

4. 41 Stunden.

Gemischter Defekt (d. h. bis zum Knochen reichend) ohne Randnekrose.

Eine feine fibrilläre Zellschicht deckt schon an einzelnen Stellen den Knorpeldefekt, der im übrigen von einem schmalen, in Organisation begriffenen Bluterguß überdacht wird. Regressive Vorgänge an den Knorpelzellen sind nicht zu beobachten. Man sieht nur große Zellen mit deutlichen Kapseln und Bläschenkern. Drei solche Formen finden sich auch isoliert, also überlebend im Zentrum des Defekts, dessen Begrenzung noch vollkommen scharfrandig ist.

5. 48 Stunden.

Reiner Knorpeldefekt mit ganz spärlichem Fibrinbelag.

Die Knorpelzellen zeigen hier nicht die schöne Bläschenform, sondern mehr schalig-pyknotische Veränderung, auch Karyolysen. Erst in weiterer Entfernung vom Defekte treten die Bläschenkerne auf. Ein gemischter Defekt vom gleichen Tier zeigt dagegen viel mehr progressive Veränderungen bis an den Defektrand. Das gleiche Verhalten findet sich auch in einem reinen Knorpeldefekt vom gleichen Stadium bei einem anderen Tier.

6. 3 Tage.

a) Alkoholfixation.

Der Defekt erstreckt sich tief in den Knochen hinein und ist fast ohne jede Reaktion. Ein Knorpelstück ist durch das Trauma nahezu ganz aus dem Zusammenhange herausgelöst und von einem schmalen Bluterguß eingescheidet. Hier sind die Kerne teils ganz verschwunden, wie in der spiralig aufgerollten Spitze, teils ausgelaugt, teils geschrumpft. (Übereinstimmung mit Barth.) Die Glykogenreaktion ist dagegen deutlich positiv. Im andern Knorpel finden sich fast keine jugendlichen Zellformen.

b) Sublimatfixation.

Der Defekt reicht bis an den Knochen heran und bezieht einen Ligamentansatz mit ein. Dem letzteren liegt eine schmale, in Organisation begriffene Fibrinmembran auf, die Bindegewebszellen hierselbst sind saftig geschwellt. Vom Mark aus wachsen Fibroblastenzüge in den Defekt. Am Knorpelrand finden sich nur wenige Pyknosen, fast ausschließlich große Zellen. Der Glykogengehalt ist bis an den Defekt sehr reichlich.

7. 4 Tage.

Alkoholfixation. Defekt vom gleichen Charakter wie 6b.

Die organisierte Deckmembran nimmt vom Mark her an Dicke zu und hebt das Fibrin vom Knorpel ab. Der Knorpelwundrand ist absolut scharf mit minimaler Randnekrose. Die jugendlichen Zellen haben sich gegen früher noch nicht vermehrt. Die Säulenstellung der Knorpelzellen verschwindet in der Nähe des Defekts, die oberflächlichen, platten Zellen zeigen keine Tendenz, sich in den Defekt einzuschieben.

b) Sublimatfixation.

Sehr tiefer Knochendefekt, daher sehr starke Organisation vom Mark aus, wodurch die Fibrinschicht vom Knorpelrand immer mehr abgeschoben wird. An dem einen Defektrand sind hier die großen Kapselformen in ihren Höhlen entschieden vermehrt, mit sehr reichlichem Glykogengehalt.

Bei einem andern Tier zeigt das gleiche Stadium eine viel geringere Reaktion. Jugendliche Formen finden sich erst ganz entfernt vom Defekt.

8. 5 Tage.

Sublimatfixation.

Reiner Knorpeldefekt, der von einer dicken Schicht jungen, fibrillären Gewebes überdacht ist. Dasselbe hat seinen Ausgangspunkt von einem Ligamentansatz genommen und enthält am Knorpelrande schon reichlich Gefäße. Die jungen, darunterliegenden Kapselzellen werden unter Schwund der Grundsubstanz in die Deckschicht aufgenommen. An einer Stelle liegt hier einer Kapillarschlinge der Membran gegenüber, in einer Knorpelzelle ein sehr schöner Diaster. Der scharfe Defektrand ist hier nicht mehr vorhanden, der Übergang des Knorpels in das Deckgewebe erfolgt allmählich.

Nur an einzelnen Stellen ist der Rand neben kleinen Rundzellenanhäufungen noch zu erkennen. Hier dringen die zarten Kapillarschlingen besonders energisch vor. Die Kapselzellen im Knorpel zeigen an allen Stellen etwas Glykogen, auch da, wo sie sich der Deckmembran beimengen, sieht man noch einzelne Körnchen in den jetzt kapsellosen Zellen. Die Aktivität der Deckmembran gegenüber dem Knorpel ist entschieden sehr stark.

9. 6 Tage.

a) Alkoholfixation.

Reiner Knorpeldefekt vom Ligamentansatz in den Knorpel hinein. Gedeckt ist der Defekt unvollständig durch eine nicht sehr dichte Schicht fibrillären Gewebes, das sich unter den Fibrinbelag eingeschoben hat. Der Defektrand ist noch überall scharf, ohne Randnekrose. Im Knorpel finden sich nur große Kapselzellen. Das Verschwinden der Säulenstellung im Knorpel gegen den Defekt hin ist sehr gut zu beobachten. Die Kapillarentwicklung in der Deckmembran ist sehr viel geringer als am 5. Tag. Fast in jeder Kapselzelle findet sich ein roter Glykogenhalbmond.

b) Sublimatfixation. Totaler Defekt.

Über dem ganzen Defekt eine ausgedehnte Fibrinschicht, die vom Mark her organisiert wird, jedoch ist letzterer Prozeß hier noch ganz in den Anfängen. Die Knorpelwundränder sind ganz scharf und bis an den Rand hin mit jugendlichen Kapselzellen versehen, nur ganz wenig Knorpelhöhlen sind leer oder mit Kerntrümmern gefüllt. Am Rand sind bis zu 4 Zellen in einer Kapsel. Die Durchsetzung des Knorpels mit jugendlichen Zellen und der Verlust der Säulenstellung erstreckt sich durch die ganze Konvexität des Kondylus, also über die ganze Knorpelfläche. Eine Umwandlung der Grundsubstanz ist nirgends bemerkbar. Von dem Kapselansatz aus erstreckt sich ein mit Leuk. infiltrierter bindegewebiger Pannus über die Knorpeloberfläche; der Übergang erfolgt hier so allmählich, daß man Pannus und Knorpel nicht abgrenzen kann, also auch nicht mit Sicherheit entscheiden kann, ob Leuk. in den Knorpel einwandern. Nach den van Gieson-Präparaten ist das eher auszuschließen. Hier sieht man einen sehr auffälligen Befund, nämlich im Defekt, wo der Knorpel schon längere Zeit fehlt, eine größere Gruppe von jugendlichen Kapselzellen mit ganz geringen Resten von Grundsubstanz dazwischen, direkt unter dem Fibrinbelag gelegen. Die vom Mark her emporwachsenden Fibroblasten umgeben die Gruppe strahlenförmig. Der Pannus selbst zeigt stellenweise eine aggressive Einwucherung in den Knorpel mit Auftreten von kernlosen Inseln in demselben. Glykogen reicht bis in den Defekt.

10. 7 Tage.

Kniegelenkswunde vereitert.

a) Alkoholfixation; totaler Defekt.

Nekrose nicht vorhanden. Die jugendlichen Kapselformen beschränken sich auf die Nähe des Defekts. Der Pannus ist etwas stärker von Leuk. durchsetzt; unter demselben sind noch einzelne Knorpelreste mit deutlichen Kapselzellen. Eine Zelleinwanderung in den Knorpel findet nicht statt. Es handelt sich also um eine mäßige Verzögerung in der Reaktion, die auch durch das Fehlen des Glykogens im Defekt und in der Nähe desselben manifestiert wird.

b) Fast reiner Knorpeldefekt.

Von der eitrig infiltrierten Gelenkkapsel schiebt sich ein dicker Pannus bis eben an den Defekt hin, bleibt aber ganz scharf von der Knorpeloberfläche abgegrenzt. Im Bereich des Defekts besteht eine unbedeutende Randnekrose, sonst verhält sich das Präparat wie das andere.

10A. 7 Tage.

Kniegelenkswunde reaktionslos.

a) Reiner Knorpeldefekt am Condylus.

Vom Gelenkrand schiebt sich ein bindegewebiger Pannus über die Knorpeloberfläche, der aber von derselben scharf geschieden bleibt. Ihr liegt direkt auf ein ganz schmaler Belag von Spindelzellen, mit sehr viel Erythrocyten und sehr wenig Leuk. durchsetzt. Die Kapselzellen unter dem Defekt sind in ihren Höhlen entschieden vermehrt und gewuchert, jedoch nicht gleichmäßig, sondern inselförmig. Im übrigen ist der Knorpel ruhend, doch ohne Säulenstellung. Auch hier findet sich Glykogen nur entfernt vom Defekt.

b) Intercondyloidaldefekt.

Dem reinen Knorpeldefekt der oberflächlichen Schichten liegt ein großzelliges Granulationsgewebe auf mit einzelnen kleinen Rundzellen und eingeschlossenen, teils kernhaltigen, teils kernlosen Knochenlamellen. Der Defekt ist also augenscheinlich am Übergang vom Knorpel in Knochen angelegt. Der Knorpel selbst ist auffallend reaktionslos; man sieht keine Randnekrose, nur ganz ruhende Kapselzellen mit kompakten Kernen, höchstens 2 in einer Höhle, Die Grenze zwischen Pannus und Knorpelgrundsubstanz ist äußerst scharf. Der Glykogengehalt der einzelnen Knorpelzellen ist sehr ausgesprochen und an allen Stellen gleichmäßig Auch im großzelligen Granulationsgewebe findet es sich in freien Tropfen.

11. 11 Tage. Älteres Tier.

a) Totaler Defekt an der Konvexität bis ins Mark. Randnekrose am Knorpel sehr schmal; auf der einen Seite äußerst begrenzter, bindegewebiger Pannus, auf der anderen Seite gar keine Bedeckung. Die Knorpelzellen sind auf beiden Seiten ruhend, einzeln in einer Höhle. Die geringe Reaktion vom Mark aus hat noch nicht zur Überdachung der freiliegenden Knochenbälkchen geführt. Im größten Teil des Defekts findet sich ein spärliches, weitmaschiges Fibrinnetz. Hier ist der Glykogengehalt bis in den Defekt hinein sehr reichlich.

b) Intercondyloidaldefekt.

Der totale Defekt ist durch ein straffes Spindelzellengewebe ganz verschlossen. Dasselbe ist aus dem Mark hervorgegangen und flacht sich über den Knorpel hin allmählich ab. Randnekrose besteht nicht. Die Knorpelzellen befinden sich im Ruhezustand; nur am einen Rand sieht man eine schmale Zone großblasiger Zellen. In der Nähe des Defekts findet sich hier gar kein Glykogen.

12. 12 Tage. Älteres Tier.

a) Totaler Defekt im Condylus mit einzelnen Knorpelinseln. Letztere sind in ein schon derberes gefäßhaltiges Bindegewebe eingebettet, das sich auf der einen Seite weit über den sich allmählich abflachenden Defekt hin erstreckt, auf der andern Seite ziemlich rasch aufhört; es ist aus den beim Trauma eröffneten Markräumen hervorgegangen und gegen die unverändert darunter liegenden durch eine kontinuierliche Schicht von Knochenbälk-

chen abgeschlossen. Der eine scharf endigende Knorpelwundrand ist stark lädiert, zerklüftet, aufgefasert; die Zellen, soweit erhalten, größtenteils ohne Kapsel. Überall sieht man dazwischen Wanderzellen eindringen; weiter davon entfernt finden sich dann nur große Kapselformen. Am andern Wundrand besteht im Gegensatz dazu eine so ausgedehnte Wucherung der Knorpelzellen, daß die Grundsubstanz ganz verschwindet. Hier sind auch viele Kernteilungsfiguren zu sehen Die erwähnten Knorpelinseln enthalten nur jugendliche Kapselformen mit reichlichen Mitosen und zeigen gegen das Defektgewebe hin eine allmähliche Umwandlung unter Übergang in Spindelform und Verlust der Kapsel. Bei van Gieson ist die Fibrillenbildung in den Knorpelinseln und das Einwuchern von Gefäßen besonders schön zu beobachten.

b) Intercondyloidaldefekt.

Erstreckt sich bis tief in den Knochen hinein und ist ausgefüllt durch ein zell- und gefäßreiches Bindegewebe, das gegen die Oberfläche hin einen kubischen, nicht kontinuierlichen Zellbelag zeigt. Der beiderseits scharf endigende Wundrand zeigt bis auf weite Entfernung hin nur jugendliche Kapselformen. Das Glykogen wird gegen den Defektrand hin sehr spärlich.

13. 14 Tage. Altes Tier. Knorpel sehr schwer schneidbar.

Reiner Knorpeldefekt, daneben noch einfache Incisionen; letztere sind mit roten Blutkörperchen und Fibrin ausgefüllt; die Knorpelzellen direkt daneben sind ohne jede Reaktion. Den Defekt deckt ein ganz schmaler Fibrinpannus, der stellenweise noch ohne jede Organisation ist. Die Knorpelzellen darunter sind in schmaler Schicht in große Kapselformen umgewandelt; unter denselben befindet sich wieder ruhender Säulenknorpel. Die Knorpelgrundsubstanz und der Pannus sind im Defekt ganz scharf geschieden. Da wo der Defekt am tiefsten, sind alle Knorpelzellen in jugendliche Formen umgewandelt. Vom einen Rand und zwar von dem der Kapselinsertion, schiebt sich ein sehr dicker, allmählich spitz zulaufender Wall von jugendlichen Knorpelzellen über den scharf davon geschiedenen Defektrand weg und läuft zungenförmig in der Mitte des Defekts aus. Im Knorpel selbst wird dabei die Grundsubstanz durch die starke Zellwucherung sehr bedeutend reduziert. Am andern Wundrand ist diese Reaktion nicht zu beobachten. Glykogen ist im ruhenden Knorpel sehr spärlich, in den jugendlichen Formen fehlt es ganz.

Intercondyloidaler Defekt. Reiner Knorpeldefekt, von einem bindegewebigen Pannus flügelförmig überdacht.

Die Umwandlung in jugendliche Formen beschränkt sich wiederum nur auf die an den Defekt angrenzenden Schichten; darunter bleibt der Säulenknorpel ganz unverändert. Die Fibroblasten wuchern in breiten Zügen in vorhandene Spalten ein.

14. 16 Tage.

a) Condyloidaldefekt beschränkt sich auf einen kleinsten Knorpeldefekt in der Nähe des Kapselansatzes. Er ist ausgefüllt von einem fibrillären Gewebe mit reichlichen Kapillaren, das von der Kapsel her sich über den Knorpel hinübergeschoben hat und sich auch in einzelne Knorpelspalten hinein erstreckt. Einzelne Knorpelpartien sind hier vollkommen kernlos, sonst sieht man durch den ganzen Knorpel durch nur jugendliche Kapselformen. Auch hier handelt es sich um ein altes Tier, bei dem die basalen

Knorpelschichten schon zu verkalken beginnen. In diesem Bereich fehlt auch das Glykogen.

Intercondyloidaldefekt geht bis auf den Knochen. Im ganzen Knorpel finden sich nur jugendliche Kapselzellen. Der Defekt wird bloß in der Mitte, wo die Markräume frei liegen, von einem zellig fibrillären Gewebe überdacht, das sich nach den Seiten hin nur wenig erstreckt und hier auch den Fibrinbelag noch nicht substituiert hat. In die vorhandenen Knorpelspalten wuchern Fibroblasten, die sich vom Mark her in einzelner Schicht herüberschieben und durch ihre Vermehrung den Knorpel mechanisch verdrängen. Im Defekt und dessen Inseln fehlt das Glykogen ganz.

15. 22 Tage. Sehr junges Tier.

Der Condyloidaldefekt erstreckt sich breit in den Knochen hinein; beide Knorpelwundränder endigen scharf zugespitzt. Der Defekt und die freiliegenden Knochenbälkchen sind von einem schmalen, fibrillären Gewebe überdacht. Der Knorpel zeigt bis zum Rand großblasige Kapseln, ohne die geringste weitere Reaktion; auch ist die Zellvermehrung in den einzelnen Höhlen nicht mehr so ausgesprochen, wie in den früheren Stadien.

ondyloidaldefekt bietet gleichen Befund.

16. 25 Tage. Sehr kleines Tier.

Der totale Defekt am Condylus reicht bis in die Kapselinsertion. Im Defekt findet sich ein zellig fibrillärer Pannus, unter dem der eine Knorpelwundrand zungenförmig ausläuft. Jugendliche Kapselformen finden sich ausschließlich am Wundrand selbst; die schmale Zunge in der Tiefe und der übrige Knorpel enthalten nur ruhende Formen. Hier dringen dann auch Wanderzellen ein. Der andere Wundrand fällt in das Gebiet des Kapselansatzes. Glykogen findet sich bis zum Wundrand.

Der Intercondyloidaldefekt ist oberflächlich und zeigt unter einer schmalen Randnekrose nur ruhende Zellen.

17. 30 Tage.

Am Condylus ein gleicher Defekt wie am 25. Tag, jedoch finden sich im Knorpel auch in der schmalen Zunge unter dem Pannus ausschließlich jugendliche Kapselformen neben einer engbegrenzten, immer noch kenntlichen Randnekrose. Auch sonst finden sich im ganzen Knorpel nur jugendliche Formen, die aber ausschließlich in den basalen Teilen Glykogen als umschriebene Körnelung enthalten.

Der Intercondyloidaldefekt erstreckt sich bis ins Mark und ist ausgefüllt durch einen tiefen, straffen Pannus und ein oberflächliches, lockeres, sehr gefäßreiches Gewebe. Beide laufen zungenförmig über der Knorpeloberfläche aus. Im Knorpel finden sich nur jugendliche Kapselformen neben einzelnen, umschriebenen, oberflächlichen Randnekrosen. Pannus und Grundsubstanz ist noch immer scharf geschieden.

18. 32 Tage. Kleines Tier mit sehr tief in den Knochen reichenden Defekten.

Das Bild ist genau das gleiche wie vorher, nur tragen die ganz basalen Schichten mehr ruhenden Charakter. Glykogen ist hier gar nicht vorhanden.

Der Intercondyloidaldefekt ist klein, geht eben bis zum Knochen und zeigt eine mittlere, sehr gut erhaltene Knorpelinsel.

19. 35 Tage.

Totaler Defekt von einem Ligamentansatz bis zur Kapsel; es existiert daher nur ein Knorpelwundrand mit starker Vermehrung der jugendlichen Formen innerhalb der Knorpelhöhlen. Unter dem straff fibrillären Pannus liegt hier an der Knorpelzunge eine Ansammlung von großen Zellen mit deutlicher Kapsel und einer sehr schönen Mitose. Hier setzt sich auch der Rand der Grundsubstanz nicht scharf ab, jedoch sind die basalen, stark gefüllten Knorpelhöhlen durch eine kernlose Schicht von der eben erwähnten Zone getrennt; nur am äußersten Rand tritt eine ganz entschiedene Vermischung ein, sodaß ich an der Genese der erwähnten Zellansammlung nicht zweifle und sie als Knorpelzellen anspreche. Nach oben zu gehen die Zellen in den stark entwickelten Pannus über. Besonders gut läßt sich die erwähnte Zone bei Lithioncarmin-Orceinfärbung studieren.

Der totale Intercondyloidaldefekt ist vom Mark her durch einen fibrillären schmalen Pannus ausgefüllt; der Knorpelwundrand läuft beiderseits scharf zugespitzt aus und ist nur an der Spitze ganz kernlos. Im Knorpel selbst sind nur junge Kapselzellen mit scharfer Scheidung der unveränderten Grundsubstanz gegen den Pannus.

20. 40 Tage.

Keine wesentliche Änderung im Befund, nur treten im Knorpel mehr Sichelzellen auf. Der Pannus wird straffer und setzt sich auch vom Mark scharf ab. Die gleichen Verhältnisse bestehen im Intercondyloidaldefekt; einige schmale Knorpelinseln, die im Zentrum des Defekts geblieben, werden von Granulationszellen entschieden angefressen.

21. 45 Tage.

Im Condylus besteht ein oberflächlicher Defekt, über den sich von der Kapsel her ein zellenreicher Pannus geschoben hat, der viel jünger aussieht, als bei den totalen Defekten vom 35.—40. Tag. Der Knorpel selbst enthält nur jugendliche Kapselformen. Im Zentrum des Defekts sind sie entschieden vermehrt. Auch finden sich solche sicher aus dem Knorpel stammende Formen in dem sonst scharf abgesetzten Pannus. Zwischen den Condylen besteht ein tiefer, keilförmiger Defekt; man sieht zwischen dem Pannus und dem unverletzten Knorpel eine Schicht von exquisiten Knorpelkapselzellen mit allmählichem Übergang in den Pannus. Daß hier lebhafte Vermehrung besteht, zeigen Mitosen am Defektrand des Knorpels.

22. 50 Tage.

Der Condylusdefekt erstreckt sich gegen die Gelenkkapsel hin; trotzdem sind die großblasigen Formen stark reduziert; es finden sich fast nur ruhende und Sichelformen. Ähnlich verhält sich der Defekt zwischen den Condylen; nur zeigt sich hier am einen Rand entschiedene Proliferation.

23. 62 Tage.

Der totale Defekt am Condylus ist durch einen breiten Markpannus ausgefüllt. Der Knorpel enthält nur jugendliche Kapselformen; eine Randnekrose ist nicht mehr zu bemerken. Am einen Wundrand besteht deutlicher Übergang der Knorpelzellen in den Pannus, am andern sieht man zwischen Pannus und Grundsubstanz eine Schicht von freien Kapselzellen, die bei van Gieson sich entschieden als Knorpelneubildung erweist. Man sieht hier ganz deutlich den alten, geraden Wundrand der Grundsubstanz

und darüber die Schicht von neuen Knorpelzellen mit der ganz zarten, eben sichtbar werdenden Grundsubstanz.

Auch im Intercondyloidaldefekt sieht man nur jugendliche Kapselformen neben einzelnen Randnekrosen. Neubildungsprozesse sind hier nicht festzustellen, jedoch sind die basalen Knorpelhöhlen durch Zellwucherungen so ausgedehnt, daß der Knorpel ein wabenartiges Aussehen erhält.

24. 70 Tage.

Bei der Autopsie erkennt man am Knorpel nur eine dünne, bindegewebige Narbe. Der totale Defekt am Condylus ist von einem straffen aber noch zellreichen Narbengewebe ausgefüllt. Im Knorpel sind oberflächliche und basale Schichten deutlich geschieden; Pannus und Knorpel gehen allmählich ineinander über, unter Verlust der multipolaren Form und unter Übergang in Spindelzellen.

Die jugendlichen Kapselformen sieht man nur in einer Knorpelinsel am Grund des Defekts.

Der Intercondyloidaldefekt bietet keine wesentliche Änderung.

25. 81 Tage.

Die 3 Knorpeldefekte sind noch deutlich zu erkennen. Der totale Condylendefekt reicht auf der einen Seite bis zum Kapselansatz. Am freien Knorpelrand finden sich nur jugendliche Kapselformen mit starker Vermehrung, aber scharfer Absetzung vom Pannus.

Zwischen den Condylen besteht ein schmaler, keilförmiger Defekt, der bis auf die Spongiosa geht und von einem sehr derben Pannus überdeckt wird. Im Knorpel überwiegen die jugendlichen Kapselformen. Einzelne Randnekrosen sind noch nachweisbar mit umschriebenen Wucherungen in der direkten Umgebung derselben. Bei van Gieson sieht man der Spitze des keilförmigen Defekts entsprechend deutlich eine Zone von neugebildetem Knorpel mit scharfer Absetzung von der alten Grundsubstanz, die nach beiden Seiten den Schnittrand noch deutlich erkennen läßt. Die noch schleimige Zwischensubstanz und die Knorpelhöhlen sind deutlich ausgebildet; Kapseln sind jedoch nicht zu beobachten, dagegen einzelne Spindelzellen.

Der Ablauf der Reaktion gestaltet sich also folgendermaßen:

Die durch den Eingriff selbst bedingte traumatische Schädigung des Knorpels, besonders in den unmittelbar an den Defekt angrenzenden Schichten ist sehr gering, bleibt immer circumscript, ganz im Gegensatz zu Gieß, ist aber auch nach 81 Tagen noch nachzuweisen. Nach 6 Stunden sind die Knorpelzellen in der Umgebung noch reaktionslos, ruhend, vielleicht etwas geschwellt; nach 24 Stunden aber sieht man schon direkt an den Defekt angrenzend, große geschwellte Kapselformen, die auch entschieden reichlicher Glykogen enthalten als die Zellen in ihrer Umgebung. Die kleinsten Knorpelinseln, die im Zentrum des Defekts häufig zu finden sind, zeigen nach 41 Stunden das gleiche Verhalten, nach 12 Tagen sogar Mitosen. Eine grundlegende Differenz im Verhalten des Knorpels bei fehlender oder vorhandener Mitbeteiligung des Knochens besteht nicht.

Erstreckt sich der Defekt in den Knochen hinein, so wandelt sich das Mark bindegewebig um und Fibroblastenzüge wachsen nach oben empor, drängen dann die erst den Defekt ausfüllende Fibrin- und Blutschicht vom Knorpel ab. Handelt es sich um einen reinen Knorpeldefekt, so bleibt derselbe fast ganz reaktionslos, nur ganz geringe Fibringerinsel finden sich demselben aufliegend. Nur wenn der Defekt nahe dem Kapselansatz liegt, schiebt sich sekundär ein bindegewebiger Pannus über den Knorpeldefekt weg, ebenso wenn die Insertion eines Lig. cruciatum mit in den Defekt einbezogen ist. — Nach 4 Tagen zeigen sich die an den Defekt angrenzenden jungen Kapselformen im Knorpel entschieden vermehrt, bilden Mitosen auch noch nach 12 und 32 Tagen. Am 5. Tag kann man erkennen, daß gewucherte Knorpelzellen in den Pannus aufgenommen werden, gleichzeitig tritt mit der Proliferation im Knorpel eine Aufhebung der Schichtung desselben ein, die oft die ganze Knorpelfläche umfassen kann. Infektion bedingt eine Verzögerung der Reaktion ganz im Gegensatz zu dem Befunde von Gieß, auch bei älteren Tieren scheint die Reaktion oft eine geringere zu sein. Ein Eindringen von Wanderzellen in die Knorpelgrundsubstanz findet nur statt im Bereich von Fissuren. Die schon erwähnten Knorpelinseln im Defekt können sich, wie eine Beobachtung am 12. Tag ergibt, in Bindegewebe umbilden, beteiligen sich aber entschieden auch durch Knorpelbildung am Aufbau der Narbe. In gleicher Weise kann an den Defekträndern von einer solchen Neubildung gesprochen werden, da die Proliferation der Knorpelzellen oft enorm ist, besonders wenn der eine Defektrand in der Nähe des gefäßreichen Kapselansatzes liegt. Diese Neubildungszonen sind am besten durch ihre Färbung mit Säurefuchsin zu erkennen, wo die neugebildete Grundsubstanz im Gegensatz zur alten, burgunderrot gefärbten eine ganz zartrote Tinktion des viel weniger kompakten, mehr schleimigen Chondrins zeigt. Diese Knorpelneubildung, die auch am 70. Tage noch zu erkennen ist, bleibt aber immer umschrieben, zeigt bei Abschluß der Versuche keine wesentliche Größenzunahme und hängt, wie gesagt, von dem Einfluß der Gefäße des Kapselansatzes ab. Fehlt dieser Einfluß, so nimmt die Reaktion im Knorpel überhaupt rasch ab und die jungen Zellkapseln bilden sich in die Sichelformen zurück. Jedoch ist es unmöglich, eine bindende Gesetzmäßigkeit im Verhalten des Knorpels nachzuweisen; es finden sich oft Widersprüche, die sich absolut nicht erklären lassen.

Der Knorpel besitzt also in loco eine Reaktion auf traumatische Eingriffe, die in einer oft sehr starken Proliferation der Knorpelzellen mit Auftreten von Mitosen besteht. Sie kann sogar zu Knorpel-

neubildung mit Neuformung von Grundsubstanz führen, diese bleibt aber immer umschrieben und liefert jedenfalls nur einen ganz geringen Beitrag zur Bildung des Ersatzgewebes, das als bindegewebige Narbe zu betrachten ist und bei Mitbeteiligung des Marks zum größten Teil aus demselben durch bindegewebige Metaplasie hervorgeht. Ist der Defekt in der Nähe einer Ligamentinsertion oder des Kapselansatzes, so wird der Ersatz in Form eines Pannus von demselben geliefert; ist der Defekt ganz zentral gelegen und oberflächlich, so bleibt er mehr oder weniger bestehen, ebenso wie einfache Incisionen noch nach 14 Tagen ohne jede Reaktion sind.

Die ausgedehnte Degeneration des Knorpels, wie sie Gieß nach Traumen fand, habe ich niemals feststellen können, eine Metaplasie der Fibroblasten des Marks in Knorpelzellen, wie Tizzoni meint, findet jedenfalls auch nicht statt, sondern nur Umwandlung des spärlich neugebildeten Knorpels und teilweise auch des alten in die bindegewebige Narbe. Je jünger der Knorpel, desto größer ist die Reaktionsfähigkeit, darin befinde ich mich in Übereinstimmung mit Léfas. Daß schließlich die bindegewebige Narbe in Knorpel sich umwandelt, wie Gieß es als gesetzmäßig bei der Mitbeteiligung der subchondralen Schicht fand, erscheint mir sehr zweifelhaft, wenn nicht unmöglich, da die ja unleugbar entstandene Knorpelneubildung gegen das Ende meiner Versuche entschieden nicht zugenommen hat, sondern höchstens stationär geblieben ist. Meine Versuche schließen zwar schon mit dem 80. Tage ab, während Gieß dieselben auf 150 Tage ausgedehnt hat, aber ich finde seine Beweisführung nicht zwingend, im Gegenteil seine Schilderung scheint mir mehr zu ergeben, daß der Zellwall, der zwischen bindegewebigem Defektersatz und intaktem Knorpel sich befindet, mehr auf Kosten des Knorpels zunimmt, als in Knorpel sich substituiert.

In einem baldigst fertig zu stellenden III. Teil soll die pathologische Anatomie des Knorpels, besonders sein Verhalten bei der Gelenktuberkulose, behandelt werden.

Literaturverzeichnis.

Rokitansky, zit. nach Gieß.
Koelliker, zit. nach Gieß.
Gurlt, zit. nach Gieß.
Marchand, Lehre von der Wundheilung.
Sieveking, Beiträge zur Kenntnis des Wachstums und der Regeneration des Knorpels. Schwalbes morpholog. Arbeiten Bd. I.
Matsuoka, Regeneration des Knorpelgewebes. Virch. Arch. 175. 1.
Redfern, zit. nach Marchand.
Tizzoni, zit. nach Marchand.
Gieß, Über Heilung von Knorpelwunden. D. Z. f. Chir. 18. Bd.
Léfas, Sur la réparation du cartilage articulaire. Arch. d. med. experiment. Tome 14. 1902.

XXXII.

Mitteilung aus der I. chirurgischen Klinik der kgl. ung. Universität in Budapest. (Vorstand: O. ö. Prof. Dr. Dollinger).

Über die Heilung der Oesophago-trachealfisteln.

Eine neuere Oesophagusnaht.

Von

Operateur Dr. **Desider von Navratil.**

(Mit 12 Abbildungen.)

Zu einem eingehenden Studium dieses Krankheitsbildes bewog mich ein Fall, den ich in der I. chirurgischen Klinik zu beobachten Gelegenheit hatte.

Am 27. September 1903 wurde ein Kranker auf unsere Klinik gebracht von kachektischem Äußeren und mit einer für Tuberculose sprechenden Anamnese.

Der Kranke hatte heftige Atembeschwerden, so daß auch die Indication für eine eventuelle Tracheotomie gegeben war. Prof. Dollinger untersuchte den Kranken mit dem Kehlkopfspiegel und hierauf mit dem Oesophagoskop, wobei sich herausstellte, daß es sich um eine Oesophagotrachealfistel handle. Da der Kranke so entkräftet war, daß einstweilen von jedem schwereren Eingriffe abgesehen werden mußte, so wurde, um zunächst durch bessere Ernährung die Kräfte des Kranken zu heben, die Gastrostomie ausgeführt.

Der Kranke überstand die Operation gut, verfiel aber trotzdem zusehends und starb am 7. September. Die Section ergab, daß die Perforation durch ein Gumma zustande gekommen war. Die vollständige Beschreibung des Falles, welche ich der Freundlichkeit Herrn Prof. Dollingers verdanke, gebe ich im folgenden:

O. G. 28 jähriger Mann, aufgenommen am 28. September 1903. Der Kranke gibt an, er habe sich im November vergangenen Jahres erkältet und acht Tage lang an Influenza gelegen, am Ende desselben Monates vereiterten die Supraclaviculardrüsen, es kam zu einem Abscesse, der in unserer Klinik im Februar 1903 eröffnet wurde. Seit 1. August hustete er. Seit 5—6 Wochen ist er heiser und bekommt beim Schlingen krampfhafte Hustenanfälle. In den letzten 5 Tagen konnte er deshalb bloß ein halbes Glas Milch und einen halben Teller Suppe zu sich nehmen.

Bei der Aufnahme fand sich über der linken Lungenspitze geringe Dämpfung. Der Kranke spricht nur sehr mühsam und bekommt inzwischen krampfhafte Hustenanfälle. Er fühlt sich am besten sitzend; auch die Rückenlage erträgt er leidlich, kann aber nicht stehen, da er sofort von Schwindel erfaßt wird. Beim Schlingen stechende Schmerzen. Bei der am 2. Oktober von Prof. Dollinger vorgenommenen Kehlkopfuntersuchung zeigt sich das linke Stimmband gelähmt, und ca. 2—3 cm unterhalb dieses Stimmbandes ist in der Trachea ein querliegendes Geschwür mit aufgeworfenen Rändern zu sehen. Da der Kranke sich sehr ermüdet zeigt, wird die Oesophagoskopie auf den nächsten Tag verschoben. Am 3. Oktober untersucht Prof. Dollinger die Speiseröhre mit dem Oesophagoskop. Schon bei Einführung der Schlundsonde zeigt sich, daß der Kranke, wiewohl sich die Sonde im Schlunde befindet, Luft durch dieselbe bläst. Die genauere Untersuchung ergibt, daß 25 cm von der oberen Zahnreihe an der vorderen Schlundwand eine beiläufig 2 cm lange Spalte sich befindet, welche hier in die Trachea führt, und deren Ränder bei der Atmung sich wellenartig bewegen. Am unteren Ende dieses Continuitätsdefeks waren bei der Untersuchung zwei querliegende, Trachealringen ähnliche, schmale Leisten zu sehen, was aber auch Schleim gewesen sein konnte. Der Kranke wird durch die Magensonde ernährt.

Da er aber stark abmagert und die Ernährung auch durch die Magensonde nicht immer gelingt, wird am 12. Oktober die Gastrostomie vorgenommen und der Magen in die Bauchwunde vernäht. Am 18. Okt. wird der Magen eröffnet und der Kranke von nun an auf diesem künstlichen Wege ernährt; er erhielt zweistündlich 100—200 Gramm Milch mit Cognak. Nach der Operation wiederholtes Erbrechen, Fieber (Max. 39, 4° C.). Trotz der Ernährung stetige Abnahme (5 kg). Am 23. Oktober Untersuchung der Brustorgane, wobei sich zeigt, daß der zur Schließung der Oesophago-trachealfistel nötige Eingriff angesichts der großen Schwäche des Kranken vorderhand nicht vorgenommen werden kann.

Der Kranke starb am 7. September. Bisher war die Diagnose auf Tuberculose basiert. Die Section stellte folgendes fest: Hals schmal, länglich; in der Mitte rechterseits eine 2 cm lange oberflächliche Hautnarbe. Von der Mittellinie des Bauches 1½ Fingerbreiten nach links, der Mitte der Entfernung zwischen dem Proc. yphoideus und dem Nabel entsprechend, hart unter dem Rippenbogen beginnend, eine 7 cm lange, in ihrem oberen und unteren Abschnitte verwachsene Operationswunde, in deren Mitte ein gänsekieldickes weiches Drainrohr eingeführt ist, deren eingeführte Länge 17 cm beträgt. In der Mitte des Bauches ist die Haut unterhalb der Operationswunde in der Ausdehnung einer Mannesfaust ein wenig erodiert. Innere Untersuchung. Das subcutane Bindegewebe fast ganz fettlos, trocken. Die Musculatur schmächtig, aber genügend derb. In den subcutanen Blutgefäßen sehr wenig flüssiges Blut. In der Bauchhöhle keine freie Flüssigkeit; das Bauchfett glatt, glänzend. Das Diaphragma gewölbt; Stand rechts oberer Rand der V. Rippe, links unterer Rand der V. Die linke Lunge frei; die rechte hinten und oben membranös zugewachsen; der freie Teil der Pleura mit klebrigem, schlüpfrigem Schleim bedeckt. Das mediastinale Fettgewebe atrophisch. Unter dem manubrium sterni eine bohnengroße verkäste Drüse. Im Herzbeutel wenig reines Serum. Das Herz

klein, contrahiert, an der Oberfläche einige sehnige Flecken. In den Herzhöhlen wenig seröses Blut und sülziges Fibrin; die Musculatur blaß, durchscheinend; Klappen intakt. Innere Fläche der großen Blutgefäße glatt. Die linke Lunge ist frei, vorn blaß, schwammig, hinten livid und etwas derber. Die Oberfläche des Unterlappens von einer dünnen fibrinösen Membrane überzogen, rauh, stellenweise Ecchymosen; der Unterlappen mäßig serös infiltriert, an der Schnittfläche unzählige, teils bräunlich-rötliche, teils hell-fahlgraue brüchige Partien, von welchen sich luftleeres, mit wenigen Flocken untermischtes Serum abziehen läßt; aus den kleineren Bronchis läßt sich dichter Schleim ausdrücken; die Wand derselben stark injiziert, enthalten schäumige schmutziggraue Flüssigkeit mit Schleim, welche ebenfalls sauer reagiert. In der Lungenspitze eine erbsengroße, und etwas unterhalb eine haselnußgroße Höhle, deren Wand größtenteils glatt, aber stellenweise käsig infiltriert erscheint. Die rechte Lunge vorn frei, seitlich und unten der Brustwand anhaftend, und die Pleura derselben von einer ecchymotischen dünnen Fibrinschichte überzogen, bei der Loslösung zeigt sich jedoch, daß sich zwischen der vorderen Wand des Unterlappens und der Brustwand ein gut halbhandtellergroßer Hohlraum befindet, welcher mit Luft und einer kaffeefarbenen sauer riechenden und reagierenden Flüssigkeit gefüllt ist; das die Wand des Hohlraumes bildende viscerale und parietale Pleurablatt ist bis 1 mm dick und in seinen tieferen Schichten von bereits organisierten Fibrinablagerungen ausgekleidet; gegen den unteren Rand des collabierten runzeligen Unterlappens hin findet sich eine guldengroße, fettige, livid verfärbte, zerreibliche Partie; hier liegt in der Lungensubstanz eine fast nußgroße, gebuchtete Höhle von jauchiger Flüssigkeit erfüllt, welche Höhle mit zwei zündholzdicken, in den Rändern abgenagten Bronchien frei kommuniziert; die Wand der Höhle wird von teils fettigem, teils bröckligem, grau verfärbtem Lungengewebe gebildet; in dem einmündenden Bronchus ebenfalls säuerlich riechende bräunliche Flüssigkeit. Die Wand dieses Bronchus, wie auch die der übrigen Bronchien ist geschwollen, injiziert, stellenweise ecchymotisch; die Lungenspitze fest angewachsen, ein wenig eingezogen, enthält eine haselnußgroße Höhle von pomadeartigem, weißlichem Inhalte. Die Bronchialdrüsen bohnengroß, schiefergrau. Interbronchialdrüse zwetschengroß, die Schnittfläche teils hell-, teils dunkelschiefergrau, feucht, ziemlich derb, ohne käsige Herde. Arcus aortae glatt, ebenso der Ramus descendens aortae, nur hie und da findet sich ein mohnkorn-hirsekorngroßes Knötchen. Die Schleimhaut der Trachea im ganzen ein wenig geschwollen, mäßig injiziert. Unterhalb des VI. Ringknorpels linkerseits beginnt eine, von der vorderen Mittellinie ein wenig nach rechts sich erstreckende, aber besonders die linke Seite einnehmende und bis zur hinteren Mittellinie reichende, im längsten Durchmesser 5 1/2 cm lange und bis 3 1/2 cm breite narbige Fläche, welche divertikelartig nach links ausgebuchtet ist; man sieht einen über die Höhe einer halben Nuß (beiläufig 1 cm über die gedachte Seitenfläche hinaus) sich ausbuchtenden Divertikel, welcher nach oben mit einem steil abgenagten Rande endet, so daß die abgenagten Stümpfe der VIII., IX., X. linken Ringknorpelhälften etwas hervorstehen, während derselbe unten bei den zwei letzteren Ringknorpeln mit einem unebenen, treppenartigen Rande beginnt; nach vorn und hinten aber wölbt sich der Divertikel weniger hervor, endet aber doch mit einer

ausgesprochenen Grenze. Die innere Wand der Ausbuchtung bildet eine schwielige, schleimhautartige, 1—1 1/2 mm dicke, stellenweise gestreifte Narbe; am hinteren linken Rand derselben aber findet sich ein ovales, bei 19 mm langes, in der Mitte bis 5 mm weit klaffendes, abgerundetes, glattrandiges Loch, dessen Rand auf 2—5 mm mit weißlichem Epithel überzogen ist; in der Mitte des rechtsseitigen Randes ist eine kleine Spalte, welche ebenfalls glatt, länglich oval und einen stricknadeldicken Teil des Randes brückenartig ablöst. Dieses 2 cm lange Loch, wie auch die kleinere Spalte führen direkt in die Speiseröhre; der untere Rand des großen Divertikels liegt beim Ursprunge des linken Bronchus, und wird hier der Bronchus von mächtigen derbem Bindegewebe umfaßt, so daß seine Wand bis 8 mm Dicke erreicht.

In diesen narbigem Gebiete finden sich einige schwarze, hirse-hanfkorngroße pigmentierte Flecke, und beiderseits der Bifurcation scheint je ein schwarzer Fleck auch durch die Schleimhaut hindurch. In der vorderen und linken Seite der Mitte des Divertikels ragt ein haselnußgroßer Drüsenknoten hervor, welcher der äußeren Wand der Narbe fest anhaftet und bereits von oben mit der hinteren Wand der Vena anonyma total verwachsen ist; in dieser Drüse findet sich ein mappenartig begrenzter, weißlicher, ziemlich derber käsiger Herd. Die Schilddrüse reicht mit dem unteren Ende ihres linken Lappens eben bis zum oberen, steil abgenagten Rande des Divertikels; zu bemerken ist, daß auch die rechte Seite der Teachea, nächst der Mitte des Divertikels entsprechend dem X., XI., XII. Knorpelringe, auf der Innenfläche ebenfalls eine beiläufig hellergroße, oberflächliche Narbe zeigt, in welche sich die Wand des Divertikels fortsetzt. Die Schleimhaut des Kehlkopfes ist blaß, ein wenig geschwollen, ohne narbige Stellen, ausgenommen den unteren Teil der vorderen Fläche des Gießbeckenknorpels, wo oberhalb des Proc. vocalis rechterseits ein hirsekorngroßer, linkerseits ein gut hanfkorngroßer, steilrandiger Defekt mit glattem, infiltriertem Grunde.

Die Schleimhaut des Rachens blaß. Der Oesophagus blaß; 6 1/2 cm vom oberen Rande des Ringknorpels nach unten an der vorderen Oesophaguswand eine ganz glattrandige Öffnung, welche auf die oben erwähnte Weise in den Divertikel führt; an dieser Stelle ist nämlich die vordere Wand des Oesophagus in einer größeren Ausdehnung mit der Luftröhre fest verwachsen, bei 5 1/2 cm in der Länge und 2 cm in der Breite. Der Umfang des Oesophagus beträgt an der oberen engen Stelle 4 1/2 cm und bei dem erwähnten Loche ebensoviel.

Nächst dem linken Bronchus aber ist der Oesophagus schon weiter, von 6 1/2, dann 7 1/2 cm Umfange das Epithel desselben stark erweicht und abgelöst, die Mucosa und Submucosa ein wenig sülzig infiltriert, und nächst dem linken Bronchus befindet sich eine geringe Ausstülpung, welche mit den peribronchialen Drüsen zusammenhängt. Vena jugularis und Carotis sind frei. Der Nervus vagus verläuft noch in losem Bindegewebe ganz bis über den Aortabogen hinaus und ist nur mit dem umliegenden Gewebe einer peribronchialen Drüse des linken Bronchus etwas fester verwachsen.

Der Nervus recurrens umschlingt in gewohnter Weise die Aorta und schmilzt, nach oben gelangt, gleich mit dem schwieligen Bindegewebe des Divertikels zusammen, so daß er von dort aus nicht weiter verfolgt werden

kann, sondern taucht 4 1/2 cm höher, nächst dem Anfange des Divertikels auf in Gestalt einen dünnen, kaum weißlichen, eher grünen Stranges, welcher sich alsbald in feine, fädenartige Zweige teilt, und lassen sich die Endzweige bis in den Kehlkopf verfolgen. Der Musc. crico-arythenoideus posticus ist linkerseits überaus schmächtig, welk, eingesunken, gelblich, während der rechtseitige noch ziemlich dicht fleischrot. Im Magen wenig Schleim und grau-weißliche Flüssigkeit, die Schleimhaut faltbar; Pylorus genügend weit; 3 1/2 cm über dem Pylorus ist die vordere Magenwand etwas ausgezogen, und ist hier die Magenwand ringsum in der Ausdehnung eines Kronenstückes mitsamt dem Omentum an die bei der äußeren Untersuchung erwähnte Wunde fest angewachsen; an der Anwachsungsstelle sieht man einige Fäden, aus dem Magen aber führt eine, für einen Gänsekiel durchgängige Öffnung in der Wunde. Die Milz klein, runzelig. Nieren klein; ihre Oberfläche glatt, die Substanz mäßig bluthaltig; Nierenbecken blaß; Nebenniere mittelgroß. Im Duodenum galliger Schleim; Gallenwege frei. In der Gallenblase dünnflüssige, bräunliche, schleimige Galle. Leber etwas atrophisch, 22 1/2 cm bezw. 16 cm lang und 3 1/2, bezw. 5 1/2 cm dick. Die Oberfläche glatt, Substanz kleinlappig, von mäßigem Blutgehalt. Im rechten Leberlappen verborgen, bei 3 cm rechts vom Lig. suspensorium, 1 1/2 cm unter der Oberfläche findet sich ein kleiner, nußgroßer fahler Knoten, dessen nach innen sehende Hälfte gelblich-käsig, derb und mappenartig begrenzt, während die äußere Hälfte etwas grünlich verfärbt, teilweise breiartig ist. Dieser Knoten ist von einem 1—5 mm dicken, schwieligen, grau-weißlichen, narbigen Hof umgeben und reicht mit seinem centralen Ende unter die Gallenblase. Die Vena portae durchgängig, ihre Innenfläche glatt. Die Arterie mittelweit.

Das portale Bindegewebe zeigt keine auffallende Verdickung.

Die Drüsen des Leberhilus sind klein, bis bohnengroß, weißlich, derb. Pankreas schmächtig, derb. Die Gedärme und die übrigen Organe konnten wegen Einspruches der Familie nicht untersucht werden.

Diagnose: Cicatrices laryngis parvulae ad processus vocales et cicatrix magna diverticuliformis in latere sinistro tracheae post devastationem mucosae et cartilaginum trachealium inferiorum a IX. usque ad bifurcationem. Perforatio diverticuli ad oesophagum et bronchopneumonia putrida deglutatoria cum perforatione pleurali et pyopneumothorace circumscripto dextro. Glandula trachealis caseosa diverticulo adcreta magnitudinis uncis avellanae majoris et glandula alter caseosa sub manubrium sterni. Nervus laryngeus recurrens sinister diverticulo adcretus et atrophicus cum subsequente musculi crico arytheenidei posterioris sinistri. Hypertrophia glandularum interbronchialium. Gumma syphiliticum hepatis magnum (von Zwetschkerngröße). Pankreatitis interstitialis mediocris gradus. Gastrostomia antri pylorici.

Das Präparat, welches die beigefügten Photogramme zeigen, verdanke ich der Freundlichkeit Herrn Prof. Genersichs.

Obgleich dieses Krankheitsbild eines der seltensten ist, hat es dennoch eine ziemlich große Literatur. Am eingehendsten und genauesten behandelt Sirot[1]) nicht nur die zwischen Oesophagus und

1) 1899. Henri Sirot, Thèse de Lyon.

Trachea, sondern überhaupt die zwischen dem Oesophagus und sämtlichen Luftwegen befindlichen Fisteln. Diese Arbeit umfaßt sämtliche

Fig. 1.
Fistel von der Trachea aus.

bis 1899 auf diesem Gebiete veröffentlichten Arbeiten. Seine Zusammenstellung handelt von 143 Fällen; in 75 derselben lag eine Oesophagotrachealfistel vor.

Der erste unter den Autoren, die sich mit diesem Thema beschäftigten, war Mondière[1]) 1829.

Fig. 2.
Fistel vom Oesophagus aus.

Seitdem sind viele Arbeiten in dieser Richtung erschienen, doch will ich davon nur diejenigen erwähnen und kurz bekannt geben, wo völlige Heilung eingetreten war.

1) 1830—33. Archives generales de Medécin.

Unter den 75 Sirotschen Fällen kam es bloß in 2 Fällen zu einem chirurgischen Eingriffe, und diese wurden denn auch geheilt. Ein Fall heilte spontan, die übrigen endeten letal. Spontan heilte Garels[1]) Fall.

Die Fistel kam in diesem Fall durch einen perioesophagealen Abscess zustande. Der Fall war kurz folgender:

25jährige Frau, aufgenommen am 4. Dezember 1903. Seit 4 Jahren verheiratet, einmal abortiert. Seit 6 Wochen Schmerzen in der Larynxgegend. Kranke gibt an, sie habe im zweiten Monate abortiert; 8 Tage später hatte sie am Halse eine faustgroße Geschwulst, welche sich besonders auf die rechte Seite des Halses erstreckte. 2 Tage darauf erwachte sie plötzlich bei Nacht und mußte große Mengen gelben Eiters spucken, welcher reichlich mit Schleim untermischt war. 2 Tage später spuckte die Kranke eine gelbe Masse aus, welche sie zwischen den Fingern leicht zerreiben konnte, was warscheinlich ein sphacelöser Gewebspartikel war. Die Kranke suchte 3 Tage nach diesem Ereignis, da ihr Zustand sich stets schmerzhafter gestaltete, einen Arzt auf. Sie konnte nur sehr schwer schlucken, und ihrem Arzte schien es, als ob die geschluckte Flüssigkeit in die Luftröhre der Kranken gelange. Damals war der obere Teil des Halses stark geschwollen, auf Berührung schmerzhaft, besonders in der Gegend des Os hyoideum. Die Kranke konnte sich nicht recht ernähren und magerte sehr stark ab. Die Untersuchung mit dem Kehlkopfspiegel ergab damals eine Phlegmone in der Basis der Epiglottis, welche an der Basis der Epiglottis daselbst von einer Infiltration begrenzt war. Die Epiglottis steht starr, bewegt sich nicht. Garel bekam die Kranke sechs Wochen später in Behandlung, und da war am Halse nur mehr eine geringe Schwellung zu sehen. Die Ursache der Abmagerung konnte sich der Autor nicht erklären, da sich die Kranke vollkommen wohl befand. Auf Befragen gab die Kranke an, daß sie nur sehr wenig Nahrung zu sich nehmen könne, diese fast immer erbreche, besonders wenn sie Flüssigkeit zu sich nehme. Der Autor führte das Krankheitsbild auf nervöse Ursachen zurück und faradisierte den Hals. Der Kehlkopfspiegel zeigte bei der Kranken normale Verhältnisse, sobald man ihr aber Wasser zu trinken gab, mußte sie es sogleich erbrechen. Antor dachte dann an eine tiefer liegende Oesophagotrachealfistel und untersuchte die Kranke nach Kilian, wobei er links hinten in die Tiefe der Trachea eine Stelle sah, welche gelblich verfärbt und von einem roten Saume umgeben war. Seiner Schilderung nach sah die Fistel so aus, wie das Bild der Tubamündung bei der Rhinoskopia posterior. Die Fistel lag fast bei der Bifurcation.

Die Kranke gibt an, daß sie besser schlucken könne, wenn sie ihren Kopf nach hinten biege, aber seit 3 Tagen könne sie auf keine Weise etwas zu sich nehmen. Der Autor empfiehlt der Kranken Ernährung mit der Sonde, doch die Kranke geht nach hause.

Am 17. Juni erscheint die Kranke wieder und gibt an, sie könne seit 3 Tagen feste Speisen leidlich schlucken, aber keine flüssigen. Dem Autor

---

1) 1896. Revue Hebd. de laryng.

schien es nun, nach Untersuchung mit dem Kehlkopfspiegel, als ob die Oesophago-trachealfistel kleiner geworden wäre.

Am 3. November 1894 ist hinten an der Trachea eine kleine Ausbuchtung zu sehen. So oft die Kranke Speichel schluckt, muß sie einige Male husten. Feste Speisen nimmt sie leicht zu sich, Mehlspeisen und Getränke nur mühsam. Der allgemeine Zustand gut; geringe Dyspepsie und manchmal Magenkrämpfe.

Autor sah die Kranke nicht weiter, glaubt aber, daß sie geheilt worden sei.

Die durch Operation geheilten Fälle waren kurz folgende[1]):

Gangolphes Fall betrifft einen Kranken, der bei Nacht im Schlafe eine Zahnreihe verschluckt hatte.

Drei Monate lang blieb diese Zahnreihe in der Speiseröhre eingekeilt, ohne daß man dieselbe hätte herausziehen oder hinabschieben können. Der Kranke expectorierte stets eitrigen Schleim und verspürte besonders beim Schlucken heftige Schmerzen.

Bei der Aufnahme konnte er schon gar nichts mehr essen, und konnte man damals einen, 28 cm von der oberen Zahnröhre sitzenden Fremdkörper fühlen, welcher sich mittelst Radiographie als eine aus falschen Zähnen bestehende, verschluckte Zahnreihe erwies, und es war ersichtlich, daß diese verschluckte Zahnreihe eine oesophago-tracheale Fistel verursachte, weshalb sich Autor für Operation entschloß und Oesophagotomia externa vornahm, wodurch es ihm gelang, die eingekeilte falsche Zahnreihe zu entfernen.

In die Speiseröhre führte er eine Sonde ein, durch welche er den Kranken ernährte. Offene Wundbehandlung. Kranker wird nach einem Monat geheilt entlassen.

Poncet und Berard[2]) berichten über einen Fall, in welchem Aktinomycose im oberen Teile der Trachea die oesophago-tracheale Fistel verursacht hatte.

Poncet drang mittelst weiter Laryngofission ein, kratzte mit der Curette die Ränder der Fistel ab und vernähte dieselben; der Kranke wurde geheilt.

Pieniazek[3]) erwähnt einen Fall, wo er von dem Kehlkopfe ein Laryngosclerom mit der Cooperschen Schere entfernte und hierbei ein Stück aus der hinteren Wand der Trachea herausschnitt, sodaß er zufällig eine Kommunikation zwischen Trachea und Oesophagus schuf. Diese Kommunikation wurde von ihm mit Nähten vereinigt, und die Wunde heilte per primam. Außerdem gibt er noch 4 Fälle aus der Literatur bekannt.

Im Jahre 1902 erschien eine Arbeit von Malkhassian[4]), in deren einer Hälfte er über die neuere Literatur der Oesophago-trachealfisteln berichtet, in der anderen Hälfte aber über die Indikationen der Oesophagotomia externa und über die eigentliche Operation; auf letztere will ich aber hier nicht näher eingehen.

1) 1898. Gangolphe, Semaine medicale.

2) 1896. Poncet et Berard, Bull. Acad. de Méd.

3) 1901. Pieniazek, Die Verengerungen der Luftwege, S. 973.

4) Malkassian, Thése de Nancy.

Er berichtet über 5 Fälle, von welchen 3 operiert, 2 anderweitig behandelt wurden.

Von den Operierten starben zwei, einer wurde geheilt, die zwei nicht Operierten starben.

Die operierten Fälle waren kurz folgende:

Weiss[1]) Kranker hatte während des Essens einen Knochen geschluckt. Drei Tage darauf wandte er sich an einen Arzt, der den Knochen mit der Graefschen Knochenzange erfaßte, aber nicht zu entfernen vermochte. Zwei Stunden nach diesem Eingriffe wird der Kranke unruhig, hat große Schmerzen und atmet schwer. Tags darauf wird er im Spital aufgenommen, wo der Autor bei dem Kranken 52 Atemzüge in der Minute und Cyanose konstatiert; an der linken Halsseite war die Trachea sehr schmerzhaft. Nach der Aufnahme Atmungsfrequenz 40, Kranker wird ruhiger; am nächsten Tage morgens Atmungsfrequenz wieder 50, Puls unregelmäßig, hochgradige Cyanose.

Noch an demselben Tage nahm Autor bei dem Kranken die Oesophagotomia externa vor und entfernte den Fremdkörper, welcher ein 4×3 cm messender flacher Knochen war. Der Knochen hatte auch die Trachea usuriert, welche bei der Atmung durch eine kleine Öffnung pfeifend Luft ausströmen ließ. Offene Wundbehandlung. In die Oesophaguswunde eine Sonde.

Der Kranke starb am Tage der Operation nachmittags an Myocarditis. Die Sektion fand an den III. u. IV. Trachealringen eine 1 1/2 cm lange, 2—3 mm breite Fistel, welche mit der Speiseröhre communicierte.

Chavier[2]). Der Kranke hatte eine, zwei Incisiven ersetzende Zahnreihe verschluckt. Der behandelnde Arzt versuchte den Fremdkörper mit dem Graefeschen Instrumente und dann mit Darreichung von Brechmitteln zu entfernen, was aber nicht gelang; der Fremdkörper war in der Höhe der Incisura sterni in der Speiseröhre fixiert. Jeder weitere Entfernungsversuch mißlang; der Kranke reagierte auf jeden Eingriff mit Blutspucken. Einen Monat und 9 Tage nach diesem ersten Versuche, da der Kranke sich schon auf keine Weise mehr ernähren konnte, häufige Erstickungsanfälle hatte und auch die Stimme verlor, wandte er sich an den Autor, der mittelst Oesophagotomia externa die Zahnreihe entfernte. Während der Operation war an der Stelle, wo der Fremdkörper lag, von der Trachea kein pfeifendes Geräusch von Luft zu vernehmen.

Der Kranke wurde 8 Tage nach der Operation mit einer etwas verschleierten Stimme geheilt entlassen.

Gerster[3]) hatte an einem Kinde, welches mit hochgradigen Atembeschwerden auf seine Klinik gebracht wurde, dringend die Tracheotomie ausgeführt. Das Kind starb bald nach der Operation.

Bei der Sektion fand man im Oesophagus einen Knopf, welcher in der Mittelgegend des Oesophagus eine oesophago-tracheale Fistel verursacht hatte.

---

1) 1902. Weiss, Eodem loco.

2) Chavier, Paris. Archives Prov. de Chirurgie. p. 117.

3) 1892. Gerster, New-York. Med. Journal. p. 141.

X.[1]) Ein Kind hatte während des Spieles sein Spielzeug verschluckt. 5 Monate lang konnte es, wenn auch schwer, aber immerhin noch genährt werden.

Eine Operation wurde nicht vorgeeommen; Exitus. Die Sektion stellte fest, daß 5 cm tief im Oesophagus ein Fremdkörperein gekeilt war, welcher in einer 1 1/2 cm Weite die Trachea usuriert hatte.

Guattani[2]) berichtet über einen Fall, wo ein Betrunkener eine ihm zugeworfene Kastanie mit dem Munde auffing und diese ihm in der Speiseröhre stecken blieb. Autor empfahl dem Kranken die Operation zur Entfernung der Kastanie, der Kranke willigte aber darin nicht ein und starb 19 Tage nach dem Unglücksfalle. Die Kastanie lag in der mittleren Höhe des Oesophagus und hatte in einer linsengroßen Ausdehnung die Trachea usuriert.

Was das Zustandekommen der Oesophagorachealfisteln anbelangt, so kommen in Betracht

1. Traumen, und zwar nicht so sehr direkte, als indirekte.

In der Literatur findet sich nur ein Fall erwähnt, wo das direkte Trauma die Trachea und den Oesophagus auf einmal traf und so eine oesophago-tracheale Fistel setzte. Es ist dies der Fall Pieniazeks[3]), wo er bei einer Operation mit der Cooperscheere zufällig eine Kommunikation zwischen Trachea und Oesophagus zustande brachte.

Wohl nicht hierher gehörend, aber doch erwähnenswert ist der Fall von Sawtelle[4]), in welchem ein Geschoß oberhalb der Clavicula in den Hals zwischen Speise- und Luftröhre eingedrungen war, ohne die eine oder die andere zu verletzen.

Einigermaßen könnten vielleicht auch diejenigen Fälle zu den direkten Traumen gezählt werden, in welchen durch Sonden eine künstliche Perforation zwischen Trachea und Oesophagus zustande kommt. Derartiges kann eintreten, wenn nach Laugenvergiftung, Inhalation ätzender Gase[5]) der erweichte Oesophagus unvorsichtigerweise sondiert wird. Viel häufiger aber sind die künstlich gesetzten Fisteln, welche bei carcinoma oesophagi durch gewaltsames Sondieren zustande kommen können.

Als indirekte Traumen gelten in den Oesophagus gelangte Fremdkörper[6]), welche durch ihr längeres Verweilen in demselben die

---

1) 1848. X., Journal Medical d'Edinbourg.

2) Guattani, Mém. de l'Acad. Roy. de. Chir. t. II. p. 317.

3) 1901. Pieniazek, Die Verengerungen der Luftwege. Seite 473—474.

4) 1872. Sawtelle, Boston. Med. Journal.

5) Pieniazek, Die Verengerungen der Luftröhre. S. 473—474 cit. von v. Schrötter.

6) 1884. Castle, Med. News. — 1861. Crequi, Gaz. hebdom. X. 8. 1864. Galais, Gaz. des Hôp. — 1887. May, British. Med. Journal. — 1849. Paterson,

oesophago-tracheale Fistel verursachen, wie Zahnreihen, Knöpfe, Knochen, Kastanien und dergl. mehr. Ferner kann es auch als indirektes Trauma aufgefaßt werden, wenn z. B. eine Geschwulst, Aneurysma[1]) auf den Oesophagus einen Druck ausübt, an der Druckstelle des Oesophagus usuriert, und die Usur sich auf die Trachea fortsetzt. Auch die Canüle[2]) der Tracheotomie kann die hintere Wand der Trachea und in weiterer Folge den Oesophagus usurieren.

Die größte Rolle beim Entstehen der Oesophago-trachealfisteln aber spielen 2. die Carcinome[3]). Die Carcinome gehen gewöhnlich von der Speiseröhre aus, greifen dann auf die Trachea über, usurieren dieselbe und bilden auf diese Weise eine Oesophagotrachealfistel. Zu den in der Literatur angeführten auf diese Weise entstandenen Fisteln kommen aber, wie ich glaube, eine weitaus größere Anzahl derartiger Fälle, welche einerseits nicht diagnosticiert werden, andererseits überhaupt der Diagnose unzugänglich sind und daher nicht zur Mitteilung gelangen können.

Der Patholog ist wahrscheinlich sehr häufig in der Lage, bei seinen Sectionen in Fällen von Oesophaguscarcinom wenn auch nicht große, so doch minimale Communicationen zwischen Oesophagus und

---

Edinb. Med. Journal. — 1902. Weiss, These, Malkhassian. — 1895. Chavier, Archives. Prov. de Chirurgie Paris. p. 117. — 1892. Gerster, New-York. Med. Journal. p. 141. — 1878. X., Journal Med. d'Edinbourg. Guattani, Mem. de l'Acad. Roy. de Chir. t. II. p. 314.

1) 1856. Habersohn, Guys Hosp. Rep.

2) 1887. Freemann, South East. Hants. Med. Soc. — 1876. Cartier, Annales des mal de l'Orielle. — 1901. Piniazek, Die Verengerungen der Speiseröhre. Seite 473—474. cit. von v. Schrötter.

3) 1883. Berger, Bull. de la Soc. de Chir. de Paris. — 1866. Berbès, Soc. Anat. — 1785. Bleulaud, Obs. Anat. Med. etc. — 1856. Bristowe, Trans. Path. Soc. London. — 1897. Glauditz, Thesis Gaetting. — 1586. Curling, Trans. Path. Soc. London. t. 9. — 1866. Dolbeau, Gaz. des Hôp. — 1868. Gerhardt, Berlin. klin. Wochenschr. — 1838. Gosselin, Soc. Anat. — 1849. Greene, Arch. gen. de Med. New-York. — 1871. Greenhowe, Trans. Path. Soc. London. Habershon, Guys Hosp. Rep. — 1894. Heydenreich, Soc. Med. de Nancy. — 1877. Holmes, Trans. Path. Soc. — 1895. Leech, Lancet. — 1894. Maas, Berlin. klin. Wochenschr. 1873. Marcasio, Soc. Anat. — 1891. Martin, Soc. Anat. — 1869. Murchinson, Trans. Path. Soc. London. — 1887. Niehans, Corres.-Blatt f. Schweizer Ärzte. — 1895. Ombredonne, Soc. Anat. — 1866. Patridge, Med. Times. and Gaz. — 1848. Pfeufer, Zeitschrift f. Rath. Med. t. 3. Archiv. Gen. de Med. — 1857. Piorry, Soc. Anat. — 1873. J. Renaut, Soc. Anat. — 1880. Robert, Soc. Anat. Smith, London. Med. Journal. t. 9. — 1878. Wipham, Med. Times and Gaz. — 1877. Courvoisier, Cor.-Blatt f. Schweizer Ärzte. — 1886. Ganzinotti, Brosch. Nancy. — 1858. Habershon, Guys Hosp. Rep. — 1875. Kebbel, Lancet. — 1837. Reinbert, Soc. Anat.

Trachea zu finden, welche im Leben sich durch gar keine Symptome verrieten.

Eine häufige Ursache dieses Krankheitsbildes bildet ferner 3. die Tuberculose [1]). Während die Perforation bei den Traumen fast immer und bei den Carcinomen stets von der Speiseröhre ausgeht und die Perforation der Trachea nur eine sekundäre ist, bildet bei der Tuberculose entweder der Zerfall einer zwischen der Speiseröhre und Luftröhre befindlichen Drüse, oder direkt die Trachea den Ausgangspunkt der Fistel.

Oesophagotracheale Fisteln sind weiter noch hervorgerufen worden 4. durch einen tiefen Halsabsceß, welcher infolge der infektiösen Vereiterung der zwischen der Speiseröhre und der Luftröhre liegenden Drüsen entsteht.

In der Literatur findet sich ein Fall, in welchem durch puerperale septische Infektion ein tiefliegender Halsabsceß entstand, der in die Speiseröhre durchbrach und eine Oesophagotrachealfistel hervorrief. Dieser Fall ging übrigens spontan in Heilung über [2]).

Diejenigen Fälle, in welchen ein Lungenabsceß in die Speiseröhre durchbrach, gehören nicht in den Rahmen meiner Arbeit — sie endeten alle letal [3]).

Eine weitere Entstehungsursache der Fistel bildet 5. Lues [4]); abgesehen von dem an unserer Klinik beobachteten Fall, findet sich nur noch ein derartiger Fall in der Literatur erwähnt, wo die Fistel beiläufig an derselben Stelle lag wie in unserem Falle. Auch dieser Fall endete letal. Eine Operation fand nicht statt.

Eine weitere Ursache bildet 6. Typhus [5]), 7. Scharlach [6]). Bezüglich beider Krankheiten findet sich je ein Fall in der Literatur erwähnt, nur handelte es sich nicht um eine Oesophago-trachealfistel, sondern um eine Fistel zwischen dem Oesophagus und der rechten Lunge.

Interessant ist der Fall von Poncet und Berard, wo die Oesophagotrachealfistel durch Aktinomycose [7]) hervorgerufen war; der Fall wurde operiert und heilte.

1) 1837. Denouvilliers, Soc. Anat. — 1885. Barry, Med. News. — 1838. X., Arch. Gen. de Med. — 1878. Zenker und Ziemssen, Ziemssens Handbuch, p. 145.

2) 1896. Garel, Revue. Hebd. de Laryng.

3) 1824. Hay, Trans. Med. Chir. Soc. Edinb. 1784. Keir, Medic. Com.

4) 1895. S. Moritz, Fränkel Archiv.

5) 1895. Leech, Lancet.

6) 1846. Boudet, Archiv. Gen. de Med.

7) 1896. Poncet und Berard, Bull. Acad. de Med.

Es sind noch zwei Fälle verzeichnet, wo die Fistel durch trophoneurotische Störungen [1]) zustande gekommen sein soll. Wahrscheinlich handelt es sich in beiden Fällen um ein und dasselbe. Es dürfte wohl Lues im Spiele gewesen sein, da die Autoren das Krankheitsbild bei tabetischen Kranken fanden.

Auch congenitale Oesophagotrachealfisteln kommen vor, doch gehe ich nicht weiter darauf ein, da der Zweck meiner Arbeit die chirurgischen Therapie (Schließung) dieser Fisteln, was bei Neugeborenen nicht in Betracht kommen kann.

Was die Diagnose dieses Krankheitsbildes betrifft, so gibt es, abgesehen von der genauen Beachtung sämtlicher Symptome, besondere Methoden von Rühle, Gerhardt u. a.; doch glaube ich, daß man heutzutage nicht mehr viel zu suchen braucht, ob sämtliche Symptome für eine Oesophagotrachealfistel sprechen, sondern daß sich kurzer Hand mit Hilfe der Tracheo- Broncho- und Oesophagoskopie mit größter Präcisität die Diagnose stellen läßt, und wenn es sich auch um noch so kleine Fisteln handeln sollte.

Oben habe ich alle jene Momente kurz skizziert, welche zu einer oesophago-trachealen Fistel führen können, nun bleibt nur noch die Frage, wie man dem Leiden auf operativem Wege beikommen könne.

Bei Carcinom läßt sich nichts anderes machen, als die Gastrostomie und auch dies nur zu dem Zwecke, damit der Kranke wenigstens nicht Hungers sterbe. Mehr oder minder gilt dies auch für Tuberculose; wohl könnte man bei letzterer, wenn es sich um eine kleinere Fistel handelt, diese zu schließen versuchen, doch auch dies nur dann, wenn die Fistel nicht groß ist, und sich nicht anderwärts im Organismus vorgeschrittene Tuberkulose sich findet; mit anderen Worten, wenn der Kranke sich in einem guten Zustande befindet, um nicht nur die Operation zu bestehen, sondern auch einen Nutzen davon zu haben. Wenn aber einmal die Tuberculose auch anderweitige schwere Destructionen im Organismus gesetzt hat, ist an eine Schließung der Fistel nicht mehr zu denken, sondern mit der Gastrostomie vorzugehen.

Was die übrigen Ursachen und Krankheiten anbelangt, so müssen wir bei, durch Lues, Typhus, Scarlatina, Abscesse verursachten Perforationen eingreifen, vorausgesetzt dass der Organismus noch nicht allzusehr entkräftet ist, und die Umstände eine gewisse Heiltendenz

1) 1885. Teissier, Annal des Mal. de l'Or. etc. — 1901. Pleniazek, Die Verengerungen der Luftröhre. S. 473.

der Wundränder nach vollzogener Operation erwarten lassen. Doch auch hier ist, meiner Meinung nach, auch die Größe der Fistel von ausschlaggebender Wichtigkeit. Bei kleineren Fisteln, eventuell bis Hellergröße, können wir eher einen guten Erfolg von der Operation erhoffen, während wir bei größeren Defekten schon weit größeren Schwierigkeiten begegnen, und auch das Endergebnis immerhin zweifelhaft bleibt.

Auf welche Weise ich mir bei den einzelnen erwähnten Fällen die chirurgische Therapie denke, werde ich am Schlnsse meiner Mitteilung auseinandersetzen, vorher möchte ich jedoch über meine eigenen Untersuchungen und Experimente berichten.

Ausgehend von dem in unserer Klinik vorgekommenen Fall einer luetischen Oesophago-Trachealfistel beschloß ich nun, dieses Krankheitsbild genauer zu studieren, ohne Rücksicht darauf, ob es sich um einen luetischen oder anderweitigen Ursprung handle, und machte zu diesem Zweck Experimente an Hunden. Mein Plan war, eine oesophago-tracheale Fistel zustande zu bringen und dieselbe nachher auch zu schließen.

Mein erster diesbezüglicher Fall war folgender:

Am 10. Oktober 1904 nahm ich an einem Hunde eine Operation vor, den ich mit Äther betäubte und unterdessen vom Os hyoideum her nach unten in der Mittellinie einen 4 cm langen Schnitt machte. Nach Durchschneiden des subcutanen Bindegewebes lag die Trachea vor mir, welche ich auspräparierte.

Auf der Trachea zieht ein blutendes Gefäß dahin, welches ich verbinde. Die von der Umgebung abpräparierte Trachea wird von dem Assistenten mittelst Hakenpincetten von links nach rechts gezogen, und inzwischen führe ich durch die Nase hindurch eine Nährsonde in den Oesophagus, welche berufen war, als Stützpunkt beim Aufsuchen des Oesophagus zu dienen, um dann auch weiterhin im Oesophagus als beständige Nährsonde zu verbleiben. Den Recurrens habe ich während der Operation gesehen.

Entsprechend dem II.—VII. Trachealringe machte ich am Oesophagus eine Öffnung und zog ersteren mittelst durch die Wundränder gezogener Fäden hervor.

Den hinteren, jetzt gegen die Trachea hin liegenden Teil des Oesophagus nähte ich mit 3 Knopfnähten an die Trachea an. Diese Knopfnähte schnitt ich nicht ab, sondern beließ sie in ihrer ganzen Länge, damit sie bei einer weiteren Operation und bei der geplanten Schließung zur Aufsuchung der Fistel als Richtungsfäden dienen.

Entsprechend der Oesophaguswunde spaltete ich die Trachea der Länge nach vom III.—VI. Ringe und schnitt außerdem noch ein kleines ovales Stück aus der Trachea heraus; denn hätte ich mich mit einfacher Durchschneidung der Trachea begnügt, so wäre keine Fistel zu erwarten gewesen, da die Elasticität der Ringe die Wundränder aneinander gedrängt hätte.

Während der ganzen Operation war nur sehr geringe Blutung.

Die lateralen, beziehungsweise nach außen liegenden Wundränder der Oesophaguswunde nähte ich mit 3 Nähten provisorisch so an die vorderen Wundränder der Trachea an, daß ich von dem Faden eine Schlinge belasse zu dem Zwecke, damit ich mit Hilfe derselben am nächsten Tage die vorderen Wundränder der Trachea und des Oesophagus leicht vereinigen und so eine Fistel zustande bringen könne. Um einer Broncho-pneumonie vorzubeugen, ließ ich zunächst die hinteren Wundränder auf diese Weise verwachsen, das Lumen der zu schaffenden Fistel aber tamponierte ich sorgfältig mit Jodoformmull aus. Mit einem Worte, die hinteren Wundränder wurden sofort vereinigt, die vorderen Wundränder aber werden einen Tag nach der Operation nach Entfernung des Jodoformstreifens durch einfaches Zusammenziehen der provisorischen Schlingen vereinigt werden. Die

Fig. 3.

Fig. 4.

Wunde behandle ich offen. Die Schlundsonde dient als bleibende Magensonde, das äußere Ende derselben befestige ich mit einer Naht an die Nase, die Sonde selbst fixiere ich mit dem Halsverband. Dem Hunde lege ich einen Maulkorb an. Der Hund ist nach der Operation ziemlich munter, befindet sich wohl und wird an einen warmen Ort neben den Ofen gelegt. Er liegt ruhig, erbricht nicht, atmet frei.

Mein Plan war, den Hund stets durch die Sonde zu ernähren.

Am 11. Februar befindet sich der Hund wohl, erhält $^1/_3$ Liter Milch mit einem Ei; Verbandwechsel. Nachmittag wieder Verbandwechsel, die Wunde rein, kein Secret.

Am 12. Februar ist der Hund ein wenig apathisch, die Wundränder werden bloßgelegt, der in die Fistel geschobene Jodoformstreifen entfernt und die provisorischen Schlingen zusammengezogen, und auf diese Weise hatten wir nun eine komplette Oesophago-trachealfistel geschaffen. Da die Schlundsonde nicht leitet, führen wir mit einer neuen Sonde $^1/_5$ Liter Milch

in den Magen und geben dasselbe auch per anum. Nach dieser Nährung bricht der Hund blutig, die Milch aber nicht. Nachmittags taumelt er.

Am 13. Februar morgens Exitus. An den beigefügten Photogrammen des Präparates ist die Fistel gut ersichtlich.

Sectionsprotocoll: An der vorderen Seite des Halses in einem 2×5 Kronen großen Gebiete die Haut abrasiert, in der Mitte desselben ein in Längsrichtung verlaufender, 4 cm langer, in seiner Mitte 1 cm weit klaffender, nach beiden Enden hin zugespitzter Wundrand, auf dessen Grunde, in der Mitte eines mit grau-gelblichen Gewebsfetzen bedeckten, teilweise aber bereits granulierenden Wundgebietes eine 2½ cm lange und 2 cm tiefe, größtenteils mit lebhaft-roten Granulationen bedeckte Wunde. Das Herz liegt in der Ausdehnung einer Kinderhandfläche frei. Die Zipfel der rechten oberen und unteren Lungenlappen und des linken oberen erscheinen nach Eröffnung des Brustkorbes rosenrot; an linsen- bis halbhellergroßen prominierenden Stellen dunkelbläulich und grün, bunt untermischt mit linsen- und halbhellergroßen Knötchen. Auf der vorderen Oberfläche des rechten unteren Lungenlappens mehrere nadelstich- bis linsengroße hämorrhagische blutige Flecke. Herz von der Größe einer kleinen Kinderfaust, und mit dunkelrotem Blutgerinnsel gefüllt, sowohl der rechte wie der linke Ventrikel und die Vorhöfe; die Klappen sind intakt, membranös und durchscheinend. Große Gefäße intakt. Der hintere Anteil der unteren Lungenlappen vergrößert, roßhaarpolsterartig tastbar; an der äußeren unteren Seite des rechten Unterlappens ein prominierender, mit Hämorrhagien bedeckter, auf Druck schwach fluktuierender Herd. Bei weiterer Abtastung der Lungenlappen finden sich noch zerstreut hirsekorn- bis erbsengroße Herde. Pleura überall glänzend, glatt; die linke Lunge fühlt sich in ihrem oberen und unteren Lappen schwach luftpolsterartig an, doch lassen sich auch hier winzige bis erbsengroße, derbe Knötchen fühlen. Im Unterlappen der rechten Lunge findet sich eine gut nußgroße, mit geronnenem Blute gefüllte, über die Oberfläche prominierende Höhle. Auf der Schnittfläche der Lunge sehen wir zerstreute, graugranulierte prominierende Partien und neben diesen dunkelblaue eingesunkene Stellen. Die Schleimhaut der Bronchien stark injiciert, grau-rötlich, mit Schleim bedeckt. Von der Schnittfläche der Lunge kommt auf Druck ein grau-gelblicher Eiterzapfen zum Vorschein. Die linke Lunge ist der rechten ähnlich, nur finden sich in ihrem Oberlappen noch mehr zerstreut liegende, prominierende, grünscheinende Herde. Die Spitzen sowohl des linken, wie des rechten Oberlappens und die Randpartien der Oberlappen fühlen sich luftpolsterartig an und entleeren auf Druck große Mengen schaumigen Serums. Die Speiseröhre ist 3 cm breit, ihre Schleimhaut geschwellt grau-rötlich; 2 cm unterhalb des Ringknorpels zeigt die Speiseröhre einen 13 mm langen und 3 mm breiten, klaffenden fettigrandigen Substanzverlust, an dessen Rändern eine Ligatur leicht herausgenommen werden kann, die übrigen 4 Ligaturen aber vereinigen die Wand der Speiseröhre mit den Ringen der Trachea. Zwischen den Wänden der Speiseröhre und der Trachea waren die Nähte schön verwachsen, mit Ausnahme einer Stelle, wo die Naht auseinandergegangen war. Die Schleimhaut des Kehlkopfes und der Trachea ist stark injiciert, mit rotem Schleim bedeckt; an der linken Seite der Trachea, vom II. Trachealring bis zum VI., ½ cm weit vom membranösen Rande der Trachea ist

ein Wundrand zu sehen, welcher 1 cm lang und 4 mm weit klafft. Auf der linken Seite des Wundrandes haben sich die Wundränder, wie wir bereits beim Oesophagus erwähnt haben, nicht vereinigt, während auf der rechten Seite die Vereinigung bereits vollkommen ist. Die Umgebung dieses Wundrandes ist grau-rötlich verfärbt, die Schleimhaut ein wenig geschwellt, auf Druck ein wenig blasser werdend, ohne Secret. Der Tod war durch Broncho-Pneumonie herbeigeführt worden.

In diesem, soeben mitgeteilten ersten Falle ging der Hund am dritten Tage nach der Operation an Bronchopneumonie zu Grunde, obgleich, wie aus obigem zu ersehen ist, alles mögliche aufgeboten wurde, um eine Bronchopneumonie hintanzuhalten; doch geht hieraus hervor, daß auf diesem Gebiete sämtliche Vorsichtsmaßregeln vergebens sind, wenn man zwischen der Speiseröhre und der Luftröhre eine Kommunikation schafft.

Ganz anders steht aber die Sache in solchen Fällen, wo man die Fisteln nicht auf einmal setzt, sondern zunächst sämtliche Vorsichtsmaßregeln beobachtet, damit das betreffende Tier keine Bronchopneumonie bekomme. Damit möchte ich eigentlich nur die durch irgend eine Krankheit bedingte, langsame, allmähliche Bildung der Oesophago-trachealfistel nachahmen, damit sich eben das Individuum beizeiten daran gewöhnen könne, wie es sich bei der Ernährung zu benehmen habe, um die Nahrung nicht zu aspirieren. Eine wichtige Rolle fällt da bei der Ernährung z. B. der Kopfhaltung und vielen anderen Momenten zu, auf welche das Tier nicht mit einem Male dressiert werden kann. Ganz anders verhält es sich beim Menschen, der nicht, wie das operierte Tier, sozusagen von den Ereignissen überrascht wird, sondern während der langsamen Bildung der Fistel sich noch im vollen Besitze der Luftröhrenreflexe befindet, und daher nicht schon vom ersten Augenblick an so der Bronchopneumonie ausgesetzt ist, wie das narkotisierte Tier.

In der Narkose sind ja sämtliche Reflexe aufgehoben, und wenn man nun beim Tier auf operativem Wege eine Fistel schafft, so hat schon die Zerrung der Speiseröhre und die Äternarkose Erbrechen in den ersten paar Minuten des Erwachens zur Folge, wo die Luftröhrenreflexe des Tieres sich noch nicht vollständig innervieren, so daß das Tier zunächst mit Schleim vermischtem Magensaft aspiriert.

Da es nun mein Ziel war, nicht nur bloß eine Fistel anzulegen, sondern das Tier mit dieser Fistel auch am Leben zu erhalten, um die Fistel nachher schließen zu können, so mußte ich nun nach diesen Erfahrungen ein solches Verfahren ausdenken, mit welchem ich die Fistel zustande bringe, gleichzeitig aber dem vorbeuge, daß der Speise-

röhrensaft in die Trachea aspiriert werde. Zu diesem Zwecke war es nun des Erste was ich befolgte, daß ich bei dem Hunde, (wie ich dies unten ausführlich mitteilen werde) die Tracheo fissur ausführte. In den unteren Wundwinkel der Trachea führte ich eine Canüle ein und an den oberen Wundrändern der Trachea habe ich den oberhalb der Canüle befindlichen Teil der Trachea das eine Mal mit trockenem, das andere Mal mit Vaselin imprägniertem Jodoformgaze fest austamponiert, und an der tamponierten Stelle bildete ich, entsprechend der Tracheawunde an dem Oesophagus den Schnitt, respektive die Fistel. Meine mittelst dieses Verfahrens ausgeführten Versuche waren folgende.

Am 3. März 1904 bildete ich bei einem Hunde eine Oesophago-trachealfistel neben den oben beschriebenen Vorsichtsmaßregeln. Der Hund wurde in Äthernarkose operiert. Die Operation bestand in folgendem:

In der Mittellinie des Halses vom Os hyoideum an nach unten durchschnitt ich in 3 cm Länge die Haut und das subcutane Bindegewebe und präparierte die Trachea frei. Vom IV. bis X. Trachealring spaltete ich die Trachealringe, führte auf diese Weise eine weite Trachealfission aus und brachte in den unteren Pol der Trachea eine Canülle, während ich oberhalb der letzteren die Trachea bis zu den Stimmbändern mit trockener Jodoformgaze gut austamponierte. Dann erweiterte ich den Längsschnitt am Halse noch durch eine Querschnitt und suchte so, bei Schonung des Recurrens, mit Hilfe einer durch die Nase in die Speiseröhre eingeführten Sonde die Speiseröhre auf. An der Speiseröhre legte ich entsprechend dem II. bis III. Trachealringe eine Öffnung an, deren hintere Wundränder ich mit drei Knopfnähten an die Trachea annähte. An der Trachea wieder setzte ich der Oesophaguswunde entsprechend am II. und III. Ringe einen linsengroßen Substanzverlust. Den vorderen Wundrand der Speiseröhre fixierte ich an die vordere Partie der Trachea und schuf so eine Oesophago-trachealfistel. Offene Wundbehandlung. Nach der Operation befindet sich der Hund wohl, erbricht wenig. Die Canüle wird stets gereinigt, auch des Nachts.

Am 4. März befindet sich der Hund noch immer wohl; seit der Operation hat er noch nichts zu essen bekommen. Nachmittag lasse ich von dem Assistenten die Wundränder vorsichtig auseinanderziehen. Die Oesophagy-trachealfistel ist eine vollkommene. Im Kehlkopfe noch der alte Tampon. Da ich mich überzeugt hatte, daß die Fistel komplett sei, beschloß ich, dieselbe nun zu schließen. Zu diesem Zwecke trenne ich die Fistel und frische die Wundränder der Trachea, wie auch des Oesophagus auf. Die Trachea schließe ich mit zwei Nähten. Den Oesophagus vereinige ich mit 5 Knopfnähten, welche aber nicht durch die Schleimhaut gehen, und mache darüber eine fortlaufende Muskelnaht. Nach dieser Operation befindet sich der Hund wohl, erbricht nicht, da er überhaupt nicht narkotisiert worden war. In den Kehlkopf wird ein frischer Tampon gelegt. Der Hund hatte bisher noch immer nichts zu essen bekommen. Nachts Befinden gut, Canüle wird fortwährend gereinigt.

Am 5. März befindet sich der Hund wohl, nachmittags Verbandwechsel,

Oesophaguswunde ist zur Hälfte auseinandergegangen, welche ich nun mit 7 Knopfnähten neuerdings vereinige und darüber noch eine laufende Naht anlege. Hierauf erhält der Hund durch die Schlundsonde 2 Deciliter Milch und einen Löffel Cognac. Der Hund erbricht nicht, die Oesophaguswunde hält schön, die Trachea hat sich gut geschlossen. In den Kehlkopf wird ein frischer Tampon gebracht; stetige Canülenreinigung.

Am 6. März vormittags Befinden des Hundes gut, Oesophagusnaht hält, in die Trachea frischer Jodoformtampon. Hund erhält 2 Deziliter Milch, ein Ei und einen Löffel Cognac durch die Schlundsonde. Oberhalb und unterhalb der Canüle findet sich je eine große croupöse Membrane, welche wir entfernen. Am VII. Trachealring eine linsengroße Canülenusur. An der Tracheanaht geringe Knorpelnekrose. Verbandwechsel. Hund befindet sich wohl und munter. Nachmittags wird die ganze Canüle zum Zwecke der Reinigung entfernt und dann wieder zurückgebracht. Hund erhält durch die Schlundsonde seine gewöhnliche Nahrung, ohne hernach zu erbrechen. Nachts erbricht er wenig blutige Milch.

Am 7. März vormittags Befinden gut, nachmittags Verbandwechsel; Tracheawände und Oesophaguswunde haben sich geöffnet; energisches Tamponieren der Trachea mit einem neuen Jodoformgaze-Tampon. Ernährung mit der Schlundsonde, wonach der Hund nicht erbricht.

Am 8. März Hervorziehen der zerfransten Wundränder des Oesophagus. Auffrischung derselben und Schließung des Oesophagus ohne Narkose. Den Oesophagus zog ich in diesem Falle mit einer um die Wunde laufenden Tabakbeutelnaht derart, daß die Nähte nicht durch die Schleimhaut dringen. Diese Tabakbeutelnaht hatte den Zweck, dem im Oesophagus bei eventuellem Erbrechen sich entwickelnden starken Drucke entgegenzuwirken, damit der Oesophagus nicht auseinanderreiße. Über dieser Tabakbeutelnaht vereinige ich mit laufender Naht die Muscularis des Oesophagus. Nach der Operation wird der Hund durch die Schlundsonde genährt. Nach der Speisung erbricht der Hund stark, leckt aber das Erbrochene wieder auf. Trotzdem hält aber die Oesophagusnaht ganz gut. In den oberen Teil der Trachea geben wir einen frischen Jodoformtampon.

Am 9. März nähre ich den Hund per anum, er behält aber nichts in sich.

Am 10. März Verbandwechsel; Oesophaguswunde hat sich gelöst. Der Substanzverlust des Oesophagus hat die Größe eines Kronenstückes erreicht, zeigt zerfetzte Ränder, so daß der Hund zu einer weiteren Operation sich nicht mehr eignet. Wir stechen deshalb den Hund nieder und unterziehen besonders die Atmungsorgane einer eingehenden Untersuchung. An den Stellen, wo die Canüle und die Jodoformgaze gelegen hatten, war die Schleimhaut stark usuriert. In den Lungen war weder von Bronchitis, noch von Bronchopneumonie irgend eine Spur zu finden.

Es war mir also auf diese Weise gelungen, beim Hunde eine oesophagotracheale Fistel anzulegen, den Hund ohne Hinzutreten von Bronchopneumonie am Leben zu erhalten, es gelang mir aber nicht, die Fistel zu schließen, da der Oesophagus immer wieder aufgerissen ward. Was die durch die Canüle und den Jodormtampon

verursachten Schleimhautusuren betrifft, so hätten diese noch heilen können, bei der Oesophaguswunde aber schien dies ausgeschlossen, wie ich denn auch die letzte Operation nur mehr in der geringen Hoffnung unternommen hatte, daß es mir vielleicht dennoch gelingen würde, den großen Defekt zu beheben, obgleich dies schon damals kaum zu erwarten stand.

Dieser mißlungene Versuch belehrte mich nun darüber, daß ich ehe ich an weitere Experimente schreite, zunächst die chirurgische Schließung des Oesophagus zu studieren habe, ich ließ also meine Arbeiten in suspensu und befaßte mich ausschließlich mit der chirurgischen Schließung des Oesophagus, wozu ich einen Hund ausersah. Die präzise Schließung des Oesophagus ist, wenn irgendwo, so bei oesophagotrachealen Nähten von großer Wichtigkeit, da, wenn die Oesophagusnaht nicht hält, die Bronchopneumonie unabwendbar eintritt.

Zu diesem Zwecke nahm ich nun die Literatur der Oesophagusnaht durch, und da kam mir sehr zu Statten die bis 1904 genau zusammengestellte Literatur, welche ich in einer Arbeit von Dr. Balacescu und Dr. Kohn[1]) gefunden hatte.

Diese Arbeit enthält nämlich fast sämtliche Oesophagotomien und Oesophagonähte, welche bis jetzt gemacht, beziehungsweise veröffentlicht wurden.

Cheever war der erste, der im Jahre 1868 die Wunde der Oesophagotomie in Einem nähte. Auch Gervais hatte bloß die Mucosa, Abbé und die übrigen die Submucosa, Muscularis und Mucosa in Einem genäht. Andere nähten wieder erst die Mucosa, dann die Muscularis abgesondert. Balacescu und Kohn bringen 310 Fälle, unter welchen in 197 Fällen der Oesophagus vernäht worden war, und unter diesen kam bloß in 10 Fällen primärer Schluß zustande. In den übrigen Fällen heilte die Oesophaguswunde granulierend in 30—40 Tagen. In der Literatur finden sich nur sehr wenige Fälle von einer bleibenden Fistel, oder einer nach der Operation entstandenen Oesophagusstriktur. Krönlein erwähnt einen Fall, wo er 4 Monate nach der ersten Oesophagotomie bei demselben Kranken wieder die Oesophagotomie vornehmen mußte, um einen während des Essens stecken gebliebenen Bissen zu entfernen.

Im Folgenden werde ich im Anschluß an den Fall eines von mir operierten Hundes die Ergebnisse meiner Untersuchungen mit-

1) 1894. Archiv für klin. Chirurg. 72. Bd. H. 2.

teilen, zu welchen ich hinsichtlich der Schließung der Oesophaguswunde gelangt bin.

Ich teile den Fall ganz mit und setze das von mir gefundene Neue auf diesem Gebiete näher auseinander.

Am 13. März 1904 nahm ich bei einem Hunde an der linken Seite Pharyngotomia externa vor, indem ich längs des vorderen Randes des Sterno-cleido-mastoide eindrang. Mit Hilfe einer durch die Nase in die Speiseröhre geführten Sonde suchte ich die Speiseröhre auf und legte an derselben eine 1 cm lange Wunde an. Die Oesophaguswunde vereinigte ich hierauf mit 5, die Schleimhaut nicht durchsetzenden Knopfnähten. Über dieser Naht legte ich noch eine laufende Muskelnaht an. Auf die Wunde gab ich Jodoformgaze. Offene Behandlung.

Am 14.—15. März befindet sich der Hund wohl und wird durch die Schlundsonde ernährt.

Am 16. März Verbandwechsel, bei welcher Gelegenheit sich herausstellt, daß die Oesophaguswunde sich gelöst hatte.

Es wunderte mich nun sehr, daß trotz der auf präzise Weise durchgeführten Oesophagusnaht die Wundränder dennoch auseinandergegangen waren, und suchte nunmehr den Grund hierfür teils in der Naht, teils in dem Umstande, daß vielleicht die Berührung der Jodoformgaze mit den Nähten die Lösung der letzteren verursacht habe. In dieser Ansicht wurde ich noch durch mehrere Umstände bestärkt, welche ich Gelegenheit hatte bei operierten Individuen wiederholt zu beobachten, daß nämlich bei offener Wundbehandlung, wenn die Wunde mit Jodoformgaze tamponiert wird, die mit der Jodoformgaze sich berührende Naht, wenn auch nicht ganz so doch an einzelnen Stellen, oder auch nur je ein Faden sich losgelöst hatte. Gleichwohl kann aber diese meine Überzeugung in der Chirurgie nicht allgemein angewendet werden, da in vielen Fällen bei Tamponierung der Wunde mit Jodoformgaze die Nähte gut hielten. Jedenfalls ist aber ein Zusammenhang zwischen diesen beiden Momenten nicht von der Hand zu weisen. Ein anderer Umstand, den ich bei meinen Nähten beobachtete, war, daß die Nähte sehr häufig ausrissen. Ich konnte mich hiervon in mehreren Fällen überzeugen, da besonders dann, wenn der Hund erbrach, die Oesophaguswunde sich geöffnet hatte, weshalb ich glaube, daß die Loslösung der Nähte eher auf diesen Umstand, als auf die Berührung mit Jodoformgaze zurückzuführen sei. Ich dachte nun deshalb darüber nach, wie die Oesophagusnaht auszuführen sei, damit der Oesophagus vor dem Auseinanderreißen geschützt sei, das heißt, dem beim Erbrechen stattfindenden starken inneren Druck Stand halten könne. Zu diesem Zwecke glaubte ich, die Tabakbeutelnaht, welche ja in vielen Fällen mit so gutem Erfolge angewendet wird,

auch hier mit Erfolg zu erproben. Die Vorteile dieser Naht gegenüber den bisher in der Oesophaguschirurgie angewandten Knopf- oder Kürschnernähten bestehen in Folgendem: Diese Naht, welche ich, mit Schonung der Schleimhaut, nur durch die Muscularis mucosae, Submucosa und Muscularis führe, ist im stande, auch eine größere in gegenwärtigem Falle mehr als 1 cm große Oesophaguswunde gut zusammen zu ziehen. Und was die Hauptsache ist, sie nimmt vom Lumen des Oesophagus überall nur wenig weg und ruft daher auch bei noch so großen Defekten keine spätere Oesophagusstriktur hervor, wie dies andererseits bei den bisher angewendeten, in einer Linie geführten Knopf- oder Kürschnernähten der Fall war. Der Sicherheit halber lege ich über der so geführten Tabakbeutelnaht noch eine Muscularisnaht an, wodurch die Wunde vollkommen hermetisch geschlossen wird. Es ist aber zu bemerken, daß bei zu starker Zusammenziehung der Tabakbeutelnaht die Gewebe leicht zerschnitten werden, wodurch dann der große Nutzen dieser mit einem Schlage zu nichte gemacht wird, wenn man aber mit einer gewissen Vorsicht und Schonung, aber dennoch genügend stark den Faden anzieht und knüpft, ist es ganz ausgeschlossen, daß der Faden einschneide. Ferner ist noch ein Umstand bei der Knüpfung des Fadens zu beachten, daß nämlich die Schleimhaut bei der Zusammenziehung der Wunde gern in die Schlingen hineinschlüpft, sodaß bei ungenügender Vorsicht schließlich Schleimhautpartien in der Wunde eingekeilt bleiben und, da sich gesunde Schleimhaut mit gesunder Schleimhaut berührt, die Verwachsung der Wundränder nicht zustande kommen kann, oder besten Falles sich eine bleibende nadelspitzengroße Fistel bildet. Darum lasse ich während des Knüpfens den Assistenten mit einer Knopfsonde oder einer geschlossenen anatomischen Pincette auf die Mitte der Wunde einen gelinden Druck ausüben, besonders während des stärkeren Zusammenziehens, infolgedessen die Schleimhaut in die Speiseröhre zurückgedrängt wird, und dadurch einer sich etwa später bildenden Fistel vorgebeugt wird.

Mit der oben beschriebenen habe ich nun die bereits mehr als 1 cm große, in den Rändern zerfranzte Wunde nach Auffrischung der Wundränder geschlossen, darüber die Muskeln vereinigt, die Hautwunde zum Teile zusammengezogen, deren unteren Pol aber offen lassen und daselbst ein Jodoformstreifen eingeführt, welcher in die Tiefe reichte, die Oesophagusnaht aber nicht berührte.

Am 17. März nach dieser Operation erhält der Hund 2 Deciliter Milch, ein Ei und einen Kaffeelöffel Kognak durch die Schlundsonde. Geringes Erbrechen. Vom 17. bis 21. März Verbandwechsel.

Vom unteren Wundrand entleert sich wenig Eiter, welcher aber weder speichel- noch speisenartig erscheint. Es eitern einige oberflächliche Muskelnähte aus. Vom 21. bis 30. März ernähre ich den Hund zweimal täglich mit der Sonde; er erhält jedes Mal 2 Deciliter Milch, ein Ei und einen Kaffeelöffel Kognak. Am 30. März trinkt der Hund schon von selbst die Milch, weshalb ich ihn von nun an nicht mehr mit der Schlundsonde ernähre. Vom 30. März. bis 18. April befindet sich der Hund stets wohl, die große Hautwunde am Halse ist verwachsen, am unteren Ende derselben geringe Granulation

Am 18. April tötete ich den Hund, um mich von dem Erfolg der Oesophagusnaht zu überzeugen. Der Hund befand sich bis zu diesem Tage stets wohl und konnte in der letzten Zeit erst halbfeste, dann feste Speisen fressen. Das Oesophaguspräparat des getöteten Hundes zeigt die beigefügte Abbildung.

In der Mitte der beiläufig 1 $^1/_2$ cm langen, mit einer schönen Narbe verheilten Oesophaguswunde war eine ca. 2 $^1/_2$ mm messende kleine, diverticulumartige Ausbuchtung, in der aber keine Speisereste, weder alte, noch frische, obgleich ich den Hund unmittelbar nach seinem letzten Fressen getötet hatte, zu finden waren.

Daß eine so große Wunde so schön heilte, habe ich einzig und allein auf die von mir angewandte neue Naht zurückgeführt. Die Hauptsache bleibt, daß der Hund geheilt wurde und seine Ernährung ungestört von Statten ging. Nun wäre ich wohl begierig, zu wissen, ob in den von Dr. Balescu und Dr. Kohn mitgeteilten, per primam geheilten Fällen nicht ebenfalls solche Divertikel sich gebildet haben, was allerdings nur die Sektion feststellen kann, da sie im Leben gar keine Symptome erzeugt haben. So war es mir denn gelungen, eine Oesophagusnaht zu finden, welche bei Oesophagusverletzungen als verläßlich erwiesen hatte, und nun kehrte ich im Besitze dieser Naht wieder zur Schaffung und Schließung von Oesophagustrachealfisteln zurück. Obwohl die oben angegebene Naht bei einfachen Oesophaguswunden sich als ziemlich verläßlich erwies, fürchtete ich dennoch, daß dieselbe bei einer gleichzeitigen, gegenüberliegenden Tracheawunde, wo auch der von der Trachea kommende Schleim für die Oesophagusnaht nicht indifferent ist, daß da diese Naht sich nicht so bewähren werde, wie bei der einfachen Oesophagusverletzung.

Am 24. März operierte ich einen Hund in Äthernarkose. In der Mittellinie des Halses durchschnitt ich in Längsrichtung die Haut und das subcutane Bindegewebe und präperierte dann die Trachea vom Os hyoideum an nach unten in einer Länge von ca. 5 cm frei. Vom III. Trachealring an nach unten machte ich die Tracheafission und führte in den unteren Pol derselben eine Canüle ein. Den oberhalb der Canüle befindlichen Teil der Trachea habe ich dann, nicht wie im vorherigen Falle mit trockenem, sondern mit Vaselin imprägniertem Jodoformmulle austamponiert, womit ich die durch das trockene Jodoformmull verursachte Schleimhautusur

vermeiden wollte. Hierauf zog ich den Oesophagus hervor und durchschnitt ihn entsprechend dem III.—IV. Trachealringe. Die hinteren Ränder der Oesophaguswunde nähte ich mit 3 Knopfnähten an die Trachea an. Dann setzte ich an dem III.—IV. Ringe der Trachea einen erbsengroßen Substanzdefekt und nähte die vorderen Ränder der Oesophaguswunde mit 3 Knopfnähten an die vorderen Wundränder der Trachea an. Offene Wundbehandlung. Nach der Operation befindet sich der Hund wohl und erbricht nur wenig. Nahrung erhält er nicht, weder an diesem Tage noch am 25. März, da wir ohne Äthernarkose eine abermalige Operation an ihm vornehmen.

Fig. 5.

Bei dieser zweiten Operation trennte ich die komplette Fistel und frischte die Wundränder der Trachea und des Oesophagus auf.

Da ich es mit einem alten Hunde zu tun hatte, bei welchem die Trachealringe durch Naht nicht zusammengezogen werden können, habe ich aus dem rechtsseitigen IX. Rippenknorpel ein Stückchen in die Tracheawunde transplantiert, darüber das peritracheale Bindegewebe zusammengezogen und so das Stückchen Rippenknorpel fixiert. Hierauf schloß ich die Oesophaguswunde auf die oben angegebene Weise und auch die ganze Halswunde mit einigen Nähten.

Der Jodoformtampon wurde aus der Trachea endgiltig entfernt, die Canüle aber einstweilen noch belassen. Der Hund erbricht nach der Operation. Am 26. März, obwohl die Canüle fortwährend gereinigt wird, finde ich beim Hunde pfeifendes Atemgeräusch und entferne deshalb die Canüle. An der Stelle der Canüle blicke ich mittelst Stirnreflektors in die Trachea und finde in der Trachea eine ziemlich große Pseudomembran, welche ich entferne. Die Pseudomembran befand sich unterhalb des unteren Canülenendes. Der Hund wird mit der Schlundsonde ernährt; er erhält 2 Deciliter Milch, ein Ei und einen Kaffeelöffel Kognak. Abends zeigt er sich etwas apathisch und atmet beschleunigt. Am 27. März nachmittags geht er ein. Bei der Sektion zeigt sich, daß die oesophago tracheale Fistel wieder besteht. Todesursache Bronchopneumonie. In der Trachea diphtheritischer Beleg, die hintere Wand der Trachea von der Canüle an mehreren Stellen usuriert.

In diesem Falle war mein Versuch einerseits durch besondere Umstände erschwert, anderseits trug auch ich selbst an dem Mißlingen Schuld, indem ich auf die Oesophagusnaht vertraute. Die Naht bewährt sich wohl bei einer einfachen Oesophaguswunde, aber bei oesophagotrachealen Fisteln ist, meiner Erfahrung nach, auch auf diese Naht kein Verlaß.

Als erschwerender Umstand kam noch hinzu, daß die Trachea nicht zusammengezogen werden konnte, und ich deshalb eine Plastik versuchte, ohne zu bedenken, daß eine Knorpeltransplantation an eine infizierte Stelle keinen Erfolg verspreche.

Die lange Tracheafissur bildet schon an sich einen schweren Eingriff, ferner die stets notwendige Reinigung der Canüle, die durch letztere verursachte croupöse Pseudomembrane und Decubitus, schließlich die durch das Vaselin-Jodoformmull erzeugten Schleimhautusuren; alle diese Umstände führten mich dahin, von der Tracheafission, Canüle und Jodoformtamponade endgültig abzusehen.

Ferner gelangte ich zur Überzeugung, daß man sich auf die offene Wundbehandlung und die sonst bei einfachen Oesophaguswunden bewährte Naht hier nicht verlassen dürfe, da auch der von der Trachea aus eventuell eindringende Schleim, welcher die Oesophagusnaht gefährdet, in Betracht gezogen werden muß.

Ich mußte daher eine solche Methode suchen, mit welcher ich ohne jeden schwereren Eingriff eine Oesophagotrachealfistel zustande bringen könne.

Dabei ging ich von dem Gedanken aus, daß es gar nicht notwendig sei, diese Fistel offen zu erhalten, sondern daß es sich hauptsächlich darum handelt, daß die Wundränder der Trachea mit denen des Oesophagus verwachsen; denn auch so kommt eine Fistel zustande, welche später geschlossen werden muß. Bestand doch der Zweck meiner Versuche nicht so sehr darin, zwischen Trachea und Oesophagus eine kommunizierende Fistel zu erzeugen, als vielmehr darin, daß zwischen den Wundrändern der Trachea und des Oesophagus eine Vereinigung zustande komme.

Die durch Krankheiten entstandene Fistel experimentell nachzuahmen, ist, wie ich getrost behaupten kann, unmöglich, wenn einmal eine Kommunikation zwischen Trachea und Oesophagus vorhanden, beim Tiere die Bronchopneumonie unabwendbar ist.

Auch bei meinen vorherigen Versuchen, als ich den oberen Abschnitt der Trachea mit Jodoformgaze tamponierte, erzeugte ich keine solche Fistel, wie eine durch krankhafte Prozesse entstandene, da ich ja die Trachea mit dem Jodoformtampon geschützt hatte; doch erforderten meine bisherigen Versuche so schwere vorausgehende Eingriffe, daß es mir ganz unmöglich schien, mit diesem Verfahren meine Versuche fortzusetzen.

Ich habe deshalb einen Knopf (s. die beigefügte Abb. Fig. 6 zweimal vergrößert) aus Kautschuk anfertigen lassen, und schob diesen Knopf

die oesophagotracheale Fistel gleichsam als einen Riegel, damit nichts vom Oesophagus in die Trachea gelangen könne.

Der Knopf wird so angelegt, daß er weder in den Oesophagus noch in die Trachea fallen und daher vom Tiere weder verschluckt, noch aspiriert werden kann. Die Applikationsweise dieses Knopfes werde ich an der Hand des nachstehenden Falles ausführlicher beschreiben.

Am 28. März erzeugte ich an einem Hunde eine Oesophago trachelfistel. Ich drang linkerseits mit einem längs des Sternocleido masteideus geführten Schnitte in die Tiefe, suchte den Oesophagus auf und zog ihn mittelst eines Fadens hervor. An dem Oesophagus setzte ich nun eine beiläufig $^3/_4$ cm lange Öffnung, umgab die letztere mit einer Tabakbeutelnaht und schob das rundliche Endstück des Knopfes in die Öffnung. Hierauf zog ich die Tabakbeutelnaht an, wodurch nun die Wundränder des Oesophagus zwischen den beiden Sätteln des Knopfes zu liegen kamen. Die Naht hält gut und es ist demnach ausgeschlossen, daß der Knopf in den Oesophagus falle, zugleich aber liegt der Oesophagus den zwei Sätteln des Knopfes so fest an, daß aus ihm nicht das Geringste in die Trachea durchsickern kann. Hierauf erzeugte ich an der Trachea der Oesophaguswunde entsprechend einen gut linsengroßen Defekt, in welchen ich das andere Endstück des Knopfes einfügte. Damit der Knopf nicht aus der Trachea falle und andererseits die Trachea mit dem Oesophagus kommuniziere, nähte ich die Wundränder des Oesophagus mit mehreren Knopfnähten an die Wundränder der Trachea an.

Fig. 6.

In die Wundöffnung gab ich einen Jodoformtampon und vernähte darüber mit einigen Stichen die Haut. Der Hund befindet sich nach der Operation wohl, erbricht nicht (war auch gar nicht narkotisiert worden); man reicht ihm Wasser, welches er gierig trinkt. Nachmittag befindet er sich wohl.

Am 29. März abends, da die Fistel nun bereits einen Tag alt ist, und meiner Erfahrung nach die Vereinigung der Trachea mit dem Oesophagus schon zustande gekommen sein mußte, schreite ich an die Schließung der Fistel. Die Tracheawunde löse ich von der Oesophaguswunde ab, nachdem ich vorher konstatieren konnte, daß überall eine feste Vereinigung zwischen Oesophagus und Trachea sich gebildet hat. Hierauf werden die Wundränder der Trachea aufgefrischt und mit 2 Knopfnähten zusammengezogen. Ähnlicherweise wird auch die Oesophaguswunde aufgefrischt und mit der gewohnten Naht geschlossen.

In diesem Falle habe ich, um eine Annäherung der vernähten Wundränder der Trachea mit denen des Oesophagus hintanzuhalten, die Trachea mittelst eines Fadens nach links zu den vorderen tiefen Halsmuskeln herabgezogen, wodurch die Trachea gleichzeitig eine Drehung um ihre Axe von 20° erleidet. Die vernähten Wundränder des Oesophagus wieder ziehe ich zum vorderen Rand des Sternocleidomastoideus. Auf diese Weise haben wir sowohl die Trachea, wie den Oesophagus aus ihrer Lage luxiert, damit

die an beiden Organen angebrachten Nähte nicht einander nähern. Der Sicherheit halber legen wir zwischen die Wundränder einen Jodoformtampon, obgleich wir von unseren letzten Versuchen her wußten, daß Jodoformgaze in Berührung mit Nähten ein wenigstens teilweises Ablösen der letzteren zur Folge haben kann.

Am 30. März ist die Oesophaguswunde wieder offen und läßt wenig Schleim durchfließen. Die Tracheanaht aber hält sehr schön. Da die Sondenfütterung beim Hunde auf große Schwierigkeiten stößt, füttern wir ihn per os.

Die Fütterung hat den großen Vorteil für sich, daß der Hund sich nicht herumwälzt, und daher die Halsnähte nicht so leicht aufbrechen. Der Hund kann die ihm dreimal des Tages gereichte Nahrung gut fressen, aber besonders gut dann, wenn wir während dem Fressen auf die kleine Oesophagusfistel eine Gazepelotte drücken, und so von den Speisen nichts durch die Oesophaguswunde durchfließen kann. Die Nahrung besteht aus 2 Deciliter Milch, einem Ei und einem Löffel Kognak für jede Fütterung. Die Wunde wird nach jeder Fütterung mit lauem Wasser irrigiert und hierauf sterile Gaze auf die Wunde gegeben. Beim Verbandwechsel ist im Verbande stets wenig molkige Milch zu finden. Vom 31. März bis 4. April täglicher Verbandwechsel, Fütterung per os. Am 4. April zeigt sich beim Verbandwechsel, daß der Hund bei der Fütterung hustet. Wir ziehen deshalb die Wunde auseinander, um nach der Ursache des Hustens zu sehen. Hierbei finden wir, daß, obwohl die Tracheawunde im übrigen gut verheilt ist, in der Mitte derselben eine haarfeine Fistel besteht. Hierauf untersuchen wir sofort die Lungen auf das genaueste, ohne aber irgendwo eine Spur von Bronchopneumonie zu finden. Auf die kleine Fistel der Trachea gebe ich nun Jodoformgaze und auf die von der ersteren ca. 1 $^1/_2$ cm nach vorn liegende Oesophagusfistel lege ich einen kleinen Turban an. Nachmittag findet sich in den Turban ein wenig geronnene Milch, aber die auf die Trachea gelegte Gaze zeigt sich trocken. Am 5. April hustet der Hund noch ein wenig, ist aber sonst ganz munter. Vom 5. bis 9. April befindet sich der Hund wohl. Minimales Husten. Granulationen machen schöne Fortschritte. Am 10. April ist die Oesophagusfistel vollkommen geschlossen. Die Tracheafistel, welche ich mit Lapis berührt hatte, war größer geworden, und ich kann daher unter solchen Umständen die Lapis-Anwendung niemandem empfehlen. Vom 10. bis 18. April befindet sich der Hund wohl, die Tracheafistel hat sich verkleinert. Vom 18. April bis 21. Mai waren, bei stetem Wohlbefinden des Hundes, beide Fisteln vollkommen geheilt. Am 1. Juli steche ich den Hund nieder. An der beigefügten Abbildung des gewonnenen Präparates ist die vollkommene Heilung der Fisteln zu ersehen.

Der Hund konnte in der letzten Zeit halbfeste und sogar feste Speisen verschlucken. Auch war keine Recurrenslähmung eingetreten, da der Hund bis ans Ende mit lauter Stimme bellte.

Am 11. April legte ich wieder an einem Hunde eine oesophago tracheale Fistel an. Das Verfahren war im ganzen dasselbe, wie im vorherigen Falle. Äthernarkose. Eindringen linkerseits an gewohnter Stelle. Der Oesophagus wird hervorgezogen und entsprechend dem IV. Trachealringe $^3/_4$ cm weit durchschnitten. In die Wunde führe ich den bereits oben beschriebenen Knopf ein, wodurch zwischen Trachea und Oesophagus eine

geschlossene Fistel geschaffen wird. Offene Wundbehandlung. Am nächsten Tage, 12. März abends, wird die Fistel, da sie bereits einen Tag alt ist, geschlossen, und zwar in der Weise, daß ich an den aufgefrischten Wundrändern des Oesophagus die gewohnte Tabakbeutelnaht anlege. Die Trachea ziehe ich mit einigen Nähten zusammen.

Auch hier wird in der Absicht, daß die Nähte der Trachea und des Oesophagus nicht in Berührung miteinander kommen, die Trachea mittelst der im vorherigen Falle beschriebenen Wendungsnaht um ihre Axe gedreht, wobei ich allerdings außer betracht ließ, daß ich es mit einem ganz jungen Hunde zu tun habe, bei dem die Tracheaknorpel noch zu schwach sind, um eine Drehungsnaht ohne Verengerung des Lumens zu vertragen. In

Fig. 7.

Fig. 8.

diesem Falle trat denn auch in der Tat das Letztere ein, indem der Hund, als wir ihn vom Operationstisch herabgehoben hatten, plötzlich hochgradige Asphyxie zeigte, sodaß wir sofort den Verband aufschneiden und die Wendungsnaht endgültig entfernen mußten. Nachher befindet sich der Hund wohl und geht munter herum. Wasser wird von ihm begierig getrunken. Am 13. April befindet sich der Hund noch immer wohl und erhält durch die Schlundsonde 2 Deciliter Milch, ein Ei und einen Kaffeelöffel Kognak. Die Fütterung geschieht deshalb mit der Schlundsonde, weil der Hund von selbst nicht fressen wollte. Am 14. April Verbandwechsel, wobei sich zeigt, daß zwei Trachealknorpel an der Stelle der Naht bloßliegen. Aus der Oesophaguswunde sickert durch eine nadelspitzgroße Öffnung wenig Milch hindurch. Hund befindet sich aber wohl und wird dreimal des Tages durch die Sonde gefüttert. Vom 15. bis 20. April stets Wohlbefinden.

Die Fütterung geschieht per os. Am 20. April hat sich die an der Trachea gebildete Knorpelnekrose abgestoßen und die Tracheawunde vollkommen ausgranuliert. Am 21. bis 29. April befindet sich der Hund wohl, hustet aber ein wenig. Die Tracheafistel hat sich vollkommen geschlossen; die Oesophagusfistel, welche nicht verwachsen will, wird an den Rändern aufgefrischt und mit der gewohnten Naht geschlossen. Am 1. Mai sickert aus dem unteren Pole der Oesophagusnaht ein wenig Milch. Am 21. Mai war der Hund vollkommen geheilt. Am 1. Juli wird der Hund niedergestochen. Die eingetretene Heilung wird durch das beigefügte Präparat bestätigt. Hund hatte in der letzten Zeit nicht nur flüssige, sondern auch

Fig. 9.

Fig. 10.

halbfeste Speisen erhalten. Recurrenslähmung hatte auch in diesem Falle nicht bestanden.

Am 20. April lege ich wieder an einem Hunde in Äthernarkose eine oesophago tracheale Fistel an, und zwar auf die vorhin beschriebene Weise, entsprechend dem V., VI. Ringknorpel mit Hilfe eines Knopfes. Offene Wundbehandlung. In diesem Falle wurde übrigens die Operation sehr erschwert durch den Umstand, daß ich den Oesophagus sehr lange an der gewohnten Stelle vergebens suchen mußte, um ihn schließlich an der rechten Seite zu finden. Deshalb mußte ich denn auch die Fistel an der rechten Seite anlegen. Tags darauf, am 21. April, habe ich dann die Fistel, welche sich als complett erwies, auf die bereits angegebene Weise geschlossen. Die Wunde tamponierte ich mit Jodoformmull aus.

Am 22. April. Nähte haltend; Hund wird, da er spontan nicht fressen will, mit der Schlundsonde ernährt.

Am 23. April. Zwei Trachealknorpel sind an der Stelle der Naht nekrotisiert, vielleicht infolge der zu starken Tamponade mit Jodoformmull. Oesophagusnaht hat sich an einer kleinen Stelle gelöst.

24. April. Decubitus an der Trachea demarkiert sich schön.

25. April. An Stelle des abgestoßenen Knorpelringes, eine kleine Fistel.

26. April. Da die Hautwunde an der linken Seite sich als nicht genügend groß erweist, wird dieselbe durch einen nach rechts geführten Querschnitt erweitert. Hund erbricht nachmittags.

27. April. Verdacht auf Bronchopneumonie.

28. April. Bronchopneumonie gewiß.

29. April. Morgens Exitus. Bei der Sektion des Hundes findet sich an der Trachea und dem Oesophagus ein geringer linsengroßer Substanzverlust und in den Lungen Bronchopneumonie.

Übrigens war bei diesem Hunde situs viscerum inversus vorhanden.

In jedem dieser erwähnten drei Fälle war es mir gelungen, eine oesophagotracheale Fistel zu erzeugen und dieselbe mittelst meines Knopfes aufrecht zu erhalten. Jedoch meine oben beschriebene Oesophagusnaht, welche sich bei einfachen Oesophagusverletzungen ausgezeichnet bewährt hatte, mußte ich auf Grund dieser drei Fälle zur Schließung von Oesophagotrachealfisteln für unbrauchbar halten. Die Oesophagusnähte hatten sich nämlich in allen drei Fällen mehr oder weniger gelöst, und obwohl es mir trotzdem gelang, in den den ersten zwei Fällen Heilung zu erzielen, endete der dritte Fall mit Exitus. Es ist wohl möglich, daß die von mir angewandte Jodoformtamponade zur Lösung der Nähte beigetragen hat, zumal ich im II. und III. Falle die Erfahrung machte, daß der zu stark angelegte Jodoformtampon an den Trachealringen Decubitus erzeugte, so daß ich nach Schließung der Oesophagotrachealfisteln die Jodoformtamponade nur mehr einfach zur Sicherheit der Wunde verwendet habe. Doch womit kann ich dann der Gefahr einer Bronchopneumonie begegnen? Zu diesem Ende arbeitete ich nun an der Vervollkommnung der Oesophagusnaht, deren sichere Haltbarkeit bei der Schließung von Oesophagotrachealfisteln das nächst Wichtigste ist.

Bei gleichzeitigem Anlegen einer Tracheal- und Oesophagusnaht muß besonders die letztere vollkommen sicher und dauernd schließen, da sonst, wenn durch dieselbe hindurch auch nur die geringste Infektion die Tracheanaht trifft, die letztere sich sogleich löst und der Bronchopneumonie den Weg bahnt.

Ich hielt es schon fast für unmöglich, eine glatte Lösung des Krankheitsbildes zu finden. Ging doch selbst in den zwei geheilten

Fällen die Heilung nur langsam von Statten und hätte während der Heilungsdauer ein jeder der beiden Hunde wenn immer Bronchopneumonie bekommen können. Daß der dritte Hund an Bronchopneumonie zu Grunde ging, führe ich, abgesehen von der Unverläßlichkeit der Oesophagusnaht, noch auf den wichtigen Umstand zurück, daß bei dem Hunde situs viscerum inversus vorlag. Denn hätte bei diesem Hunde der Oesophagus, wie in normalen Fällen, links gelegen, so wäre die von mir gesetzte Wunde genügend groß gewesen, um das Sekret des Oesophagus beim Erbrechen in den Verband gelangen zu lassen. Doch in diesem Falle hatte, wie ich eingestehen muß, der auf der linken Seite zur Aufsuchung des Oesophagus geführte Schnitt, so lang er auch war, dennoch keinen genügend weiten Raum zur Entleerung des Erbrochenen gewährt; denn, da die auf der entgegengesetzten Seite befindlichen Halsmuskeln der Trachea anlagen, standen sie dem freien Abfluß aus der auf der rechten Seite befindlichen Oesophagusfistel mehr oder weniger hindernd im Wege. Gleichwohl hätte aber auch in diesem Falle der Eingriff nicht letal enden dürfen, wenn mir eine absolut verläßliche Oesophagusnaht zu Gebote gestanden hätte.

Ein zufälliger Umstand führte mich nun auf eine neue Idee, wodurch es mir gelang, selbst bei oesophagotrachealen Fisteln eine vollkommen verläßliche Oesophagusnaht für Schließung der ersteren zu finden, und dieser Umstand war folgender: bei sämtlichen bisher operierten Hunden stand mir beim Hervorziehen des Oesophagus ein längliches Gebilde im Wege, welches ich anfangs für die Thymus hielt, später aber als die Glandula thyreoidea erkannte. Da eine einseitige Entfernung der Glandula thyreoidea beim Tiere keine unannehmlichen Folgen nach sich zieht, so habe ich bei meiner ersten Operation dieses mir im Wege stehende Gebilde nach vorheriger Unterbindung der zu seinem unteren Pole ziehenden Arterie nach oben zurückgeschlagen. Ja bei meinen späteren Operationen habe ich dieses Gebilde, nach Unterbindung der zu seinem unteren und oberen Pole ziehenden Arterien einfach entfernt. Da sich, wie bereits erwähnt, meine Oesophagusnähte als nicht genügend präzise erwiesen hatten, befaßte ich mich mit der Idee, warum ich denn eigentlich die Schilddrüse entferne, oder zurückschlage, wo ich doch aus ihrer Gegenwart Nutzen ziehen könnte? Zu diesem Ende habe ich, wie ich es im folgenden Falle ausführlich schildern werde, die Schilddrüse, welche ich nach Unterbindung ihrer unteren Arterien vollkommen beweglich gemacht hatte, während der Fistelbildung nach oben, in den oberen Wundwinkel zwischen die Muskeln gezogen und am nächsten Tage, bei Schließung

der Fistel die mit ansehnlichen Blutgefäßen ausgezeichnet versorgte Schilddrüse zwischen der Oesophagus- und Tracheanaht verlagert. Die Wunde habe ich zum Teile geschlossen, zum Teile offen behandelt, um mich täglich von dem weiteren Verlaufe überzeugen zu können. Des Resultet versetzte mich geradezu in Staunen, als ich im Laufe der Tage nach der Operation beobachten konnte, wie das ein wenig länger belassene Ende der Tabakbeutelnaht von der granulierenden Oberfläche der Schilddrüse zusammengezogen und verdeckt wird. Das Ergebnis war ganz zufriedenstellend, ja vielleicht das denkbar schönste, womit meine mühsamen Versuche gekrönt wurden, als der Hund einige Tage nach der Operation mit einer per primam geheilten Oesophaguswunde vor mir stand.

Die Beschreibung des Falles gebe ich in folgendem: Am 29. April Operation an einem Hunde in Äthernarkose. Eindringen linkerseits längs des Sternocleidomastoideus. Hervorziehen des Oesophagus und Spalten desselben entsprechend dem V.—VI. Trachealringe.

Die Oesophaguswunde umgebe ich mit einer Tabakbeutelnaht, führe in die Wunde den bekannten Knopf ein und ziehe hierauf die Tabakbeutelnaht zusammen. Am V.—VI. Trachealringe, entsprechend der Oesophagus-Wunde, setze ich einen linsengroßen Substanzverlust, schiebe hierauf das andere Ende des Knopfes in die Tracheawunde und vereinige mit mehreren Knopfnähten die Wundränder der Trachea und des Oesophagus miteinander.

Unter anderem schlage ich die Glandula thyreoidea, nach Unterbindung der zu ihrem unteren Pole führenden Arterie nach oben und verlege sie in den oberen Winkel der Hautwunde.

Am 30. April, da die Fistel einen Tag alt und die Vereinigung zwischen Oesophagus und Trachea vollzogen, trenne ich die Wundränder der Trachea und des Oesophagus voneinander und schließe sie. Den Oesophagus ziehe ich mit der Tabakbeutelnaht zusammen und lege darüber noch eine laufende Muscularisnaht an. die Wundränder der Trachea vereinige ich mit 2 Knopfnähten. Die in dem oberen Wundwinkel verlagerte Glandula thyreoidea lege ich zwischen die Nähte der Trachea und des Oesophagus.

Mit einem schwachen Jodoformgaze-Tampon wird die Schilddrüse an ihrem künftigen Bestimmungsorte festgehalten, jedoch in der Weise, daß die Jodoformgaze mit den Nähten nicht in Berührung trete. Die Wunde wird oben und unten mit einigen Nähten zusammengezogen, aber sonst offen behandelt.

Am 1. Mai erhält der Hund zum ersten Male Nahrung. Ich reiche aber nicht mehr die in meinen bisherigen Fällen angewendete Kost, sondern gebe dreimal des Tages je einen Kaffeelöffel „Puro“ in einem fingerhohen Glas Wasser, womit ich bezweckte, daß der Hund in einem kleinen Quantum (bei geringen Schlingbewegungen), dennoch hinreichende Nahrung zu sich nehme. Die Nahrung erhält er per os, da er von selbst frißt und daher von der Sondenernährung abgesehen werden kann.

Am 2. und 3. Mai befindet sich der Hund wohl, ist munter und vertilgt normalerweise die ihm gereichte Nahrung. Die Oesophagusnaht hält vollkommen, im unteren Randteile der Tracheawunde, in einer geringen Ausdehnung beginnt ein Knorpelring sich abzustoßen. 4. Mai. Der Knorpelring hat sich abgestoßen, an der Trachea eine stecknadelkopfgroße Öffnung. Die Oesophagusnaht hält prompt. Ein Faden der Tabakbeutelnaht ist zufällig länger belassen worden, doch wird dieser zusehends von Tag zu Tag immer besser von der Glandula thyreoidea umgranuliert. Bis 18. Mai befindet sich der Hund stets wohl, Tracheawunde vollkommen geheilt, die Hautwunde wird mittelst secundärer Naht geschlossen. 18. Mai. Das Puro hat sich während der Heilungsdauer ausgezeichnet bewährt, da der Hund

Fig. 11.

Fig. 12.

nichts von seinem Gewichte verlor, da aber ersteres etwas teuer, und andererseits die Heilung bereits vollkommen, wird Puro nicht weiter gegeben, sondern der Hund erhält vom 18. Mai an die gewöhnliche Nahrung per os, nämlich dreimal des Tages 2 Deciliter Milch, ein Ei und einen Löffel Kognak. Am 1. Juni war auch die Hautwunde vollkommen geheilt.

Am 1. Juli töteten wir den Hund und finden den denkbar schönsten Heilerfolg, wie dies übrigens am besten die beigefügten Photogramme zeigen. Beim Hunde war auch keine Recurrenslähmung eingetreten, da er bis ans Ende stets mit lauter Stimme bellte.

Vom 1. Juni an bekam er halbfeste und dann auch feste Nahrung.

Dieser letzte Tag beweist wohl zur Genüge, daß es mir endlich gelungen ist, eine oesophagotracheale Fistel zu erzeugen und dann sicher und dauernd zu schließen.

Dass es nun möglich ist, auch größere oesophagotracheale Fisteln nach dieser Methode zu heilen, steht ganz außer Zweifel, da ja die Naht der Oesophaguswunde vollkommen sicher hält, und man daher nicht zu befürchten hat, daß aus dem Oesophagus Sekret in die Trachea gelangen könnte. Bei solchen größeren Fisteln würde ich zunächst mit dieser Naht den Oesophagus schließen, dann die Wundränder der Trachea auffrischen, eventuell bei noch größeren Defekten der Trachea, schon bei der ersten Gelegenheit mit einigen Nähten diesen Defekt zu verringern suchen, und nachdem die Oesophaguswunde vollkommen verwachsen und auch die Tracheawunde schön granuliert, bei einer späteren Operation (nach 10—12 Tagen) ein Stückchen Rippenknorpel in die Tracheawnnde verlagern.

Unter welchen Umständen, durch was für Krankheiten verursachte Fisteln der Eingriff indicirt ist, will ich nachstehend erörtern.

Bei einer durch einen Fremdkörper entstandenen Fistel würde ich zunächst den Fremdkörper entfernen, und hierauf, wenn eine durch den Fremdkörper verursachte Gangrän besteht, die Fistel trennen und offen behandeln, um dann, wenn das gangränöse Gebiet sich gereinigt hat, den Oesophagus, beziehungsweise die Trachea zu schließen.

Dies wäre natürlich nur in dem Falle ausführbar, wenn die durch den Fremdkörper geschaffene Fistel nicht im Brustkorbe liegt. Die an letzterer Stelle liegende Fistel könnte höchstens in der Sauerbrochschen pneumatischen Kammer geschlossen werden. Aber auch so wäre der chirurgische Eingriff erfolglos, wenn die Perforation mit Gangrän kompliziert wäre. Allerdings ist es möglich, auch in diesem Falle mittelst einer auf den Kranken dauernd applizierten pneumatischen Kasette die offene Behandlung durchzuführen.

Was die Schließung der durch Lues verursachten oesophagotrachealen Fisteln anbelangt, so würde ich hier zunächst die Fistel trennen und zwischen die Wundränder Jodoformgaze einführen, letztere täglich mehrere Male wechseln und dem Kranken Jodkali, eventuell Schmierkur verordnen; und nur dann, wenn ich sehen würde, daß die aufgefrischten Wundränder gut granulieren, würde ich an die Schließung der Fistel schreiten. Allerdings ist dieser Schließungsversuch hier, wie auch in den weiter zu besprechenden Fällen nur an dem außerhalb des Brustkorbes liegenden Abschnitt des Oesophagus und der Trachea auszuführen, denn die innerhalb des Brustkorbes liegenden Fisteln würden selbst bei Anwendung der pneumatischen Kammer die chirurgische Behandlung insgemein erschweren;

ohne die pneumatische Kammer wieder ist der Pneumathorax mehr oder weniger unabwendbar. Was die Heilung der bei Aktinomycosis vorkommenden Oesophagotrachealfisteln betrifft, würde ich in ähnlicher Weise, wie Poncet und Berard vorgehen, nämlich die Wundränder der Fistel abkratzen, mit einem Worte auffrischen, hernach aber das von mir erprobte Verfahren anwenden. Dasselbe gilt auch für die Schließung der durch einen tiefen Halsabsceß verursachten, oder nach Typhus und Scharlach entstandenen Oesophago-trachealfisteln.

Was die Therapie der durch Carcinom verursachten Fisteln anbelangt, so läßt sich hier leider sehr wenig machen, es sei denn die Gastrostomie als palliativen Eingriff. Mehr oder weniger gilt dies auch für Tuberculose, wenn der Organismus nicht nur an einer Stelle der Fistel, sondern auch schon anderweitig schwer affiziert ist. Wenn der tuberculöse Prozeß nur auf der Stelle der Fistel lokalisiert ist, so könnte man vielleicht mit der Operation einen Erfolg erzielen, doch fällt hier wieder der Umstand schwer ins Gewicht, daß wir auf die Granulation tuberculöser Wundränder nicht sehr vertrauen können.

So wäre es mir nun denn mittelst meiner neueren Oesophagusnaht vielleicht einigermaßen gelungen, die chirurgische Therapie der oesophago-trachealen Fisteln zu lösen.

Was die übrigen, am Oesophagus ausführbaren chirurgischen Eingriffe betrifft, so befasse ich mich eben jetzt damit, und werde nach Abschluß meiner diesbezüglichen Untersuchungen dieselben auch veröffentlichen.

Bevor ich nun meine Mitteilung beende, sei es mir gestattet, Herrn Prof. Dollinger, als dem Direktor der I. chirurgischen Klinik meinen besten Dank abzustatten dafür, daß er mir meine Arbeiten in seiner Klinik durchzuführen und seinen Fall mitzuteilen gestattete, und auch sonst die Güte hatte, mich mit seinen Ratschlägen wiederholt zu unterstützen.

Ferner danke ich Herrn Prof. V. v. Genersich für die freundliche Erlaubnis, das Präparat zu photographieren und meiner Arbeit beizufügen. Ferner danke ich den Herren Assistenten am Path. Ant. Inst. Dr. Entz und Dr. V. v. Paleta, welche so freundlich waren, meine Hunde zu sezieren. Für die so schön gelungenen Photogramme spreche ich Herrn Dr. Holzwarth, Assistenten unserer Klinik, meinen Dank aus.

XXXIII.

Zur Frage der Sterilität der Haut.

Von

Dr. med. **Paul Klemm,**
dirig. Arzt der chirurg. Abteilung des städtischen Kinderkrankenhauses,
Oberarzt des Roten Kreuzes in Riga.

Eines der vielen Probleme der modernen Chirurgie, die noch bis zur Stunde die Aufmerksamkeit der Autoren in Anspruch nehmen und trotz der großen Mühe, die man zur Klärung und richtigen Deutung dieser Dinge aufgewendet hat, noch zu keiner endgültigen Befriedigung geführt haben, ist das Vorkommen von Eiterungen im Anschluß an aseptisch ausgeführte Operationen, die einen ungestörten Wundverlauf hätten nehmen sollen.

Derartige Eiterungen können in zwei Modalitäten auftreten: Sie entstehen entweder um die Stichkanäle herum als „Stichkanaleiterungen" oder „Nahtabscesse", oder aber es kommt einige Zeit, 8—10 Tage nach der Operation zu Abscedierungen. Die Nähte sind bereits am 5. oder 6. Tage entfernt worden, im ganzen Bereich der Wunde wurde nichts Abnormes konstatiert, überall war prima intentio eingetreten. Unter Anstieg der Temperatur, bisweilen unter Frösteln, das sich bis zum Schüttelfrost steigern kann, tritt Rötung und Schwellung im Verlauf der frisch verklebten Wunde auf.

Beim Öffnen der Wundränder zeigt es sich, daß es in der Tiefe zur Abceßbildung gekommen ist.

Ich habe derartige Fälle aus der Dorpater chirurgischen Klinik [1]) mitgeteilt und sie dem gebrauchten Catgut zur Last gelegt. Ähnliche Erfahrungen hat Kocher [2]) publiziert und im Anschluß daran das Todesurteil über das Catgut gesprochen.

Als eine dritte Art der Störung der Wundheilung kann das

---

1) P. Klemm, Über Catgutinfektion bei trockner Wundbehandlung L.A. XLI. Hft. 4.

2) Eine einfache Methode zur Erzielung sicherer Asepsis. Corresp.-Blatt f. Schweizer Ärzte. 1886.

Herauskommen der versenkten Nähte und der Ligaturen betrachtet werden, das in der Regel harmlos zu verlaufen pflegt. Es bilden sich dabei gewöhnlich stecknadelkopfgroße Anschwellungen in der Haut, die aufgehen und unter Produktion einer schleimig fadenziehenden, eiterähnlichen Flüssigkeit eine Ligaturschlinge oder ein Fadenende entleeren. Es handelt sich hierbei um eine gutartig, chronisch verlaufende Infektion, was sich auch bacteriologisch beweisen läßt, trotzdem noch manche Autoren derartige Erscheinungen als chemische Einwirkung der gebrauchten Naht- resp. Unterbindungsmaterialien auf die Gewebe auffassen.

Trotzdem, wie schon gesagt, in den letzten 10 Jahren von vielen Seiten zugleich die für die genannten Ereignisse maßgebenden Bedingungen und Ursachen bacteriologisch, experimentell und klinisch studiert worden sind, so sind, wenn wir aufrichtig sein sollen, die Verhältnisse kaum bessere geworden, obgleich der gesamte moderne aseptische Apparat, der gegen die Infektion ins Feld geführt wird, unglaublich viel komplizierter geworden ist. Auch heute sind wir noch weit davon entfernt, sagen zu können, in diesem oder in jenem Fall ist mit absoluter Sicherheit ein aseptischer Wundverlauf zu erwarten, jede Infektion ist vermieden worden — wir stehen auch heute noch vor der traurigen Tatsache, daß nach so und soviel tadellos verlaufenen infektionsfreien Fällen plötzlich ein Mißerfolg in Form einer Nahteiterung, Naht- oder Spätabscesses auftritt, für dessen Zustandekommen wir keinen Erklärungsgrund finden können.

Als bestes Tastobjekt für den Verlauf aseptischer Operationswunden betrachte ich die Bauchnaht nach Laparotomie. Hier sind die Bedingungen für die Heilung günstig, der Abschluß der Wunde ist leicht und sicher zu bewerkstelligen, die Präparation und Desinfektion des Operationsgebietes kann bequem und ausgiebig vollzogen werden. Trotz aller dieser günstigen Bedingungen gelingt es doch nicht mit Sicherheit einen keimfreien Wundverlauf zu garantieren. In der Regel sind ja die geringfügige Rötung um den Stichkanal und das kleine Tröpfchen Secret, welches sich auf Druck entleert, belanglos, beim nächsten Verbandwechsel sieht die Wunde gut aus und ist trocken; die Infektion ist abgelaufen — immerhin war sie aber vorhanden gewesen, sodaß die Wunde im bacteriologischen nicht allein im mikroskopischen, sondern auch im makroskopischen Sinne als eine inficierte gelten mußte. Der Wundverlauf nach Bassini-Oparationen oder nach Mammaamputation ist für diese Verhältnisse nicht so illustrierend, weil sowohl der Leistenkanal als auch die Achselhöhle, Körperregionen dar-

stellen, deren Keimfreimachung sehr viel schwieriger gelingt; auch die starke Schweißabsonderung mit ihren Folgen wie z. B. die Maceration der Epidermis erzeugt Verhältnisse, die der Keimfreihaltung schwere Widerstände entgegen stellen.

Ehe ich auf die Fragen, deren Beantwortung die vorliegende Arbeit dienen soll, näher eingehe, halte ich es für notwendig, in Kürze auf die Medien und Wege hinzuweisen, die eine Infektion vermitteln können, sowie deren Bedeutung und Anteil in der Störung des aseptischen Wundverlaufs zu kennzeichnen.

Bacterien können in die Wunde gelangen:

1) Aus der Luft.

2) Wir können Keime in die Wunde tragen durch alle diejenigen Faktoren, die mittelbar oder unmittelbar mit dieser in Berührung kommen; dazu gehören:

a) Instrumente, Tupfer, Verbandzeug. Beziehungen der Wunde zur Umgebung, wie z. B. Operationstisch, Lagerungsvorrichtungen, Kissen etc.

b) Hände des Operateurs, sowie der Assistenten und des gesamten, bei der Operation beschäftigten Personals.

3) Es kann durch Fremdkörper (Seide, Catgut etc.), die in der Wunde einen dauernden Aufenthalt nehmen sollen, zweierlei eintreten:

a) Diese Fremdkörper kommen inficiert in die Wunde und bewirken dann eine doppelt schwere Schädigung, weil sie nicht nur in einen kurzdauernden Kontakt mit den Geweben treten, sondern in Dauerbeziehungen zu denselben gesetzt werden.

b) Sie bewirken gewisse mechanisch-physikalische Schädigungen der Körpergewebe; die in letzteren befindlichen Keime erhalten dadurch die Möglichkeit, ihre bis hierzu latent gebliebenen infectiösen Kräfte zu entfalten und dadurch pathologische Prozesse anzuregen, obgleich die eingebrachten Materialien steril waren.

Die eben besprochenen 3 Möglichkeiten der Infektion lassen sich in folgende 3 Gruppen bringen:

1) Luftinfektion.

2) Kontaktinfektion.

3) Implantationsinfektion.

a) Die Infektion geschieht unmittelbar von Seiten des unreinen Fremdkörpers.

b) Sie wird durch den sterilen Fremdkörper mittelbar angeregt (Latente Infektion, physiologischer Mikrobismus).

Während im Beginn der antiseptischen Aera der chemische Ver-

nichtungsprozeß der Bacterien, von deren Ubiquität man überzeugt war, die Hauptrolle spielte, richtete man demgemäß gegen die Luft, die als Haupttummelplatz unserer Feinde galt, sein Augenmerk. Literweise wurden Karbolsäure und Sublimatlösung zerstäubt, um die in der Luft schwebenden Mikroben unschädlich zu machen. Erst allmählich brach sich die Erkenntnis Bahn, daß die Luftinfektion gegenüber der Kontaktinfektion eine sehr untergeordnete Rolle spielt.

v. Bruns[1]) und v. Mikulicz waren die ersten, die mit dem Spray[2]) aufräumten und ihn definitiv in den Ruhestand versetzten, aus dem er sich, trotz gegenteiliger Bemühungen mancher Autoren, die für ihn eintraten, nicht mehr recht in die Öffentlichkeit hervorwagte.

Seit den Publikationen Kümmels[3]), der zum ersten Male systematische Versuche über die Bedeutung der Luft- und Kontaktinfektion anstellte, haben wir uns daran gewöhnt, erstere eigentlich als quantité négligeable für das Zustandekommen der Infektion zu betrachten. Freilich so absolut ist das nicht zu verstehen, denn aus den Untersuchungen mancher Forscher, die speziell diesem Gegenstande ihre Aufmerksamkeit geschenkt haben, geht hervor, daß die Luftinfektion immerhin ein Faktor ist, der bei Beurteilung der Infektionsgenese in den Kreis unserer Erwägungen gezogen zu werden verdient.

Ich nenne vor allem die Untersuchungen Hägelers[4]). Bei Beurteilung der hier, sowie auch der von anderen Autoren gewonnenen Resultate, darf der Zweck und die Bestimmung der von ihnen untersuchten Räume nicht außer acht gelassen werden. Die großen Universitätsauditorien mit ihrer fluktuierenden Zuhörerschaft liefern für die Ladung der Luft mit Keimen sehr viel günstigere Bedigungen als die Räume unserer städtischen Krankenhäuser und Kliniken.

So sind denn auch die von Hägeler gefundenen Luftkeime und unter diesen die pathogenen Mikroben sehr viel zahlreicher als z. B. die von Brunner[5]) in seinem Krankenhause nachgewiesenen.

Jedenfalls sind die Schlüsse, die man aus der Anwesenheit bestimmter Keime in der Luft für die Entstehung gewisser, durch diese hervorgerufener Krankheiten, ziehen darf, nur mit großer Vorsicht zu machen.

---

1) Fort mit dem Spray. Berl. kl. Wochenschrift. 1880.

2) Zur Sprayfrage. Arch. f. klin. Chirurg. XXV. 1880.

3) Die Kontakt- und Luftinfektion in der Chirurgie. Arch. f. kl. Chirurg. XXX. 1888. Deutsch. med. Wochenschrift. 1885.

4) Die chirurgische Bedeutung des Staubes. Beitr. z. kl. Chirurgie. B. IX.

5) Erfahrungen und Studien über Wundinfektion und Wundbehandlung.

Es ist meiner Ansicht nach noch nicht bewiesen, daß, wenn in einem Krankensaal ein Erysipelfall auftritt, dieses infolge von Keimübertragung durch die Luft entstanden ist; selbst wenn in letzterer Streptococcen nachgewiesen werden können, ist dieses noch keine sichere Stütze für den Vorgang der Luftinfektion.

Streptococcen sind häufig in der Luft von Krankenzimmern nachgewiesen worden, so von v. Eiselsberg[1]), Hägeler (l. c.), Ucke[2]) und anderen. Es ist nur schwierig zu entscheiden, ob gerade der aus der Luft niedergefallene Streptococcus das Erysipel verursacht hat, zumal wir ja wissen, daß dem Streptococcus erysipelatis als solchem keine spezifischen Eigenschaften zukommen, sondern daß er überhaupt in die Reihe der Streptococcen gehört und in jedem Falle alle die Krankheiten hervorzurufen vermag, die als das Werk der Streptococcen gelten. In Krankenabteilungen, die alle möglichen chirurgischen Kranken beherbergen, unter denen es ja immer einige, an streptomycotischen Eiterungen Leidende geben wird, können wohl Streptococcen in die Luft gelangen, ohne daß diese Beziehungen zum Erysipel haben, selbst wenn in den betreffenden Krankenräumen Fälle von solchem vorgekommen sind. Daß die Angst vor der Luftinfektion noch vielfach in sehr übertriebener Form besteht, zeigt sich besonders deutlich gerade bei dem Erysipel. Man kann in chirurgischen Abteilungen alle möglichen Strepto- und Staphylomycosen untereinander liegen sehen, während ein Fall von Wundrose sofort als Allarmschuß wirkt.

Da von den Autoren doch allgemein die Nichtspecifität des Kettencoccus der Rose anerkannt worden ist, sollte man sich der Erkenntnis nicht verschließen, daß unter all den vielen Streptomycosen das Erysipel am schwersten übertragbar ist, weil bei diesem Keime schwer nach außen abgegeben werden, während grade bei eiternden Streptomycosen die Weiterverschleppung der Keime leicht von statten gehen kann. Es ist somit klar, daß eine jede streptomycotische Eiterung der Ausgangspunkt eines Erysipels werden kann.

In meiner Abteilung des städtischen Kinderkrankenhauses zu Riga[3]) hatte ich im Jahre 1901 in der Zeit vom 21. Mai bis zum 7. August 11 Fälle von Erysipel. Trotz aller erdenklicher Maßregeln, die ich anwendete, konnte ich neue Erkrankungen nicht verhüten.

1) Der Nachweis von Erysipelcoccen in der Luft von chirurg. Krankenzimzimmern. Arch. f. kl. Chirurg. XXXV.

2) Beitrag zur Epidemiologie des Erysipels. Centralblatt f. Bacteriol. XXI.

3) P. Klemm, Über das Verhalten des Erysipels zu den Streptomycosen sowie über die Epidemiologie desselben. Grenzgebiete der Medicin. VIII. 1901.

Die Luft der betreffenden Räume wurde von mir vielfach und in verschiedenen Variationen untersucht; ich fand kein Mal Streptococcen. Schließlich gab ich den Gedanken einer Übertragung des Erysipels durch Luftkeime auf und sah mir mein Material darauf an, ob nicht durch Übertragung von anderweitigen Streptomycosen her die Erysipele entstanden wären. Tatsächlich konnte ich nachweisen, daß in jedem Fall das Erysipel durch Übertragung von anderen Erkrankungen, die mit streptomycotischen Eiterungen verknüpft waren, erklärt werden konnte. Es lag dabei sehr nahe, den Infectionsmodus als reine Contactwirkung zu fassen, weil dieselbe Pflegerin die Kinder zu versorgen hatte und so die Möglichkeit einer direkten Ansteckung leicht und zwanglos gegeben war.

Wenn somit die Gefahren der Luftinfection für unsere Operationswunden verschwindend klein sind, so lehren uns doch die Untersuchungen derjenigen Autoren, die sich eingehender mit der Prüfung der Luft von Operations- und Krankensälen beschäftigt haben, daß wir unsere Aufmerksamkeit auf einen sehr wichtigen Punkt zu richten haben, nämlich auf die Prophylaxe hinsichtlich Schwängerung der Luft mit Keimen. Alles Hantieren mit leicht zerstäubenden Substanzen, das Abwickeln beschmutzter Verbände, das Liegenlassen und auf den Boden werfen gebrauchter Verbandstücke soll sorgfältig vermieden werden. Die Verbände müssen abgeschnitten werden und sofort in verschließbare Eimer, in denen sich Carbol- oder Sublimatlösung befindet, getan werden. Die Dielen, Wände, Tische usw. dürfen stets nur naß aufgenommen werden und dergl. mehr. Wenn alle diese Dinge minutiös beobachtet werden, dürfte die Bedeutung der Luftinfection immer mehr an Boden verlieren.

Auch von den Atmungsorganen her können beim Sprechen, Husten, Räuspern usw. Keime in die Luft gelangen, wie Flügge[1]) dieses experimentell nachgewiesen hat. So interessant diese Tatsache an und für sich ist, so scheint der „Mundinfection" doch keine große Bedeutung zuzukommen, da Brunner bei zahlreichen Untersuchungen der Wundsecrete Streptococcen in denselben nur sehr selten gefunden hat, während der Staphylcoccus albus ein fast constanter Befund war. Es liegt nun aber grade nahe, falls die Mundinfection als ein realer Factor bei der Wundinfection eine Rolle spielen soll, auf eine reichlichere Ausbeute von Streptococcen zu rechnen, da diese Mikroben als constante Schmarotzer auf den lymphatischen Apparaten des Nasenrachenraums nachgewiesen werden können.

Immerhin aber lehren diese Experimente, daß wir auch mit dieser

1) Über Luftinfection. Zeitschr. f. Hygiene. Bd. XXV. I.

Möglichkeit rechnen müssen und deshalb darauf bedacht sein sollen, gegen die Eventualität einer Ladung der Luft mit Keimen von den Atmungsorganen her prophylaktisch zu Felde zu ziehen. Wir werden daher der Pflege der Mundhöhle eine gewisse Aufmerksamkeit schenken, hohle Zähne, die ja als Brutstätte aller möglichen Mikroben genugsam bekannt sind, entfernen, bei katarrhalischen Affectionen der Respirationsorgane lieber nicht operieren, alles Sprechen, Räuspern in der Nähe der Wunde unterlassen und dergl. mehr. Ich glaube, wir werden bei Beobachtung aller dieser kleinen Dinge, die auf den ersten Blick belanglos erscheinen, tatsächlich aber in ihrer Summation einen nicht unwesentlichen Faktor zum Gelingen einer Operation darstellen können, die Mundbinde entbehrlich finden, die doch nur, wie mir scheint, einen dürftigen Schutz gegen die Gefahr und eine unnötige Complication des aseptischen Apparates bedeutet.

Die Contactinfection kann durch alle die Gegenstände, Apparate und Instrumente, die bei einer Operation Verwendung finden, mittelbar oder unmittelbar zustande kommen. Eingeschlossen sind darin natürlich alle die vielen Hände, die operierend, assistierend darreichend, haltend usw. beschäftigt sind; sie müssen als eben so viele Punkte bezeichnet werden, die direkt oder indirekt auf dem Wege des Contactes inficierende Keime in die Wunde gelangen lassen. Für die Sterilisation unserer Instrumente, des Verbandzeugs, der Ligaturen und Nähte gibt es eine Reihe von Methoden, die eine absolut sichere Vernichtung aller, diesen anhaftenden Keime garantieren; die Frage stellt sich nun so, wodurch die genannten Gegenstände wieder zu Trägern von Bacterien werden können. Wir kommen so auf den wunden Punkt der Asepsis, nämlich die menschliche Haut, im speciellen Falle auf die bei jeder Operation beschäftigten Hände.

Die Frage von der Sterilisierbarkeit der Hand hat seit den ersten Publicationen Kümmells bis auf den heutigen Tag das lebhafteste Interesse der Chirurgen wach erhalten, und die Flut der einschlägigen Mitteilungen ist im Laufe der Jahre zu einer eigenen, reichhaltigen Specialliteratur angewachsen.

Sieht man sich die Ergebnisse der zahlreichen experimentellen Untersuchungen über die Sterilisierbarkeit der Hände an, so muß gleich von vornherein constatiert werden, daß trotz günstigerer oder weniger günstiger Resultate das eine feststeht, eine Sterilisation der Hände im bacteriologischen Sinne ist nicht zu erreichen. Wir müssen nun fragen: Welche der bei den Experimenten angewandten Methoden kommt dem natürlichen Vorgange bei der Operation am nächsten, um so die Frage entscheiden zu können, ob dies erreichte

Sterilisationsresultat für dieselbe genügt. Die Autoren haben ihre Versuche in mannigfaltiger Weise angestellt. Die ersten, die die ganze Frage praktisch angriffen, Kümmell (l. c.) und Forster[1]) begnügten sich damit, nach den vorbereitenden Manipulationen ihre Fingerspitzen in Gelatine abzudrücken und die Zahl der aufgegangenen Colonieen zu zählen. Diesen Experimentatoren sind andere gefolgt. Im Gegensatz zu diesen wurde von Fürbringer[2]) und seinen Anhängern die Brauchbarkeit der Abdrückmethode in Zweifel gezogen. Die nach der Kümmellschen Methode erzielten Resultate wurden als „Scheinresultate" hingestellt. Fürbringer kratzte mit scharfen Instrumenten Partikel aus dem Gebiet des Nagelfalzes und Unternagelraumes und konnte nach Übertragung derselben auf geeignete Nährböden auch in solchen Fällen Keime nachweisen, wo die Kümmellschen Versuche Keimfreiheit ergeben hatten. In ähnlicher Weise benutzte Hägeler[3]) Fäden, die er längere Zeit über die Haut der Finger gerieben hatte, zur Übertragung auf Agarplatten.

Meiner Ansicht nach entspricht die Abdruckmethode am besten den normalen Verhältnissen beim Operieren. Wenn wir die Fingerkuppen mit der Agarfläche so in Berührung bringen, daß das Nagelbett und der Nagelfalz mit eintauchen, so können alle Keime, die diesen äußerlich anlagern, auf den Nährboden übertragen werden und zum Auskeimen gelangen. Wir berühren ja auch beim Operieren die Wunde so wenig wie möglich mit den Fingern; ein Bohren und Wühlen derselben in den zerschnittenen Geweben soll ja nach Möglichkeit vermieden werden. Es läßt sich ohne Schwierigkeit erreichen, daß wir uns auch beim stumpfen Präparieren in erster Linie der leicht zu desinfizierenden Instrumente bedienen; müssen wir aber einmal die Finger gebrauchen, so werden wir das in schonender Weise tun, dieselben mit Gaze umwickeln und dergl. mehr. Es ist somit klar, daß ein zielbewußtes Herauskratzen einzelner im Nagelgebiet gelegener Partikel und der Nachweis ihrer Infectiosität für die praktische Betrachtung der Desinfizierbarkeit der Haut überhaupt belanglos ist, weil hier künstliche Verhältnisse geschaffen werden, wie sie bei der Operation nicht vorliegen.

Wir müssen unterscheiden, was durch unsere Versuche bezweckt werden soll: Wollen wir den Keimgehalt unserer Fingerhaut resp. den

1) Wie soll der Arzt seine Hände reinigen. Centralblatt f. kl. Med. 1885. Nr. 18.

2) Untersuchungen und Vorschriften über die Desinfection der Hände des Arztes. Wiesbaden 1888.

3) Händereinigung, Händedesinfection und Händeschutz. Basel 1900.

der Unternagelräume als solchen feststellen, oder soll die Frage entschieden werden, ob wir durch sterilisierende Maßnahmen ein gewisses Latenzstadium der normalen Infectiosität unserer Fingsr herbeizuführen vermögen, die dieselben zum Operieren geschickt machen. Diese zwei Dinge sind meiner Meinung nach scharf auseinander zu halten. Während deshalb zur Entscheidung der I. Frage die Kümmellsche Methode als durchaus ungenügend angesehen werden muß, ist sie zur Lösung des Problems, ob diese Hand für das Operieren genügend keimfrei zu machen ist, die einzig richtige, weil sie das Wesentliche, nämlich die Oberflächeninfection in erster Linie berücksichtigt. Eine Desinfection kann deshalb sehr gut eine „Scheindesinfection" sein und doch genügt die so infizierte Hand für die Operation. Ich meine daher auch, daß die Resultate der verschiedenen Forscher, die auf diesem Gebiet gearbeitet haben, nicht derart miteinander verglichen werden dürfen, weil die Fragen, die sie sich gestellt haben, nicht nach einheitlichen Gesichtspunkten geordnet sind. Die Experimente nach der Abdrückmethode berücksichtigen in erster Linie die der Haut äußerlich anhaftenden Keime, die mit dem betreffenden Nährboden in Kontakt gebracht werden sollen; schaben oder bohren wir aber mit hölzernen oder Metallwerkzeugen in der Haut oder unter den Nägeln herum, so werden wir sicher in jedem Fall eine, wenn auch nur unbedeutende Verletzung der Haut verursachen, sodaß wir das Untersuchungsmaterial nicht von der Oberfläche sondern aus einer gewissen Tiefe der Haut entnehmen.

Aber nicht nur die Incongruenz der Fragestellung der Untersucher macht einen Vergleich der gewonnenen Resultate unmöglich, auch sonst sind die Bedingungen und Voraussetzungen der einzelnen Experimentatoren so mannigfaltig, daß eine direkte Gegenüberstellung der Ergebnisse zu falschen Schlüssen führen muß.

Schon das zu untersuchende Substrat, die Fingerhaut ist bei den einzelnen Untersuchern absolut verschieden. Während der eine über eine weiche und zarte Haut verfügt, die sich dem häufigen Waschen und Behandeln mit Alkohol und desinfizierenden Flüssigkeiten gegenüber tolerant verhält, zeigt die Hand eines anderen Schrunden, Risse und Rhagaden. Die verschiedenartige Beschaffenheit beider Häute bedingt auch die Differenz derselben in Bezug auf ihren Keimreichtum nach sterilisierenden Manipulationen.

Eine wichtige Frage ist ferner die Behandlung der Nägel. Da man mit Recht den Unternagelraum als das reichhaltigste Keimreservoir ansehen muß, betont ein großer Teil der Autoren die Notwendigkeit, die Nägel möglichst zu kürzen, um die subungualen La-

ger freizulegen, damit sie für die Aktion der Bürste und die Einwirkung des Alkohols und desinfizierender Flüssigkeiten zugänglich werden. Mir scheint diese Prämisse nicht richtig zu sein, und ich schließe mich Hägeler an, der die Ansicht vertritt, die Nägel nur soweit zu beschneiden, daß ihr freier Rand die Fingerkuppe nicht überragt. Der Nagel schützt sicher besser vor dem Übertritt der Bacterien aus dem Nagelbett in die Wunde, als der Versuch, dieselben mechanisch zu entfernen und chemisch abzutöten. Wie illusorisch es ist, das Nagelgebiet durch Bürsten mit heißem Wasser und Seife keimfrei zu machen, lehrt ein Blick durch die Lupe. Wie sollen wir aus dem System der sich vielfach kreuzenden Linien, aus den tiefen Tälern, Riffen und Spalten die tausend und abertausend Keime hinaufbefördern? Wer sich gewöhnt hat, diese Verhältnisse richtig zu erfassen, wer gewissermaßen mikroskopisch zu denken vermag, der wird die Unmöglichkeit einsehen, jene der Läsion am intensivsten ausgesetzte Partie unserer Hände mechanisch zu säubern.

Nicht besser sind die Chancen für eine chemische Beeinflussung der Keime. Gerade im Unternagelraum liegen dieselben in einem fetthaltigen, zähflüssigen Menstruum, das der Einwirkung wässeriger Lösungen einen festen Panzer entgegensetzt; auch die vielen Schlupfwinkel in künstlichen und natürlichen Spalten machen die chemische Abtötung der Keime illusorisch. Ich glaube auch, daß wir alles Bohren und Kratzen mit scharfen Instrumenten unter den Nägeln, eine Reinigung jener Räume von Mikroben nicht bewirkt, sondern im Gegenteil durch Etablierung neuer kleiner Wunden die Zahl der Verstecke für jene noch vergrößert.

Diese richtige Tatsache der individuell verschiedenen anatomischen Beschaffenheit der Epidermisdecke und speziell des Nagelfalzgebietes und der Unternagelräume lassen es begreiflich erscheinen, daß der Keimgehalt der Fingerhaut den sterilisierenden Maßnahmen, je nach dem Boden, auf dem er sprießt, einen verschiedenen Widerstand gegenüber stellen wird; deshalb können wir den Keimgehalt der verschiedenen Chirurgenhände nach Einwirkung dieser oder jener mechanisch und chemisch wirkenden Mittel nicht mit einander vergleichen. Wir können bloß vom Keimgehalt unserer Hände oder derjenigen sprechen, deren anatomische Beschaffenheit uns genau bekannt ist, falls wir Schlüsse über die Wirksamkeit der angewendeten Desinfektionsmittel zu ziehen beabsichtigen.

Ich möchte die Intensität der Infection der betreffenden Hand als den „individuellen Infectionscoefficient“ bezeichnen,

Diesen kann jeder für seine Hand feststellen. Er kann denselben sowohl für die „Tageshand" als auch für die künstlich mit Keimen bespickte Hand berechnen. Man kann sich so einen klaren Einblick verschaffen, wie die auf der Epidermis lagernden Keime zu beeinflussen sind und welche Faktoren zu gewissen Zeiten bei dieser Bestrebung von Bedeutung sein werden.

Während somit auf der einen Seite die anatomische Beschaffenheit der Haut für das zu erreichende Desinfectionsresultat bestimmend ist, hängt dasselbe in zweiter Linie von den dazu verwendeten Mitteln und der Art ihrer Handhabung ab.

Nachdem man einmal erkannt hat, daß eine absolute Keimfreiheit der Haut mit den bisher benutzten Methoden nicht zu erzielen ist, geht das moderne Streben zum großen Teil dahin, nach neuen chemischen Präparaten zu suchen, die eine völlige Vernichtung der Hautkeime bewirken sollen. Es ist das sehr bedauerlich, weil sich die wichtige Frage der Hautsterilisation in reine Äußerlichkeiten verliert. Wir müssen vielmehr zusehen und untersuchen, ob wir mit den Mitteln, die wir zur Präparation unserer Hände für operative Zwecke besitzen, auskommen, oder ob es wünschenswert erscheint, nach Ersatzmitteln zu suchen.

Die uns zu Gebote stehenden Faktoren für die Händedesinfection können geschieden werden in:

1. Physikalische Mittel.
2. Mechanische Mittel.
3. Chemische Mittel.

Die physikalischen Mittel bezwecken zunächst eine Quellung und Lockerung der oberflächlichen Epidermislager, damit die zwischen ihnen eingelagerten Keime für die später zu nennenden Maßnahmen zugänglich werden. Durch schrumpfende, also im wesentlichen wasserentziehende Prozeduren soll weiterhin eine derartige Beschaffenheit der Hautoberfläche erzielt werden, daß die frei im Spaltensystem der Epidermis steckenden Keime nicht von ihr abgegeben werden, sondern vielmehr durch eine Gestaltungsveränderung derselben in ihren Schlupfwinkeln fixiert werden.

Die physikalische Behandlung der Haut umfaßt somit zwei sich direkt gegenüberstehende Vorgänge

a. Imbibitions-
b. Schrumpfungsprozesse.

Die chemische Einwirkung erstreckt sich in erster Linie auf die Lösung der fetthaltigen Sekrete der Haut, in denen die Bacterien

stecken, weiterhin kann auch der Versuch, die Keime nach gehöriger Präparation der Haut durch chemische Mittel direkt zu töten, hierher gerechnet werden.

Die mechanischen Maßnahmen bezwecken die Fortschaffung der physikalisch und chemisch gelösten Epidermisbestandteile.

Für jedes dieser drei Mittel besitzen wir eine Reihe von Verfahren, die allen an dieselben gestellten Anforderungen gerecht werden, sodaß ein Suchen nach neuen Mitteln zwecklos erscheint. Wenn trotz alledem unsere Bemühungen nicht zu dem idealen Ziele, der völligen Keimfreiheit der Haut führen, so liegt das nicht in der Unzulänglichkeit der Mittel begründet, die Ursache bildet nur der eigentümliche anatomische Bau der Haut, wie wir das schon eingangs besprochen haben.

Um den gewünschten Effect, den Infectionscoefficient möglichst herabzudrücken, zu erreichen, genügen unsere Maßnahmen vollständig, es kommt nur darauf an, daß in der Handhabung jeder einzelnen Phase der Desinfection die Mittel in der gehörigen Konzentration und Intensität in Anwendung gebracht werden; es muß ferner auch die Kombination derselben eine richtige sein.

Wir werden dabei sehen, daß der Vorgang der Händereinigung ein Prozeß ist, der an die Intelligenz des Betreffenden, sei er nun Arzt oder Laie, nicht unerhebliche Anforderungen stellt. Wer den ganzen komplizierten Akt schablonenhaft behandelt, darf sich nicht wundern, wenn seine Resultate hinter seinen Erwartungen und den Anforderungen, die man zu stellen berechtigt ist, zurückbleiben. Es gehört zur richtig durchgeführten Händedesinfection ein ganz bedeutender Grad geistigen Konzentrationsvermögens; nur wer über jene bacteriologische Feinfühligkeit verfügt und beständig mit einer scharfen Linse vor seinem geistigen Auge die einzelnen Etappen der Sterilisation verfolgt, wird dem angestrebten Ziele der möglichsten Keimfreiheit der Hand am nächsten kommen. Es ist die Welt des unendlich Kleinen, in der wir arbeiten, trotzdem aber sind bei Vernachlässigung der als notwendig erkannten Faktoren die Folgen sehr schwere, sie zeigen dem Arzte so recht, daß in der Chirurgie nichts klein ist, sondern daß jedem Dinge sein Recht werden muß. Die Zeiten sind vorüber, wo man an die „glückliche Hand" des Chirurgen glaubte, glücklich ist die Hand, die sauber ist, und dieses Glückes kann jeder teilhaftig werden, der sich eingehend mit der Frage, die die Voraussetzung des guten Gelingens des größten sowie des kleinsten Eingriffes ist — der Keimfreiheit unserer Hände — beschäftigt.

Ich habe mich mit der Frage der Sterilisation der Haut, speziell hier mit der unserer Hände praktisch beschäftigt, um die Wirkung

der gebräuchlichsten Sterilisationsmittel der mechanischen, physikalischen und chemischen Mittel bei ausgiebigster Applikation derselben mit größtmöglichster Vermeidung von Fehlerquellen festzustellen; ferner untersuchte ich, in welcher Kombination und Aufeinanderfolge die Einwirkung der einzelnen, den Vorgang der Desinfektion zusammensetzenden Faktoren zu erfolgen hat. Aus diesen beiden, mich zunächst beschäftigenden Fragen ergaben sich dann noch eine Reihe sekundärer Gesichtspunkte, die berücksichtigt werden mußten. Mich leitete also in erster Linie nicht die Sucht neue Dinge zu finden, ich wollte nur die Anwendungsweise unserer längst bekannten Mittel möglichst ausgibig mit Ausnutzung ihrer ganzen Leistungsfähigkeit prüfen.

Bevor ich an die praktischen Versuche herantrat, mußte ich erst die Frage erledigen, in welcher Weise vorgegangen werden sollte. Es schien von vornherein aussichtsvoller, die normale Hand mit einer bestimmten Menge einer bekannten Mikrobenart zu infizieren.

Es fragte sich nur, ob wir die, der Haut künstlich vinculierten Keime, auch tatsächlich unter dieselben Bedingungen, sowohl in biologischer als auch in physikalischer Beziehung, zu bringen vermöchten, unter denen sich die normaler Weise in der Haut schmarotzenden Pilze befinden.

Es kommt bei der Entscheidung dieser wichtigen Frage nicht allein auf die Tiefe an, bis in welche die Keime gebracht werden können, es spielen da auch noch andere Dinge mit. Die physiologisch stets vorkommenden Hautkeime liegen fest in die fetthaltigen Sekrete eingebettet, zwischen den Zellen und dem scholligen Detritus der Epidermisdecke. Wie soll es bei künstlicher Infection dem Experimentator gelingen, die Pilze durch diesen Panzer zu jagen und sie gleich den permanenten Hautschmarotzern unter und zwischen die Zellen zu bergen? Es mußte die Hand erst für die Aufnahme der Keime durch Lösung der Fette präpariert werden; hierdurch aber würden wir die normalen Verhältnisse zu Ungunsten der autochthonen Hautkeime verschieben, sodaß uns die gewonnenen Resultate kein richtiges Bild über den tatsächlichen Effekt unserer Sterilisationsbestrebungen geben würden, weil ja durch die Präparation der Hand schon ein numerisch und qualitativ unbekannter Abgang von Keimen erfolgt ist. Es läßt sich auch schwer entscheiden, ob die künstlich eingebrachten Keime auch auf dem neuen Nährboden ihre ursprüngliche Vitalität behalten haben.

Gottstein[1]) konnte ein Zugrundegehen der Bacterien in Lanolin

1) Beobachtungen und Experimente über die Grundlagen der Asepsis. Beitr. zur kl. Chirurgie. B. XXV.

konstatieren, während es doch als sicher angenommen werden muß, daß der physiologische Hautkeim per excellence, der Staphylococcus pyogenes albus in den fettigen, alkalischen Hautsekreten trefflich gedeiht. Daß eine Symbiose pathogener Keime und lebender Gewebszellen in den verschiedensten Gebieten des Organismus normalerweise vorkommt, ist eine bekannte Tatsache. Es scheint, daß in bestimmten Bezirken ganz bestimmte Microben endemisch sind; sie vermögen hier lange Zeit auf den Geweben zu schmarotzen, ohne ihre specifische Tätigkeit zu entfalten, bis sie plötzlich, scheinbar ohne Grund, ihre pathogene Natur durch Hervorrufen ganz bestimmter, anatomisch genau umschriebener Processe erweisen. Daß somit die normalen Hautstaphylococcen, bezüglich der Wahrung ihrer Vitalität günstiger situiert sind, als die künstlich auf einen unbekannten Nährboden verpflanzten Keime, liegt auf der Hand. So erklärt es sich auch, daß die Versuche mit der künstlich inficierten Hand durchweg bessere Resultate ergeben haben, als solche mit der Tageshand; Henke[1]) wies nach, daß inficierte Hände leichter von den eingebrachten Keimen zu befreien sind, als von den gewöhnlichen Hautepiphyten; dieselben Resultate erhielt Gottstein (l. c.), wenn er die Hände künstlich mit Prodigiosuskulturen einrieb. Schon die bloße Wasserwaschung genügte in der Hälfte der Fälle, die Hände frei von Prodigiosus zu bekommen, während es kein Mal gelang, Keimfreiheit von den normalen Hautbewohnern zu erzielen. Noch günstiger stellten sich die Verhältnisse nach Anwendung von Alkohol und Sublimat; nur in einem einzigen Falle wurde noch Prodigiosus nachgewiesen. Hägelers Versuche lehren, daß sich die Keime an unseren Händen nur relativ selten und spärlich in den Haarbälgen finden, daß sie in den Schweißdrüsen aber für gewöhnlich fehlen; sie wachsen in diese natürlichen Öffnungen der Haut nicht hinein, sondern werden durch direktes Hineinreiben von außen her dahin verbracht. Sind sie aber einmal darin, so vermehren sie sich unter normalen Verhältnissen nicht, sondern werden vielmehr unter Mithülfe des centrifugalen Sekretstromes ausgeschieden. Der Sitz der Keime ist vielmehr das Lückensystem, wie es sich zwischen den lockeren Epidermisschollen findet, oder die kleinen Verletzungen, wie sie sich an jeder Hand wohl zahlreicher oder weniger zahlreich nachweisen lassen; in letzteren findet ein Wachstum, sowohl gegen die Oberfläche als auch in die Tiefe hin statt. Wir sehen somit, mit welchen Fehlerquellen eine Beurteilung der Leistungsfähigkeit der Sterilisation unserer Hände behaftet ist,

1) Über die Desinfection inficierter Hände und die Notwendigkeit der geburtshülflichen Abstinenz. Diss. Tübingen 1893.

wenn wir als Gradmesser derselben die Versuche bei künstlicher Infection gelten lassen. Wir besitzen in dem stetigen Hautschmarotzer, dem Staphylococcus albus ein vorzügliches physiologisches Tastobjekt: Gelingt es uns, die Zahl der Staphylococcenkolonien auf ein Minimum herabzudrücken, resp. dieselben gar zum Verschwinden zu bringen, so haben wir den Infectionscoefficient der Haut so günstig beeinflußt, daß derartige Hände ruhig zum Verrichten von Operationen benutzt werden dürfen. Ich habe deswegen von der künstlichen Infection abgesehen und gab der Tageshand den Vorzug. Ich will hier bemerken, daß im Interesse der Gleichwertigkeit der Versuche, die eine Gegenüberstellung der Resultate erlaubt erscheinen lassen sollte, sämtliche Versuche an denselben Händen, nämlich an meiner eigenen, angestellt wurden. Da ich wußte, worauf es ankam, konnten alle einschlägigen Punkte berücksichtigt werden, sodaß Fehler in dieser Richtung ausgeschlossen sind. Es wurde täglich meist nur 1 Versuch gemacht und zwar nach der ersten Waschung, Morgens um 9 Uhr, sodaß angenommen werden darf, daß sich zur Zeit des Experimentes die Hände unter denselben Bedingungen befunden haben.

Eine wichtige Frage war noch vor Aufnahme der Versuche zu entscheiden, nämlich die Methodik der Keimentnahme.

Wenn ich die von den Autoren benutzten Methoden Revue passieren lasse, so können dieselben im wesentlichen in folgende Gruppen gebracht werden:

I. Verimpfen excidierter Hautstückchen auf Nährböden (Samter [1]), Lauenstein [2]), Mohaupt [3]) und and.)

II. Entnahme der Keime durch Kratzen mit nagelreiniger- oder zahnstocherähnlichen Instrumenten aus Holz, Metall, Knochen, Elfenbein usw. (Fürbringer (l. c.), Landsberg [4]), Reineke [5]), Ahlfeldt [6]) Paul & Sarwey [7]) usw.)

---

1) Archiv f. kl. Chirurg. Bd. LIII. 1896.

2) Arch. f. kl. Chirurg. 1896. p. 193.

3) Beitrag zur Frage nach der Hautdrüsensecretion etc. Deutsch. Zeitschr. f. Chirurg. 1901. p. 141.

4) Zur Desinfection der Haut mit besonderer Berücksichtigung der Hände. Diss. Breslau 1888, ferner Deutsch. med. Wochenschrift. 1889. Nr. 2.

5) Bacteriologische Untersuchungen über die Desinfection der Hände. Centralblatt f. Gynaecol. 1894. 2.

6) Monatsschrift f. Geburtshilfe u. Gynaecol. 1895. Deutsch. med. Wochenschrift. 1895. Nr. 51. Deutsch. med. Wochenschrift. 1896. Nr. 23. E. Kahle Deutsch. med. Wochenschrift. 1896. Nr. 6.

7) Münchener med. Wochensch. 1899 u. 1900.

III. Infection eines Fadens, der durch die Nagelgebiete gezogen wurde, oder den man über die Haut rieb. (Hägeler l. c)

IV. Verimpfen von Sand mit welchem die Hände gescheuert wurden (Blumberg-Krönig[1]).

V. Eintauchen der Fingerspitzen in Gelatine, Agar, Bouillon usw. (Kümmell l. c.), Forster l. c.), Boll[2]), Paten[3]), Gottstein l. c.) usw.)

Soll man sich für diese oder jene Methode entscheiden, so hängt dieses im wesentlichen von der Aufgabe ab, die sich der Experimentator gestellt hat. Wird die Oberhaut in ihrer Gesamtheit auf Bacterien untersucht, so empfiehlt es sich ganze excidierte Stückchen derselben auf Nährböden zu verbringen; beabsichtigt man nur die Oberhaut bis zu einer gewissen Tiefe oder bestimmte Gebiete derselben wie z. B. die subungualen Räume zu durchforschen, so bedient man sich zweckmäßig einer der vielen Kratzmethoden. Aus allen Resultaten, die mit diesen Methoden gewonnen wurden, geht es zur Evidenz hervor, daß eine Sterilisation der Haut im bacteriologischen Sinne bis jetzt noch nie erreicht worden ist und bei dem Bau der Haut und der Beschränktheit in der Leistungsfähigkeit unserer chemischen Desinfectionsmittel wohl nie zu erwarten ist. Es muß deshalb die Frage anders formuliert werden: Gelingt es uns durch eine der mechanischen, physikalischen oder chemischen Präparationsweisen resp. durch eine Combination derselben, die Hautoberfläche so zu gestalten, daß die an derselben haftenden Keime von ihr nicht abgegeben werden können, somit für die Infection der Wunde nicht in Betracht kommen können?

Zur Lösung dieser Frage scheint mir die Abdrückmethode der einzige richtige Weg. Wir haben es bei Benutzung derselben in der Hand, durch eine geeignete Stellung der Finger gerade die gefährlichsten Partien des Nagelfalzes und der Fingerkuppe zum Abdruck zu bringen; durch längeres Verweilen auf der Agarfläche geben wir den flüchtigen Keimen Gelegenheit, auf dieselbe auszuwandern und sich anzusiedeln.

Natürlich haften auch diesem Modus experimentandi seine Fehler an; es kann immer der Einwand erhoben werden, daß eine Zahl von Keimen nicht genügend Gelegenheit hat, von der Haut auf die

---

1) Zeitschrift f. Hygiene. 1898. H. 27. Centralbl. f. Gynaecol. 1894. Nr. 24.

2) Zur Desinfection der Hände. Deutsch. med. Wochensch. 1890. Nr. 17.

3) Versuche über die Desinfection der Hände. Monatssch f. Geburtsh. u. Gynäc. Bd. II. 1895. Die chirurg. Asepsis der Hände. Berlin 1897.

Platte überzuwandern — das ist zuzugeben, doch auch die übrigen Methoden haben ihre Mängel. Vor allem ist es die absolute Willkür, die sich dem Modus procedendi bei der Operation in keiner Weise analog gestaltet, denn weder kratzt man beim Operieren die Haut der Hände mit scharfen Instrumenten oder zieht Fäden durch die Unternagelräume und bringt die so infizierten Gegenstände auf die Wunde. Es sind dabei auch immer nur sehr kleine Teile der Handoberfläche, die auf diese Weise bacteriologisch untersucht werden, während beim Abdruck stets sämtliche 10 gefährliche Punkte zur Kontrolle gelangen. Ich halte es gleich Gottstein (l. c.) für richtig und notwendig, alle 10 Finger, die ja sämtlich bei der Operation Verwendung finden, als Einheit zu betrachten, während andere Autoren nur eine Hand, ja Ahlfeldt (l. c.) nur einen Finger als Einheit setzt. Je weniger Finger zur Untersuchung herangezogen werden, desto günstiger wird sich natürlich der Infectionscoefficient gestalten, desto weiter entfernen wir uns aber auch von der Erkenntnis der Wahrheit.

Als Nährboden benutzte ich für diese Serie von Versuchen Agar, der den Vorteil gewährt, die Beobachtung im Thermostaten zu ermöglichen; flüssige Nährböden halte ich für ungeeignet, weil sie uns bei der rapiden Vermehrung der Keime keinen Aufschluß über die ursprüngliche Menge derselben geben, und doch ist diese Tatsache wichtig, weil nur durch Zählung und Vergleich der Keimmengen die Überlegenheit der einen Sterilisationsmethode vor der anderen erschlossen werden kann.

Gottstein hat seine Untersuchungen in zwei Abteilungen, praktische und theoretische, geschieden. Praktische nennt er solche, die direkt im Anschluß an die Operation vorgenommen werden, während die theoretischen gänzlich unabhängig davon ausgeführt wurden. Die Resultate beider Versuchsreihen waren verschieden. Er erklärt das damit, daß der sich vor Beginn einer Operation desinficierende Arzt mit Gedanken, die diese berühren, beschäftigt sei; auch die schon meistenteils eingeleitete Narkose zieht die Aufmerksamkeit von der Sterilisation der Hände ab. Ist der Desinfectionsprozeß hingegen Selbstzweck, so fallen diese Hemmungsmomente fort. Ich kann diese Bedenken nicht recht anerkennen; durch Übung und Schulung unserer geistigen Konzentrationskraft müssen wir doch soweit kommen, daß wir unsere Hände vor der Operation ebenso gut präparieren, als ob der Zweck allein die theoretische Prüfung der Keimfreiheit derselben ist. Was nützt es uns, wenn wir die Hände zu Experimentzwecken steril bekommen, im Ernstfall dieses Ziel aber nicht erreichen? Die Sterilisation dient doch in erster Linie praktischen Zwecken, des-

wegen erscheint mir eine derartige Scheidung nicht angängig. Es wäre meines Erachtens eine sehr gute Maßregel, wenn jeder Chirurg vor Vornahme seiner ersten Operation seine sterilisierten Hände in Agar abdrückt. Die Mühe ist eine geringe, kaum in Betracht zu ziehende, der Nutzen aber kann ein großer sein. Eine solche Kontrolle wird auf den gesamten Sterilisationsakt in dem Sinne einen guten Einfluß ausüben, daß der Betreffende jedesmal seine ganze Kraft einsetzen wird, um das spätere bacteriologische Resultat nach Möglichkeit günstig zu gestalten. Er tritt gewissermaßen mit sich selbst in Konkurrenz und so gewinnt die, zunächst für die Operation berechnete Desinfektion der Hände einen Selbstzweck, der dem rein zu experimentellen Zwecken veranstalteten Versuch, gewiß nicht nachstehen wird.

Die absolute Voraussetzung jeder Händedesinfektion ist in erster Linie die mechanische Reinigung derselben. Das Wort mechanisch ist hier nicht eigentlich wörtlich zu nehmen — mechanisch steht meist dem chemisch gegenüber. Unter mechanischer Reinignng verstehen wir doch die Bearbeitung der Hände mit Wasser, Seife und Bürste; es konkurrieren hier also schon physikalische, mechanische und die die Hautfette chemisch lösenden Prozesse der Seifenwirkung. —

Die Gesamtheit der physikalischen, mechanischen und chemischen Einwirkungen auf die Haut umfaßt folgende Indikationen:

a) Imbibition und dadurch bedingtes Aufquellen der Epithelien, damit die zahlreichen Hautschuppen und locker sitzenden Deckzellen entfernt werden können, da zwischen diesen ja meist die accessorischen bacteriellen Verunreinigungen sitzen. Damit dieses geschehen kann, d. h. damit das heiße Wasser, welches der Indikation des Quellens am besten gerecht wird, auch überall in genügenden Kontakt mit den Zellen selbst gelangen kann, muß das fettige Menstruum, welches sich als trennende Wand zwischen Wasser und Zellmembran schiebt, entfernt werden. Dieses geschieht am besten durch:

b) Einwirkung von kalihaltiger Schmierseife.

c) Entfernung der gelockerten und gequollenen Hautschollen und Freilegung der Hautfalten und Drüsenmündungen.

Ich habe im Beginn meiner Versuche zunächst nur Abdrücke meiner Fingerspitzen vorgenommen nach genauer Vorbereitung derselben mit Berücksichtigung der Punkte a, b, c. Ich tat dieses deshalb, um zunächst zuzusehen, ob durch genaueste Befolgung und intensivste Applikation der genannten Mittel eine Keimfreiheit zu erzielen wäre, ferner hatte ich aber auch die Absicht, die unvermeid-

lichen Fehler, die jedes Experiment begleiten, kennen zu lernen, um dieselben späterhin mit fortschreitender Übung und immer intensiverem geistigen Eindringen in den ganzen Vorgang vermeiden zu können.

Ich stellte meine Versuche morgens um 9 Uhr an, nachdem die Hand ca. 20 Stunden mit keinem Antisepticum in Berührung gekommen war, die Nägel waren nur soweit beschnitten, daß das Nagelbett noch völlig bedeckt war. Ich vermied jegliches Bohren und Kratzen mit scharfen Instrumenten unter dem Nagel, um jede Läsion der subungualen Weichteile zu vermeiden, da ja bekanntlich Risse und Schrunden die Hauptansiedelungspunkte von Bacterien darstellen. Ich begnügte mich mit stumpfen Reinigern den sichtbaren Schmutz unter dem Nagel auszukehren. Bei größeren sichtbaren Verletzungen der Finger unterblieb der Versuch, freilich muß zugegeben werden, daß die Hand des beschäftigten Chirurgen ja zu jeder Zeit Risse und Sprünge zeigt, die sich ihrer Kleinheit wegen aber der Wahrnehmung entziehen, wir brauchen aber nur einmal mit der Lupe unsere Fingerspitzen zu betrachten, um die Richtigkeit der Behauptung zu bestätigen. —

Es erfolgte darauf die mechanische Reinigung der Hand mit Wasser, Kali-Schmierseife und Bürste.

Es ist von Wichtigkeit [1]) und ich schließe mich in dieser Beziehung Schäffer an, wenn er die Forderung stellt, das Waschwasser so heiß wie irgend angängig zu nehmen.

Die individuelle Empfindlichkeitsgrenze einzelner Personen hohen Temperaturen gegenüber ist verschieden, doch durchschnittlich werden die meisten Hände eine Temperatur von 50—52° C. ertragen. Ich selbst kann Wasser von 54° C. benutzen. Je heißer die Flüssigkeit ist, desto intensiver geht der Quellungs- und Abstoßungsprozeß der Deckepithelien vor sich. Man kann schon mit bloßem Auge wahrnehmen, wie die Haut in dem heißen Wasser rot wird und turgesziert; durch Anregung der Schweißsekretion verstärkt sich der zentrifugale Gewebsstrom, der die die Drüsenmündungen verstopfenden Hautschlacken und Bacterien fortspült. Es fragt sich nun, sollen wir fließendes oder ruhendes Wasser brauchen? Da wir die Einwirkung des heißen Wassers ja stets mit Seife kombinieren, erscheint das ausschließliche Waschen in fließendem Wasser nicht recht zweckmäßig. Wir bürsten die Hand entweder außerhalb des Wasserstrahles, oder aber falls dieselbe unter diesem gescheuert wird, schwin-

1) Experimentelle und kritische Beiträge zur Händedesinfectionsfrage. Berlin 1902.

det die Seife so schnell, daß die erwünschte fettlösende Einwirkung derselben gar nicht genügend zur Geltung kommen kann. Ich habe, um diesen Fehler zu vermeiden und beiden Indikationen genügend Rechnung zu tragen, die Benutzung von fließendem und ruhendem Wasser miteinander kombiniert.

Ich fülle zunächst das Becken mit Wasser von 54° C., in dieses tue ich 1—2 Handvoll Kali-Schmierseife. In dieser Seifenlauge, die durch gelegentliches Hinzufügen heißen Wassers auf der ursprünglichen Temperaturhöhe gehalten wird, bürste ich die Hände intensiv 5 Minuten lang; das Bürsten soll im Wasser selbst geschehen, um möglichst tiefe Epidermisschichten dem Eindringen der heißen Seifenlösung zu öffnen. Natürlich läßt sich dabei nicht vermeiden, daß schon einmal abgebürstete keimhaltige Schichten aufs neue auf die Haut verrieben werden, doch tut das nicht viel, da es hier ja zuerst darauf ankommt, die gequollenen und gelösten Hautschlacken zu entfernen; oberflächliche, gewissermaßen künstliche Infektionen lassen sich im weiteren Verlauf der Sterilisation leicht beseitigen. Nachdem der Abstoßungsprozeß schon recht intensiv eingeleitet ist, folgt die möglichst intensive Applikation der Schmierseife, die tief in alle Falten und Drüseneinmündungen, sowie zwischen die locker gewordenen Epidermisschichten eindringen soll. —

Daß dieses nicht geschehen kann, wenn ich die Hand unter dem Strahl wasche, liegt auf der Hand. Ich folge deshalb der Angabe Hägelers und verreibe die Seife so lange auf der Haut der Hände, bis dieselbe verschwindet, d. h. bis die Haut mit Seife gesättigt ist und keine weitere mehr aufnimmt. Nunmehr erfolgt das Bürsten derselben mit 3—4 mal erneuerter Bürste unter der Douche. Es dauert geraume Zeit, bis die verriebene Seife herausgebürstet ist; darauf wird dann noch mehrfach mit Seife, die aber jetzt einfach auf die Bürste genommen wird, gescheuert. Dieser Akt währt ca. 6 Minuten. Zum Schlusse wird die Hand unter den sehr kräftigen Strahl der Brausedouche hin und her bewegt, um so noch mechanisch alle der Haut anhaftenden Schuppen, Schollen und Schlacken zu entfernen.

Trotz der mannigfachen Stimmen, die sich gegen die Bürsten erheben, bin ich doch bei derselben geblieben, weil alle die angeblichen Nachteile derselben durch die Handlichkeit und mechanische Leistungsfähigkeit derselben reichlich aufgewogen werden. Wenn man die Vorsicht anwendet, jede Bürste nur einmal zu benutzen, dieselbe nach dem Gebrauch tüchtig zu spülen und sie dann auszukochen, so wird sich ein Schaden derselben wohl kaum konstatieren lassen.

Es fragt sich, sollen wir zuerst die Entfettung und dann die mechanische Reinigung vornehmen oder empfiehlt sich der umgekehrte Weg. Ich meine, diese beiden Dinge lassen sich gar nicht in dieser Weise scharf auseinander halten; wenn wir Seife anwenden und die Hände gegeneinander pressen und reiben, so findet unter dem Eindringen der fettlösenden Seifenlauge auch stets eine mehr oder weniger hochgradige Lösung und Losstoßung der oberflächlichen Hornstrata statt.

Freilich aber soll unser Hauptaugenmerk darauf gerichtet sein, nach gehöriger Quellung der Haut, die Seife möglichst tief in diese zu treiben und erst darnach die mechanische Abschuppung vorzunehmen. Demgemäß würden die Prozesse in folgender Weise aufeinander folgen:

1) Intensives Quellen in heißer Seifenlauge.
2) Intensive Einwirkung der Seife.
3) Mechanische Entfernung der gelösten Schlacken.

Zum Schluß wurden die Hände mit mehrfach zusammengelegter steriler Gaze tüchtig abgerieben, um so den mechanischen Abstoßungsprozeß nach Möglichkeit zu unterstützen, dann erfolgt der Abdruck in Agar.

Ich möchte an dieser Stelle auf einige Fehlerquellen aufmerksam machen, die uns bei der Deutung der ausgekeimten Colonien in den Schalen leicht zu falschen Schlüssen verführen können.

Mir passierte es anfangs häufig, daß 2 Tage nach der Impfung die Oberfläche der Schale mit einem feinen continuierlichen Pilzrasen bezogen war. Ich konnte mir gar nicht vorstellen, daß ein derartiges schnelles Wachstum von den durch die Fingerabdrücke erzeugten Colonien her vor sich gegangen war. Tatsächlich war das auch nicht der Fall; ich hatte die Impfung so vorgenommen, daß der Deckel der Schale abgehoben wurde, darauf drückte ich ab, der Deckel wurde reponiert und die Schale wanderte in den Thermostat. Ich konnte mich nun aber überzeugen, daß an dem Deckel eine große Zahl von Tropfen hing, die vom Kondenswasser stammte. Es kann nun passieren, daß ein oder mehrere Tropfen auf die Agarfläche fallen; treffen sie eine Colonie, so können sie durch ihre rollende Bewegung eine Verteilung der Keime über die ganze Agarfläche bewerkstelligen. So kann eine geringe Anzahl von Colonien, ja selbst eine einzige auf dem Wege dieses Mechanismus eine weit intensivere Infektion vortäuschen. Schäffer[1]) macht in seiner Arbeit auf diese Tatsache aufmerksam und betont, daß bisher keiner der Autoren, die sich mit der Frage der Handdesinfektion beschäftigt haben, auf diesen Punkt,

der tatsächlich von großer Bedeutung ist, seine Aufmerksamkeit gelenkt hat; auch ich habe in der Literatur nichts darüber gefunden. Ich ging nun so vor, daß ich die Innenfläche des Deckels mit Fließpapier auslegte, welches die Tropfen ansaugen sollte; die Schalen stellte ich umgekehrt, mit der Agarfläche nach unten, hin. Bei der Impfung wurde nicht der Deckel, sondern die Schale, stets mit der Agarfläche nach unten, in die Höhe gehoben; ich brachte nun meine Hand von unten her gegen die Schale und drückte die Fingerspitzen ab.

Dieses Vorgehen hat 2 Vorteile, einmal wird die Infektion durch Luftkeime nach Möglichkeit vermieden und zweitens fällt die Multiplikation der Colonien durch rollende Tropfen fort. Doch auch bei dieser Art der Versuchseinrichtung fand ich, daß bei ganz sterilen Platten ein dichter Schimmelpilzrasen die Agarfläche deckte.

Ich konnte diesen Vorgang mehrere Male beobachten. Ich benutzte stets Kontrollplatten, um einen Indikator für die sonst unbekannte Größe der Luftinfektion zu besitzen. Während der Zeit der Impfung der beiden Agarplatten blieb die Luftplatte, mit der Impffläche nach oben, geöffnet stehen, sodaß die Chancen für die Infektion mit Luftkeimen hier doppelt so günstig lagen wie bei den Handplatten. Kein Mal habe ich auf einer derselben Schimmelbildung bemerkt. Nach längerer Beobachtung gelang es mir, den Grund für das Auftreten des Pilzrasens auf der Agarfläche der Handplatten zu entdecken. Bei einer der Platten, die am zweiten Tage nach der Impfung noch steril war, konnte ich bemerken, daß von der Peripherie her, dort wo der Schalenrand sich gegen das Fließpapier stemmte, im ganzen Umkreis der Schalenrundung ein zarter Schleier gegen das Centrum der Platte vorzudringen begann. Bei genauerem Zusehen fiel mir bald auf, daß zwischen der Wand der Schale und der des Deckels ein ca. 1—1.5 cm breiter Zwischenraum bestand. In diesem lag das feuchte Fließpapier frei zu Tage. Fielen Pilze auf das Papier, so konnten diese durch Diffusionsströme in demselben nach innen vordringen, in den Innenraum der Schale gelangen und die Platte infizieren. Ich behob diesen Mißstand in der Weise, daß ich in den erwähnten Zwischenraum etwas Sublimatlösung goß. So hatte ich einen Flüssigkeitsverschluß, der durch seine antibacteriellen Eigenschaften etwa hineingelangende Keime abtötete.

Die erste Serie von Versuchen umfaßt solche, wo die Hand in der vorhin beschriebenen Weise behandelt wurde. In den 5 ersten Experimenten waren die Schalen auf den Boden gestellt. In der Mehrzahl der Fälle war es unmöglich, die Colonien zu zählen, weil die Agaroberfläche von einer

zahllosen Colonienmenge bedeckt war, die gelegentlich einen dichten, homogenen Rasen darstellte.

I. Nach 2 mal 24 Stunden war die ganze Platte, nicht nur die Fingerabdrücke mit unzähligen Colonien bedeckt.

II. Nach 2 mal 24 Stunden waren die Fingerabdrücke und ihre Umgebung mit zahllosen Colonien bedeckt.

III. Nach 2 mal 24 Stunden waren die Fingerabdrücke mit großen, ineinandergeflossenen Colonien bedeckt. Die Fingerabdrücke des rechten 2, 3, 5 Fingers steril.

IV. Die ganze Fläche beider Platten mit einem homogenen Rasen bedeckt.

V. Dasselbe wie vorher.

Wir sehen, daß in diesen 5 Versuchen, die, wenn wir jeden Finger zählen, sich aus 50 Einzelversuchen zusammensetzen, nur im Versuch III die Infektion auf dem ursprünglich durch den Abdruck der Finger inficierten Terrain geblieben ist, während in den übrigen 4 Versuchen sicher ein Verschleppen der Colonien durch rollende Tropfen angenommen werden muß, weil es sonst unverständlich bleibt, warum in so kurzer Zeit ein Wachstum der Keime über die ganze Platte stattgehabt haben sollte. Wir könnten zur Erklärung höchstens auf die Luftinfektion recurrieren, doch muß auch dieser Deutungsversuch abgelehnt werden, weil in jedem der 5 Versuche die der Luft exponiert gewesene Platte steril geblieben war.

In den nun folgenden Versuchen standen die Platten teils auf dem Deckel, teils auf dem Boden.

I. Rechts auf dem Deckel: 2 mal 24 Stunden Daumen 15 Colonien, III. Finger 5 Col., die übrigen Finger steril.
Links auf dem Boden: Homogener Überzug.

II. Links auf dem Deckel: Daumen 40 Colonien, II. Finger 3 Col., III. Finger 14 Col., IV. Finger 2 Col., V. Finger steril.
Rechts auf dem Boden: Über die ganze Platte verstreut unzählige Colonien.

III. Links auf dem Deckel: An den 4 Fingern zahllose Col., V. Finger steril.
Rechts auf dem Boden: Homogener Rasen.

IV. Links auf dem Deckel: } Sämtliche Fingerabdrücke besät mit
Rechts auf dem Deckel: } zahllosen Colonien.

V. Links auf dem Deckel: Zahllose Colon. an sämtlichen Abdrücken.
Rechts auf dem Deckel: Daumen 25 Col., II. Finger 18 Col., die übrigen Finger steril.

Diese 5 Versuche ergeben deutlich, daß entschieden ein Einfluß zu konstatieren ist, je nachdem, ob die Platten auf dem Deckel oder dem Boden standen. Bei keiner der Platten, die nach ersterem Modus beobachtet wurden, ließ sich ein Wachstum konstatieren, welches außerhalb des inficierten Bezirkes erfolgt war. Die Luftplatten waren stets steril geblieben.

Alle 10 Versuche lehren uns, daß durch die Entfettung, soweit sie durch Seife erzielt werden kann und durch mechanische Reinigung der gequollenen Haut mit der Bürste nicht einmal Keimarmut, ge-

schweige denn eine complette Sterilität derselben erreicht worden ist. In der großen Mehrzahl der Fälle waren die auf den Platten angegangenen Keime des Staphylococcus pyog. albus, dessen Pathogenität ja gegenüber seinen stärker gefärbten Verwandten geringgradiger veranschlagt wird — freilich wissen wir nicht, ob dieses mit Recht geschieht oder ob diese Annahme eine willkürliche und dadurch erzeugte ist, daß wir, obgleich unsere Fingerspitzen mit unzähligen Keimen bedeckt sind, dennoch mit diesen in den Körpergeweben arbeiten und im Vergleich dazu eitrige Infectionen selten sind, während wir im Gegenteil annehmen sollten, daß durch derartig inficierte Finger stets Eiterinfectionen verursacht werden sollten.

In mehr als 100 Proben Eiter, die Hägeler bacteriologisch untersuchte, fand er den Staphylococcus albus entweder rein oder mit aureus gemischt in einem großen Prozentsatz der Fälle. In meiner Abteilung wird jeder Eiter bacteriologisch bestimmt; ich konnte dabei konstatieren, daß zwischen dem Staphylococcus albus und aureus sich eine große Zahl von Übergängen findet, die sämtliche Farbennuancen zwischen weiß und goldgelb repräsentieren.

Die verschiedensten Momente können die Farbstoffproduktion der Pilze beeinflussen resp. hemmen. Sabunsky[1]) zeigte, daß bei Anaerobiose die Farbstoffbildung aufhört. Hägeler konnte bei Sauerstoffzufuhr denselben Effekt erreichen, wenn er absichtlich oder zufällig Antiseptica auf die Nährböden brachte; auch umgekehrt konnte Hägeler durch Verreiben weißer Staphylococcen in seinen Oberarm Furunkel und Impetigoblasen erzeugen, aus denen Keime aller Farbenschattierungen bis zu den intensiv goldgelben Coccen gezogen werden konnten.

Ähnliche Beobachtungen sind nun auch von anderen Forschern gemacht worden, sie lehren, daß die Staphylococcen aller Farbennuancen eine große Gruppe darstellen und daß die Farbstoffproduktion sowohl qualitativ als auch quantitativ nur die Reaction der Keime auf gewisse Lebensbedingungen, unter denen sie sich jeweilig befinden darstellt. Die Farbstoffbildung kann somit als ein Produkt der Züchtung hingestellt werden. Mit dieser Betrachtung wird auch der Vorwurf der Harmlosigkeit, die man den weißen Coccen gemacht hat, hinfällig, da durch Änderung der Lebensbedingungen eine Steigerung der Pathogenität aufzutreten vermag. —

Die Staphylococcen sowie die meisten Eitermicroben sind ja ubiquitäre Keime, die sich in der Luft, besonders in derjenigen, in der

1) Anaerobiose bei Eiterungen. Zentralbl. f. Bact. 1894.

wir Chirurgen uns am meisten aufhalten, in reicher Anzahl finden. Nach Hägelers und Ullmanns[1]) Untersuchungen machen sie 10 Proz. aller Luftkeime überhaupt aus und bilden 1 Proz. der Keime der Abwässer.

Es ist eine interessante Tatsache, daß trotz des Überwingens der Staphylococcen in der Luft diese sich doch in erster Linie auf der Oberhaut ansiedeln, sodaß diese als Fundstätte par excellence derselben zu betrachten ist, während diese Keime auf den Schleimhäuten weit seltener angetroffen werden.

Für die Aetiologie pathologischer Prozesse ist die Beobachtung von großer Wichtigkeit, daß in bestimmten Körpergeweben ganz bestimmte Pilzspecies gefunden werden, wo sie mit den Zellen derselben in Symbiose leben, bis unter gewissen Bedingungen, die noch zum kleinsten Teil bekannt sind, die Verhältnisse sich ändern und aus den bis hierzu harmlosen Schmarotzern Feinde werden, die in den occupierten Nährboden eindringen und in diesem ganz bestimmte pathologische Bildungen erregen. Freilich absolut ist dieser Satz nicht zu nehmen; Reinkulturen kommen nicht vor, wohl aber darf man sagen, daß für gewisse Gewebsbezirke eine bestimmte Mikrobenspecies charakteristisch ist und daß die durch letztere erzeugten pathologischen Prozesse für jene Gewebsabschnitte eigentümlich und bezeichnend sind.

So sind, wie gesagt, die physiologischen Schmarotzer der Oberhaut die Staphylococcen; charakteristische Erkrankungen der letzten sind aber gerade Staphylomycosen, wie z. B. die Acnepustel, der Furunkel, Carbunkel etc. Von solchen localen Eiterdepots aus, vermögen aber auch auf dem Wege der Blut, oder Lymphbahn staphylomycotische Prozesse in anderen Gewebsabschnitten ihren Ausgangspunkt zu nehmen, so entstehen der metastatsische Drüsenabscess, die Osteomyelitis staphylomycotica und schließlich die Staphylomycosis universalis mit metastatischen Eiterungen oder ohne den sichtbaren Nachweis eitriger Depots.

Auf den Follikeln des lympathischen Schlundringes vegetieren in erster Linie Streptococcen und Pneumococcen; die Angina follicularis, die Otitis media usw. sind typische Erkrankungen, die von jenen Keimen erzeugt werden. Im Darm lassen sich constant die Colibacillen nachweisen, die zu einer Reihe von Erkrankungen, in erster Linie zur Endoappendicitis in einem ätiologischen Verhältnis stehen.

Für die Aetiologie krankhafter Vorgänge ist diese Tatsache von großer Bedeutung; auch für das Entstehen postoperativer Eiterungen

1) Fundorte der Staphylococcen. Zeitschr. f. Hygiene und Infect.-Krnkh. B. IV.

darf sie unser ganzes Interesse in Anspruch nehmen. Da sich unsere Körpergewebe ja infolge dieses „physiologischen Microbismus im Zustande einer constanten latenten Infection befinden, so bedürfen wir für eine große Reihe pathologischer Prozesse, zu denen in erster Linie die große Gruppe der Eiterkrankheiten gehört, gar nicht zur Erklärung derselben der Annahme des Eindringens der Microben von außen her in die Gewebe. Wir brauchen nur die Bedingungen kennen zu lernen, unter welchen die physiologisch stets vorkommenden Keime aus ihrer Gleichgewichtslage, in der sie sich den Gewebszellen gegenüber befinden, heraustreten und mit letzteren um die Existenz zu concurrieren beginnen. —

Wir sehen so, wie die krankhaften Prozesse das Produkt einer Aktion seitens der aggressiv gewordenen Pflanzenzellen und einer Reaction der tierischen Zellen diesem Angriff gegenüber sind. —

Warum gerade gewisse Pilzspecies bestimmte Gewebe, wie z B die Staphylococcen die Haut bevorzugen, ist schwer zu erklären. Diese electiven Eigenschaften der Mikroben werden wohl damit zusammen hängen, daß sie gerade auf den erwählten Geweben die besten Bedingungen für ihr Fortkommen finden und durch fortdauernde Züchtung an jenen Stellen zu physiologischen Gewebsschmarotzern werden. —

In den nun folgenden Versuchen wurden die Hände in der beschriebenen Weise mit grüner Seife, Bürste und heißem Wasser gewaschen und darauf mit trockner steriler, rauher Gaze tüchtig abgerieben. Ehe die Sublimatapplikation erfolgte, wurden die Hände entfettet; ich benutzte dazu Aether sulfuricus; weil es mir darauf ankam, die reine Sublimatwirkung zu beobachten, mußte der Alkohol vermieden werden, der ja eine ganz specifische Wirkung auf die Haut ausübt, der die chemischen Einflüsse des Desinficiens nicht mehr erkennen läßt. Man hat dem Äther den Vorwurf gemacht, daß er die Entfettung nicht genügend besorgt, weil durch zu schnelle Verdunstung die gelösten Fette wieder gerinnen und als dünnere oder dickere Schicht auf der Haut zurückbleiben; ich glaube, daß man durch Anwendung des Äther im Überschuß diesen Fehler korrigieren kann. Man entfettet gewissermaßen fraktioniert, so daß die sich niederschlagende Fettschicht stets aufs neue gelöst und fortgeschwemmt wird.

Ich lasse hier einige Resultate folgen; dieselben sind alle so gleichartig und so wenig in ihren Zahlen differierend, daß ich mich mit 8 begnüge:

	Rechte Platte:	Linke Platte:	Luftplatte:
	Finger I—15 Col.	Finger I—20 Col.	steril
I	„ II—25 „	„ II—25 „	
	„ III—30 „	„ III—30 „	
	„ IV—40 „		
	110 Col.	75 Col.	Summa: 185 Col.

	Rechte Platte:	Linke Platte:	Luftplatte:
II	Finger I— 5 Col. „ II— 6 „ „ III—30 „ 41 Col.	Finger I—15 Col. „ II—18 „ „ III—20 „ „ IV—25 „ „ V—25 „ 103 Col.	Col. 1 Summa: 144 Col.
III	Finger I—30 Col. „ II—38 „ „ III—40 „ „ IV—30 „ „ V—30 „ 168 Col.	Finger I—30 Col. „ II—40 „ 70 Col.	2 Col. Summa: 238 Col.
IV	Finger I— 1 Col. „ II— 9 „ „ III—11 „ 21 Col.	Finger I— 1 Col. „ II— 4 „ „ III— 5 „ „ IV— 3 „ „ V—15 „ 28 Col.	steril Summa: 49 Col.
V	Finger I—18 Col. „ II—16 „ „ III—14 „ 48 Col.	Finger I—15 Col. „ II—25 „ „ III—30 „ „ IV—20 „ 90 Col.	steril Summa: 138 Col.
VI	Finger I—21 Col. „ II— 1 „ „ III— 1 „ „ IV— 1 „ „ V— 1 „ 25 Col.	Finger I— 1 Col. „ II—13 „ „ III—15 „ „ IV—16 „ „ V—18 „ 63 Col.	steril Summa: 88 Col.
VII	Finger I—18 Col. „ II—20 „ „ III—49 „ 87 Col.	Finger I— 8 Col. „ II—15 „ „ III—23 „ 46 Col.	steril Summa: 133 Col.

	Rechte Platte:	Linke Platte:	Luftplatte:
	Finger I— 3 Col.	Finger I—19 Cel.	steril
VIII	„ II—10 „	„ II—21 „	
	„ III—23 „	„ III—25 „	
	„ IV—33 „	„ IV—27 „	
	69 Col.	92 Col.	Summa: 161 Col.

Wenn wir diese 8 Versuche übersehen, so müssen wir konstatieren, daß die Resultate entschieden besser sind, als wenn die Hand nur dem mechanischen Prozeß des Waschens unterworfen war. Wir konnten in jedem Fall die Colonien zählen, während wir beim bloßen Waschen häufig die Bemerkung lesen „unzählige Colonien". Die größte Zahl der Colonien wurde im Versuch III mit 238, die kleinste im Versuch IV mit 49 berechnet. Im Mittel ergibt sich ein Durchschnitt von 141.7 Colonien; auf die einzelnen Finger verteilt participiert jeder derselben mit einer durchschnittlichen Colonienmenge von 14,17.

Wir müssen demnach dem Sublimat einen bestimmten abtötenden Einfluß auf die Mikroben zusprechen. Derselbe erstreckt sich aber leider nur auf die ganz oberflächlich gelegenen Keime. Durch das mechanische Scheuern mit der Bürste werden die obersten Hautschlacken fortgenommen, sodaß eine große Zahl von Keimen, die zwischen diesen verteilt lagen, frei werden auf diese kann das Sublimat direkt tötend oder wachstumhemmend einwirken, während die tiefer in den Hautfalten, den Drüsentrichtern und mehr zentral gelegenen Epidermisschichten steckenden Keime vom Sublimat unbeeinflußt bleiben. Dasselbe dringt nicht tiefer als bis in die oberste Zelllage und läßt die Keime in den drüsenausführungsgängen unberührt. Hägeler[1]) hat an ausgeschnittenen Hautstückchen das Eindringen des Sublimats studiert; ich habe seine Versuche wiederholt, nur daß ich in etwas anderer Weise vorging, um den natürlichen Verhältnissen mehr Rechnung zu tragen. Ich experimentierte an der intackten Haut: Nach gehöriger mechanischer Reinigung derselben wurde gehörig mit Alkohol gewaschen, hierauf kam auf die betreffende Stelle ein Sublimatumschlag, der 12 Stunden liegen blieb. Mit dem Rasiermesser wurden darauf feine Schnitte angefertigt, in 5 Proz. Ammoniumsulfidlösung wurde das Quecksilber gefällt; die Schnitte wurden dann untersucht. Es ließ sich konstatieren, daß die Schwärzung nicht tiefer als bis zur II. Zelllage vordrang. Das Quecksilber bildet mit dem Eiweiß der Zellen eine feste Verbindung, aus der sich ersteres nicht mehr löst; erst mit dem Abschuppungsprozeß der Haut werden die quecksilberhaltigen Bestandteile der Epidermis eliminiert. Es bildet sich so nach der Einwirkung des Sublimats eine

feste Decke, die einen Schorf darstellt; dieser setzt dem weiteren Eindringen der desinficierenden Lösung einen gewissen Widerstand entgegen. Die auf diesem Aktionsgebiet gelegenen Keime können abgetötet, resp. in ihrem Wachstum so stark gehemmt werden, daß sie als Infektionserreger nicht weiter in Frage kommen, während die übrigen Keime unbeeinflußt in ihren infektiösen Eigenschaften verharren.

Hägeler legt großes Gewicht auf die Vorbereitung mit Alkohol; nach seiner Darstellung bahnt sich die wässerige Sublimatlösung weit schneller den Weg in die Zelle und wird von dieser sehr viel fester gehalten, als ohne diese Vorbehandlung. Bei meinen Versuchen konnte ich keinen Unterschied konstatieren, je nachdem ob ich zur Entfettung Äther oder Alkohol benutzte, in beiden Fällen drang das Sublimat gleich tief in die Haut ein; die Drüsenausführungsgänge blieben frei, wahrscheinlich weil der zentrifugale Secretionsstrom durch seinen großen Fettgehalt, das Eindringen der wässerigen Lösung verhindert. Die Intensität, mit der das Zelleiweiß die Quecksilberlösung festhält, scheint mir irrelevant zu sein, denn die mikrobicide Wirksamkeit der desinficierenden Lösung ist doch nur auf jenen Zeitraum beschränkt, der sich vor dem Eingehen der chemischen Bindung in der Zelle, befindet. Das intracellulär gebundene Quecksilber kommt für desinfektorische Zwecke nicht mehr in Betracht. Von den verschiedenen Autoren, die auf diesem Gebiete gearbeitet haben, ist die Wirksamkeit des Sublimats als Hautdesinficienz bald sehr absprechend, bald wieder zu optimistisch beurteilt worden; ich glaube, wenn wir uns autoptisch ein richtiges Bild über den Einfluß desselben auf die Oberhaut verschaffen und dazu sein mikrochemisches Verhalten in Betracht ziehen, werden wir ein zutreffendes Urteil über seine Leistungsfähigkeit gewinnen. Dieselbe besteht im wesentlichen im Vernichten der erreichbaren Keime, die sich nach der mechanischen Reinigung auf der Haut der chemischen Aggressivität des Mittels stellen. Gemäß dieser Aufgabe, die wir dem Sublimat zuweisen müssen, wird sich demnach auch seine Stellung im Gange der Händedesinfection richten. In der Regel bildet die Waschung der Haut mit Sublimat den Schlußstein der ganzen Desinfectionsprocedur. Ich halte dies nicht für richtig. Wir haben erkannt, daß das Sublimat nicht tiefer als bis zur II. Zellschicht der Oberhaut eindringt; die Wirkung des Mittels kann dementsprechend nur eine absolut oberflächliche sein. Wenn Hägeler aus seinen Versuchen gefunden hat, daß die mit Alkohol vorbereitete Haut das Sublimat besonders gierig aufnimmt und besonders feste Verbindungen mit demselben eingeht, aus denen es chemisch nicht mehr frei gemacht werden kann

so rüttelt diese Tatsache doch nicht an der durch anatomische Untersuchungen gefundenen Erkenntnis, daß auch hierbei ein tieferes Eindringen der Sublimatlösung nicht statthat. Die lockerere oder festere Bindung des Sublimates ist aber gleichgültig, da das chemisch gebundene Quecksilber für jede weitere microbicide Tätigkeit nicht mehr in Frage kommt. Mir scheinen deshalb keinerlei Gründe dafür zu sprechen, den Alkohol vor dem Sublimat einwirken zu lassen. Wir könnten höchstens und das allerdings mit Recht fordern, daß vor dem Sublimat eine ausgiebige Lösung der fetthaltigen Hautsecrete stattgefunden haben soll. Ich möchte aber für die Erreichung dieses Zweckes nicht den Alkohol, dessen Hauptwirksamkeit nach einer ganz anderen Richtung zu suchen ist, sondern den Schwefeläther verwenden. Wie ich schon oben sagte, kommt die Gefahr des zu schnellen Verdunstens nicht in Betracht, wenn derselbe im Überschuß genommen wird. Sofort nach dem Waschakt wird die gut getrocknete Hand mit Äther entfettet und nunmehr 3—5 Minuten in Sublimat gebürstet. Die zum Schluß folgende Alkoholbehandlung hat auf das chemische Verhalten der mit Quecksilberverbindungen erfüllten Haut keinen weiteren Einfluß. Ich halte es für sehr richtig, die Sublimatwirkung gerade an dieser Stelle eintreten zu lassen; die alkoholisierte Haut schrumpft stark, sodaß die Keime, die vor dem Alkohol viel freier zu Tage lagen, infolge der durch den letzteren bewirkten Oberflächenveränderung der Haut in die Tiefe der Spalten und Lücken gezogen werden, sodaß sie sich der Sublimateinwirkung schwerer zugänglich erweisen; andererseits aber, und dieser Grund ist noch wichtiger, geht die Schrumpfung der Haut durch Wasseraufnahme aus der Sublimatlösung verloren, sodaß, wie experimentell nachgewiesen werden kann, die Keimausbeute der mit Sublimat behandelten alkoholisierten Haut größer ist, als ohne Sublimatapplikation. Wenn die Sublimatlösung alle die Keime, die durch Wasseraufnahme der Haut wieder abgabefähig, somit infectionstüchtig geworden sind, abtöten würde, so müßte das Sublimat natürlich nach dem Alkohol einwirken; das geschieht aber, wie der Versuch lehrt, nicht; die Entfettung kann auch gar nicht soweit getrieben werden, daß sämtliche Keime, ihres Fettpanzers entkleidet, frei daliegen, es bleibt stets genügend fettige Substanz zurück, um den Keimen Schutz vor dem Antisepticum zu gewähren.

Gottstein hat in seinen Versuchen gezeigt, daß nach Behandlung der alkoholisierten Hand mit Sublimat die Bacterienmenge wieder zunimmt. Bei den nur mit Alkohol behandelten Händen fand sich in 16.5 Proz. der Fälle Infektion, nach völliger Desinfektion waren

52 Proz. infiziert; hierbei stellte sich Solveol günstiger als Sublimat. Die Resultate dieser Versuche widersprechen der Annahme Hägelers, daß gerade dem Sublimat durch die vorhergehende Alkoholbehandlung der Weg in die Tiefe der Haut geebnet wird, weil er den so vorbereiteten Zellen eine besondere Affinität gegenüber der wässerigen Sublimatlösung vindizierte.

Vielleicht rühren diese Differenzen daher, weil Hägeler seine eben erwähnten Anschauungen durch Reagensglasversuche gewann; er benutzte exstirpierte Hautstückchen, Eiter, Serum u. dergl. mehr — jedenfalls Substanzen, die ihren physiologischen Zusammenhang mit dem Mutterboden eingebüßt hatten. Hierbei können natürlich große Verschiedenheiten im Ausfall der Versuche vorkommen. Diesem Einwand sucht auch Hägeler selbst durch die Bemerkung zu begegnen, daß die vom Körper losgelösten Zellen tagelang lebend erhalten werden können; das ist freilich wahr, aber das Leben, welches die Zellen nunmehr führen, ist doch ein wesentlich anderes, weil sie jetzt nur noch als Einzelindividuen in Frage kommen, die vielfachen Beziehungen zur Umgebung und nachbarlichen Gebilden aber aufgehört haben. Als solche Beziehungen möchte ich den Gewebsdruck, die Neben-, Über- und Untereinanderlagerung der Zellgruppen, die Flüssigkeits- und Sekretionsströme und dergleichen bezeichnen.

In den folgenden Versuchen wurden die Hände in der beschriebenen Weise mit Wasser und Seife vorbereitet; darauf folgte eine Waschung in 70proz. Alkohol ohne Bürste. Nach sorgfältiger Trocknung erfolgte der Abdruck auf der Agarplatte. Ich nehme absichtlich davon Abstand, den Alkohol in sterilem Wasser abzuspülen, um die Wirkung desselben dadurch nicht zu beeinträchtigen.

	Rechte Platte: Colonien	Linke Platte: Colonien	Luftplatte: Colonien
1.	0	0	0
2.	0	0	0
3.	0	0	0
4.	I. Finger 20	0	0
5.	0	III. Finger 20	2
6.	IV. Finger 2	0	0
7.	0	V. Finger 1	0
8.	24	IV. Finger 30	0
9.	0	0	2
10.	0	0	3
11.	0	0	0
12.	0	0	0
13.	0	0	1
14.	0	0	0
15.	0	0	0

Wir haben in 15 Versuchen, die sich aus 150 Einzelversuchen zusammensetzen, wenn wir jeden Finger einzeln betrachten, 81 Colonien zur Entwicklung gebracht. In 10 Versuchen waren die Fingerplatten steril, in den übrigen war die Zahl der Colonien so klein, daß sie wohl kaum in Betracht kommt; nur im Versuch 8 ließ sich eine reichere Keimernte verzeichnen (54 Col.); meine Hände waren um jene Zeit durch intensive Benutzung rauh und rissig geworden. Hinzufügen möchte ich, daß ich an diesem Tage eine Kranke mit Appendicitis im Intervall operierte; die Wundheilung erfolgte per primam. In den übrigen Versuchen war die Zahl der Colonien weit geringer, betrug doch allein im Versuch 8 die Summe derselben weit mehr als die Hälfte der Gesamtanzahl der Colonien überhaupt.

Die Luftplatten waren in 11 Versuchen steril, auf 4 Platten waren zusammen 8 Keime angegangen.

Die Bedeutung des Alkohols in der Händedesinfektionspraxis ist viel diskutiert worden, ohne daß man zu einer abschließenden Beurteilung resp. Verurteilung desselben gekommen ist. Seit der Zeit, da Fürbringer den Alkohol zuerst in die Praxis einführte, wird von den meisten Autoren, die sich in der Folgezeit mit der Frage beschäftigt haben, diesem eine Bedeutung für die Sterilisation der Haut zuerkannt — nur über die Art seiner Wirkungsweise herrscht zur Zeit noch keine Einigkeit. Hat der Alkohol nur die Bedeutung eines vorbereitenden Mittels, der den bactericiden Agentien den Weg bahnt, oder besitzt er selbst keimtötende Eigenschaften? Schafft er vielleicht nur mechanisch die Hautschlacken und mit diesen die Mikroben fort oder täuscht er am Ende nur eine Keimfreiheit der Haut vor, indem er die Oberfläche derselben physikalisch verändert? Jede dieser Anschauungen hat ihre Parteigänger. Merkwürdigerweise hat man erst mit der Erkenntnis der Bedeutung des Alkoholes für die Händedesinfektion die experimentelle Prüfung seiner bacterientötenden Eigenschaften begonnen. Ahlfeldt hat wohl am energischesten die Wirkung des Alkohols in seiner bactericiden Eigenschaft gesucht, ihm schloß sich Fürbringer, wenn auch in milderer Form an. Maßgebend für die Frage konnten natürlich nur die Resultate der Experimente sein, die bald in großer Menge von den Autoren angestellt wurden. Seit den Untersuchungen Kocks über die Desinfektionskraft des Alkoholes (während 4 Minuten wurden Milzbrandspuren weder im verdünnten noch im absoluten Alkohol abgetötet) ruhte die Frage für längere Zeit.

Erst Ahlfeldt nahm die Versuche wieder auf und glaubt, gestützt auf eine über 1000 Einzelversuche zählende praktische Experi-

1) Über Desinfection. Mitt. aus dem kaiserl. Gesundheitsamt B. I. 1881.

mentalreihe, dem Alkohol eine ganz bedeutende bacterientötende Wirkung zuschreiben zu müssen. In dieser Überzeugung wurde er durch Reagensglasversuche bestärkt, in denen er ebenso wie Vahle (l. c.), Fürbringer (l. c.) und Freyhahn[1]) positive Resultate erzielte.

Epstein[2]) und Minervi[3]) brachten durch eine größere Reihe exacter Untersuchungen mehr Licht in die Frage. Epstein constatierte, daß dem conzentrierten Alkohol überhaupt keine bacterientötende Kraft innewohnt, während bei verminderter Concentration (am wirksamsten erwies sich 50 proz. Alkohol) nach Ablauf von 10 Minuten Pyocyaneus, Prodigiosus Staphylococcus etc. nicht mehr auskeimten oder sich wesentlich langsamer entwickelten. Ähnlich waren die Resultate Minervis. Fragt man sich, woher die Differenz in den Ergebnissen der beiden letztgenannten Forscher gegenüber Ahlfeldt herrührt, so muß wohl auf die Art des Experimentierens, sowie auf die verschiedene Resistenzfähigkeit der benutzten Bacterienstämme recurriert werden. Es ist vor allem die Verschiedenheit der Vehikel (Glasperlen, Seidenfäden etc.), sowie die Unmöglichkeit, die Keimbeschickung genau zu dosieren, die die Resultate variieren läßt. Ich habe gleichfalls eine Reihe von Versuchen in der Weise angestellt, daß ich Deckgläschen nach sorgfältiger Entfettung mit einer möglichst dünnen Schicht einer Aufschwemmung von Staphylococcus aureus bestrich, diese antrocknen ließ und die so beschickten Gläschen dann in 70 proz. Alkohol brachte. Je nach der Dicke der Schicht dauerte die Abtötungszeit 12, 15 und 25 Minuten, oder es gelang überhaupt nicht, die Mikroben zu vernichten, wobei freilich die Zeit des Aufenthalts im Alkohol die Dauer einer Stunde nicht überschritt. Um die Zerstörung der Keime gelingen zu lassen, muß dem Alkohol eine geeignete Operationsbasis gegeben werden, d. h. die Keime müssen vor jeder fettigen Umhüllung absolut frei sein und in so dünner Schicht auf das Gläschen ausgebreitet sein, daß der Alkohol bequem an jeden einzelnen Keim herantreten kann. Demnach muß dem Alkohol eine gewisse bacterientötende Kraft vindiciert werden, doch geht uns hieraus seine Stellung als Desinfectionsmittel für die Haut deutlich hervor: Hier ist seine Bedeutung gleich Null, denn wie soll er, der die in dünner Schicht auf Glasscheiben ausgestrichenen Mikroben nur mit großer Mühe und auch dann noch nicht immer zu vernichten vermag, gegen die in

1) Neue Untersuchungen über die Desinfection der Hände. Deutsche med. Wochenschrift 1897 Nr. 6.

2) Zur Frage der Alkoholdesinfection. Zeitschr. für Hygiene Bd. 24, 1897.

3) Über die bactericide Eigenschaft des Alkohols. Zeitschr. für Hygiene Bd. 29, 1898.

Tausenden von Schlupfwinkeln und fetthaltigen Medien steckenden Keime vorgehen, wo unsere stärksten bacterientötenden Mittel, wie z. B. das Sublimat, versagen. Für die Händedesinfectionspraxis ist die Bedeutung des Alkohols als Desinfectionsmittel absolut belanglos.

Peter und Reinecke suchten den Wert des Alkohols in seiner Fähigkeit, das Keimmaterial mechanisch zu entfernen; Schäffer schließt sich dem an, da nach ihm der Alkohol die Fähigkeit besitzt, die durch intensive Heißwasserwaschung gequollenen Epithelien zu lösen. Wurden die Hände nach Waschung in überheißem Wasser und nach sorgfältiger Spülung in fließendem warmen Wasser in Alkohol gebürstet und dieser in ein Standgefäß gegossen, so setzte sich bald ein weißer Bodensatz ab, der im Wesentlichen aus Epidermiszellen und Felltropfen bestand. Daß dieses Experiment als Beweis für die besondere Fähigkeit des Alkohols gelten soll, lockere Epidermisschichten und die zwischen diesen sitzenden Mikroben mechanisch zu entfernen, bezweifle ich. Ich kam zu demselben Resultat wie Schäffer, wenn ich meine in der besprochenen Weise präparierten Hände in warmem, sterilem Wasser bürstete. Es ist das ja auch kein Wunder, wenn man bedenkt, daß durch die Imbibition im heißen Wasser eine ausgedehnte Desquamation der oberflächlichen Zellschichten stattfindet.

Fübringer, Hägeler und andere vindizieren dem Alkohol nur den Wert eines präparatorischen Mittels, welches den antiseptischen Lösungen, besonders aber dem Sublimat den Weg in die Tiefe der Haut bahnt. Es soll nicht allein die durch den Alkohol bewirkte Entfettung der Haut sein, die die Sublimatlösung in die Tiefe saugt, Hägeler will auch gefunden haben, daß gerade die mit Alkohol imprägnierte Epithelzelle das Sublimat besonders willig aufnimmt und festhält.

Er brachte Hautstückchen teils 10 Minuten in 70% Alkohol, teils 5 Minuten in Alkohol und 5 Minuten in 1‰ Sublimatlösung. Nach tüchtiger Auswaschung in sterilem Wasser kamen sie in Gläser mit flüssigem Serum. Während von den Hautstückchen, die nur mit Alkohol oder nur mit Sublimat behandelt waren, Kulturen aufgingen, entwickelten sich an den mit Alkohol vorbehandelten und darauf mit Sublimat imprägnierten Hautstückchen keine Kulturen.

Ich habe die Versuche wiederholt, nur daß ich anstatt des Alkoholes, Schwefeläther zur Entfettung verwandte, darauf kamen die Hautstückchen, die bei Gelegenheit von Transplantationen mit dem Rasiermesser möglichst feingeschnitten waren, eine Breite von 1,5 cm und

eine Länge von 2 cm besaßen, für 10 Minuten in eine 1‰ Sublimatlösung; es wurde darauf das Quecksilber mit 5% Schwefelammonium gefüllt, der Schnitt ausgewässert und in Bouillon gebracht. Die Resultate waren meist negativ, gingen aber Kulturen an, so konnte ich mich überzeugen, daß die Schnitte dicker ausgefallen waren. Es gibt ja leider kein Mittel, Schnitte von mathematisch genau bestimmter Dicke anzufertigen, man ist da auf die Übung, auf die Güte des Messers, die Konsistenz der Haut und wohl auch auf den Zufall angewiesen.

Über die Menge der vorhandenen Keime sind wir freilich im dunkeln, aber die Übertragung der Hautstückchen auf starre Nährböden ist hier untunlich, weil wir so nicht die Gewißheit haben, daß sämtliche Keime Gelegenheit zur Entwicklung erhalten, während das flüssige Nährsubstrat die Hautstückchen durchdringt und so keine Keime unbeobachtet entrinnen läßt.

Die Wirkung des Äthylalkohols auf die Körperzellen macht sich durch Fällung des Zelleiweißes geltend; ob dieselbe durch Wasserentziehung geschieht oder ob sie eine chemische Umsetzung ist, ist gleich, der Effekt ist in jedem Falle eine bedeutende Veränderung der Hautoberfläche. Dieselbe wird hart und lederartig, die kleinen Fältchen werden zahlreicher, die Drüsentrichter vertiefen sich und beim Reiben der Hände gibt es ein eigentümliches Knirschen. Die wesentliche Wirkung ist also in einem kontrahierenden, die Elemente der Epidermisoberfläche enger zusammenschiebenden Vorgang zu suchen. In dieser schrumpfenden und härtenden Wirkung sind die glänzenden Resultate der Impfung der Hände nach Alkoholwaschung zu suchen. Nach gehöriger mechanischer Vorbereitung der Haut und Entfernung der oberflächlichen accidentellen Keime und Fortbürsten der Erhabenheiten und Ungleichmäßigkeiten der Epidermis liegt in dem eröffneten Spaltensystem und den abgeflachten Drüsentrichtern die physiologische Staphylococcenflora der Haut vor, die abzutöten wir außer stande sind. Lassen wir jetzt den Alkohol einwirken, so schieben wir gewissermaßen eine sterile Decke über die Keime, die diese zwar nicht absolut, aber doch immerhin recht beträchtlich am Auswandern hindert. Die Pilze sind durch das Zusammenschieben der Hautelemente für eine Zeitlang in der Haut selbst incarceriert.

Krönig (l. c,) erkannte diese Verhältnisse sehr wohl, als er in seiner Polemik gegen die Versuche Reineckes, die Resultate desselben als „Scheinresultate" bezeichnete. Krönig hat von seinem Standpunkt völlig Recht, die Wirkung des Alkohols auf die Haut als eine

Täuschung hinzustellen, da er ja in erster Linie die Frage: Kann die Hand keimfrei gemacht werden?, entscheiden wollte. Diese Frage ist, wie ich glaube, von sämtlichen Autoren endgültig verneint worden; ich glaube auch nicht, daß es je gelingen wird, Mittel und Wege ausfindig zu machen, die Haut in bacteriologischem Sinne zu sterilisieren. Der physiologische Microbismus ist ein so inniger, daß das Abtöten der Keime auch den Untergang der Gewebszellen zur Folge haben müßte. Es erhebt sich aber nun die andere Frage, die das Thema der vorstehenden Untersuchung bildet: Können die physiologischen Hautepiphyten für die Wunde unschädlich gemacht werden d. h. kann eine relative Sterilität der Hand herbeigeführt werden? Die von Krönig so benannte Scheinwirkung des Alkohols gewinnt, wenn wir die Frage so stellen eine andere Beleuchtung. Obgleich sich durch die Alkoholbehandlung der absolute Infectionscoefficient der Hand nicht verändert hat, ist dieselbe nunmehr in Bezug auf die Wunde steril d. h. sie gibt an diese keine Keime ab. So berechtigt für die Frage der absoluten Sterilität der Haut die Keimabnahme mit bohrenden, kratzenden oder sägenden Instrumenten ist, so wenig angebracht ist sie für die Untersuchung der relativen Sterilität. Die Abdruckmethode ahmt die Verhältnisse, wie sie während der Operation liegen, am besten nach, ja sie korrigiert sie noch über, weil die mit Nährsubstrat gefüllte Impfschale ein viel feineres Reagens darstellt, als der menschliche Körper, der eine Fülle von Einrichtungen besitzt, einer zustande gekommenen Infection ihre schädlichen Folgen zu nehmen, d. h. die Keime am Aufgehen zu hindern, während auf der Agarplatte sämtliche Keime, die auf diese gelangen, auch aufkommen.

Ich sehe gleich Reinecke und anderen Untersuchern im Alkohol den wichtigsten Faktor in der Händedesinfektionspraxis, der durch seine erwähnten Eigenschaften die Hand für die Wunde relativ ungefährlich macht.

Es fragt sich nun, wie lange halten die kontrahierenden Wirkungen des Alkohols vor? Die Versuche, die zur Lösung dieser Frage unternommen worden sind, lassen sich in praktische an der Hand selbst angestellte und in Experimente im Reagensglas teilen.

Hägeler experimentierte mit menschlichem Serum, frischem Eiter und kleinen Hautstückchen, die meist aus der Fingervola geschnitten worden waren. Er kam zu dem Schluß, daß der Alkohol nur schwer aus der Haut entfernt werden kann und daß die Alkoholveränderung derselben durch eine Waschung von 5 Minuten nicht kompensiert werden kann. Er konstatierte, daß eine Hand, die sich nach Alkohol-

behandlung steril erwiesen hatte, nach einer Waschung von 10 Minuten in körperwarmem Serum Keime abgab. Selbstverständlich darf hierbei die Haut nicht grob mechanisch behandelt werden, es ist ja natürlich, daß an der alkoholisierten Hand mit jeder Methode, die zur Keimentnahme mit scharfen Instrumenten zwischen die Epidermislager dringt, Keime hervorgezerrt werden müßten. Nach einer Waschung von 10—15 Minuten konnte Hägeler mit Hülfe der Fadenmethode nur wenig Keime (ca. 6—32) nachweisen. Ich muß aber gegen diese Methode denselben Einwand erheben, den auch Schaeffer schon gemacht hat. Die Methode kann leicht zu Trugschlüssen führen, weil im Faden durch Flüssigkeitsströmungen bei der Berührung mit dem Agar ein Weiterwachsen der Keime am Faden entlang stattfinden kann; durch einige wenige Keime, die in den Faden gelangen, kann auf diese Weise eine weit reichere Ausbeute an Colonien auf der Platte beobachtet werden.

Zur Lösung der Frage, wie lange die alkoholisierte Hand als relativ steril angesehen werden kann, ist das Aufweichen derselben in warmen Flüssigkeiten nicht geeignet; wir erfahren dadurch nur, wie schnell die geschrumpfte und entwässerte Haut durch Quellung wieder in den status quo ante gelangt, nicht aber, wie lange die relative Sterilität derselben währt. Als Entschuldigung darf nicht der Einwand erhoben werden, daß während einer Operation unsere Hände konstant in körperwarmen Flüssigkeiten weilen, wir suchen im Gegenteil dieselben nach Möglichkeit vor der Berührung mit den zerschnittenen Körpergeweben sowie vor Besudelung mit Blut, Serum und Eiter zu schützen. König hat schon vor Jahren darauf aufmerksam gemacht, daß man große Operationen wie Arthrotomien, Resectionen und so weiter machen kann, ohne die Gewebe überhaupt mit den Fingern zu berühren, ich[1]) selbst habe in einer Publikation auf die Notwendigkeit hingewiesen, die Hand so wenig wie möglich in Kontakt mit der Wunde zu bringen. Das Streben der modernen Chirurgie ist überhaupt dahin gerichtet, sich in erster Linie leicht sterilisierbarer Instrumente zu bedienen und nur in Fällen, wo es absolut nicht zu umgehen ist, sich der Finger zu bedienen. Haben wir unsere Hände stärker beschmutzt, so können wir dieselben ja sofort in sterilem Wasser abspülen, trocknen und aufs neue in Alkohol baden.

Ich habe daher, um mir Aufschluß zu verschaffen, wie lange die durch Alkoholbehandlung bewirkte Keimfreiheit der Hand anhält, die-

1) P. Klemm, Zur Asepsis des Nahtmateriales. Deutsche med. Wochenschrift 1898. Nr. 37.

selbe mit sterilen Tüchern umhüllt und in bestimmten Intervallen Abdrücke in Agar angestellt. Ich konnte konstatieren, daß nach 30 Min. fast sämtliche Platten steril waren; ich setze die Protokolle nicht her, weil sie genau so beschaffen sind, wie die schon mitgeteilten bezüglich der Alkoholbehandlung der Hand. Die längste Zeit war 45 Min. In 10 Versuchen waren die Platten steril, in den übrigen waren einige wenige Colonien angegangen. Ich glaube, daß schon viel gewonnen ist, wenn wir den sicheren Nachweis haben, daß 45 Min. nach Einwirkung des Alkohols die Hautoberfläche noch relativ steril ist. Freilich kann eingewendet werden, daß die ruhende Hand in Bezug auf die Abgabe von Keimen günstiger situiert ist, als die arbeitende Hand, die durch die Manipulation mit Instrumenten, Fäden usw. beständigen Druck- und Zerrungseinwirkungen auf ihre Epidermisdecke ausgesetzt ist. Hierdurch könnten möglicherweise Keime nach außen gepreßt werden; ich habe versucht diesen Vorgang nachzuahmen, indem ich die alkoholbehandelten Hände kräftig gegeneinander gepreßt und gedrückt habe, ohne deshalb einen reicheren Keimbefund auf meinen Platten verzeichnen zu können. Es ist ja nun aber auch gar nicht nötig, daß wir 45 Min. en suite operieren, ohne die Hände neu zu präparieren; ich halte es für sehr wichtig, in kürzeren Intervallen, besonders dann, wenn die Hand mehr als wünschenswert mit der Wunde oder flüssigen Produkten in Berührung gekommen ist, dieselbe kurz zu bürsten und in Alkohol zu baden. Ich habe in einer Reihe von 20 Versuchen meine Hände nach der Vornahme infectiöser Operationen wie bei acuter Osteomyelitis, Phlegmonen, jauchenden Carcinomen usw. gewaschen und mit Alkohol behandelt. Die Resultate der Abdrücke der Hand in Agar waren zum größten Teil negativ. Auf einigen Platten waren 3—4 Colonien von Staphylococcus albus aufgegangen.

Es ist ja selbstverständlich, daß in chirurgischen Krankenanstalten eine bestimmte Arbeitseinteilung notwendig ist; überall werden die aseptischen Fälle zuerst aufs Menu gesetzt und erst darnach die infectiösen Kranken operiert, verbunden und dergl. mehr. Immer ist das aber nicht möglich, wir sind bisweilen genötigt, nach der Incision einer jauchenden Phlegmone, eine frisch eingeklemmte Hernie, einen Darmverschluß und ähnliche Dinge zu operieren oder bei Verletzungen eingreifen zu müssen. Für diese Fälle ist es sehr angenehm zu wissen, daß wir jederzeit imstande sind, unsere Hände genügend herrichten zu können, um ohne Gefahr zu operieren.

Ich möchte an dieser Stelle noch einige Worte über den Modus der Infection unserer Hände sagen. Die Hand wird auf dem Wege

der Luftinfection, wohl mehr aber noch durch direkten Contact mit Keimen beladen. Wenn wir bedenken, daß die Umgebung des Chirurgen in der Regel ein Tummelplatz der häufigsten Eitererreger der Staphylo- und Streptococcen ist, so erscheint es nicht wunderbar, daß die Hand desselben oft genug Gelegenheit hat, sich mit Keimen zu bedecken. Natürlich werden wir ja stets nach operativen Eingriffen, nach Verbandwechseln, Untersuchungen an Kranken usw. die Hände genau so reinigen müssen, als ob wir eine aseptische Operation ausführen wollen, aber nach jeder Berührung irgend eines Gegenstandes, einer Person usw. können wir doch unmöglich in derselben aggresiven Weise gegen unsere Haut vorgehen. Ich glaube nicht, daß irgend eine menschliche Hand eine solche Behandlung auf die Dauer aushalten würde. Die Keime werden nun in der Haut durch die fettigen, aus den Schweiß- und Talgdrüsen stammenden Secrete festgehalten, in derselben Weise wie sich Fliegen an Leimstücken fangen. Fett findet sich an jeder Hand stets, da es durch kein Mittel gelingt, eine absolute Entfettung der Haut herbeizuführen; gerade in der Tiefe der natürlichen sowie künstlichen Spaltensysteme ist letztere am schwierigsten zu bewerkstelligen; hier ist auch die Keimbesiedlung am intensivsten. Durch allmähliche Verhornung rücken die Zellen des Malpighischen Schleimnetzes zur Oberfläche vor und überschichten so die in den verschiedenen Schlupfwinkeln festsitzenden Microben. Daher finden sich dieselben vorzugsweise zwischen den Lagern der Hornzellen ausgebreitet; wir würden sonst keine Erklärung finden, weshalb grade die Ansiedelung der Keime in dieser Form erfolgt; in den Talgdrüsentrichtern finden sie sich nur selten, in den Schraubengängen der Schweißdrüsen nie.

Hägeler nahm an, daß durch die pressenden, drückenden und massierenden Bewegungen unserer Handflächen die Keime, die anfangs nur lose auf der Hautoberfläche liegen, mechanisch in die Tiefe befördert werden. Ich glaube aber doch, daß diese Betrachtungsweise zu grobsinnlich ist; stellen wir uns doch einmal den geringen Umfang eines Staphylococcenindividuums vor und bemessen wir danach den Druck, der auf dieses einwirken muß, um es zu nachweisbaren Locomotionen zu veranlassen! Die Elasticität der Haut ist eine beträchtliche, diese müßte erst völlig überwunden werden, um den Druck für den Keim aggessiv im Sinne einer Bewegung zu machen. Wohin sollte derselbe nun aber ausreichen? Er kann doch nur in die natürlichen Kanäle flüchten; in diesen aber findet man ihn fast nie. Zwischen die Hornschichten kann er aber auf dem genannten Wege

nicht dislociert werden, da es ohne Gewebsläsion dabei nicht abgehen würde. Leider sind wir nicht imstande, uns durch Experimente Aufschluß über diese Frage zu verschaffen. Hägeler hat freilich durch Einreiben von Tuschlösungen und Bacterienaufschwemmungen in die Haut den Beweis geliefert, daß es gelingt sowohl Tuschpartikel als auch Microben in den Einmündungsstellen der Talgdrüsen in die Haarbälge, sowie sogar im vierten Schraubengang einer Schweißdrüse nachzuweisen. Aber vergessen wir nicht, daß diese Experimente fast Injectionsversuchen gleichkommen. Es handelt sich hierbei nicht um einzelne Microbenkörper, sondern um plastische Substanzen, in denen sich Tausende und aber Tausende corpusculärer Elemente finden; reibe ich solche Massen auf der Haut aus, so ist es klar, daß sie sich nach dem Ort des geringsten Widerstandes i. e. in die offenen Canäle hinein begeben.

Die Untersuchung normaler Haut inbezug auf die Verteilung der Keime leidet an dem großen Übelstand, daß die dürftige Ausbeute nur ein sehr ungenaues und unvollständiges Bild von der Anordnung derselben gibt.

Eine gewaltsame Einreibung aber von Keimen in die Haut ist ein Kunstprodukt, welches für die ganze Frage belanglos ist. Ich habe versucht, mir in folgender Weise mehr Klarheit zu verschaffen.

Die Haut wurde zunächst mit heißem Wasser und Seife 6 Min. lang gebürstet, hierauf mit 70% Alkohol abgerieben und mit Sublimatlösung 1 : 1000 kräftig gescheuert. Von der so präparierten Haut wurden mit dem Rasiermesser Thiersch'sche Läppchen geschnitten; diese ein Quadratcm. großen Stückchen kamen in Bouillonröhrchen, wo sie mehrere Tage blieben und im Thermostaten gehalten wurden. Nachdem sie darauf einen Tag lang in fließendem Wasser von den oberflächlichen Bacillenverunreinigungen befreit worden waren, wurden sie in Formalin und Alkohol gehärtet in Celloidin eingebettet und geschnitten. Die Bacterienfärbung geschah nach der Methode von Pfeifer, die sehr annehmbare Bilder ergab. Ich konnte nun konstatieren, daß infolge dieser Bebrütung der Hautstückchen eine rapide Vermehrung der Keime vor sich gegangen war. Dieselben hatten sich vorzugsweise zwischen den Schichten der strata cornea verbreitet, wo sie in großen Massen angetroffen wurden; nach unten zu ging die Besiedelung auf die Malpighische Schleimhaut über, sodaß bis zur Grenze gegen das Corium zu, die ganze Epidermis von Keimen durchsetzt war. Die Cutis selbst war frei, nur hier und da fanden sich in derselben spärliche Keime. Es muß als sicher angenommen werden, daß die Ver-

mehrung von Mikroben ausgegangen war, die ursprünglich ihren Sitz im stratum corneum gehabt hatten. Der Einwand, daß Keime oberflächlich auf der Epidermisdecke lagerten, sich dann später in der Bouillon vermehrten und erst sekundär in die Haut eindrangen, muß zurückgewiesen werden, wenn man bedenkt, wie resistent die überlebende Haut gegen Mikrobeninvasion ist. Hägeler legte Hautstückchen direkt auf Bacterienkolonien und fand, daß niemals ein Einwachsen der Keime in die Haut erfolgt war.

Der Vorgang ist doch nur so zu erklären, daß die Hautstückchen, die, wie die Untersuchung gezeigt hat, stets bacterienhaltig waren, bei ihrer Überführung in Bouillon von diesem Nährmedium imbibiert wurden. Die intracutanen Keime gelangten nunmehr auf einen günstigen Boden, der ihrer Entwickelung förderlich war, und keimten aus. Dieser experimentell erzeugte Vorgang lehnt sich eng an die Prozesse, wie sie bei Infektion unserer Wunden in die Erscheinung treten können. Der Teil der Operation', der in der Epidermis verläuft, spielt sich, trotzdem es gelingen kann, durch Sterilisation der Hände des Naht- und Unterbindungsmaterials, sowie aller der Dinge, die mit der Wunde in Berührung kommen können, eine Infektion von außen zu verhüten, dennoch stets in physiologisch infiziertem Gebiet ab, da, wie die Versuche gezeigt haben, es eben nicht gelingt, die menschliche Haut von ihren Keimen zu befreien. Werden nun durch mechanische oder chemische oder eine anderweitige Beeinträchtigung der Gewebe, in denen die Keime siedeln, Verhältnisse geschaffen, die einer Vermehrung derselben günstig sind, so spiegeln die Vorgänge im Experiment sich jetzt im natürlichen Hergang wieder —, die latente Infektion wird zur manifesten mit all ihren Folgen, deren Endresultat die Abscedierung und der Untergang des infizierten Gewebsbezirkes ist. —

Diese Erwägungen leiten uns hinüber zur Betrachtung der Implantationsinfektion. Man versteht unter derselben in der Regel die Infektion, die dadurch zustande kommt, daß keimhaltige Fremdkörper ihren dauernden Aufenthalt in den Geweben nehmen. Als solche kommen die verwendeten Nähte und Ligaturen vorzugsweise in Betracht. Die Implantationsinfektion ist demnach nur eine Abart der Kontaktinfektion — von dieser unterscheidet sie sich nur dadurch, daß der Kontakt kein einmaliger, kurz dauernder, sondern ein permanenter ist. Günstig liegen die Verhältnisse für die Implantationsinfecktion noch dadurch, daß die implantierten Substanzen selbst das Substrat abgeben können, auf dem sich die Keime vermehren. Damit sind wir dann bei der „Fadenfrage“ angelangt, die schon

seit dem Beginn der aseptischen Aera bis in unsere Zeit hinein ein viel umstrittenes Kampfobjekt darstellt. Es ist hier nicht meine Aufgabe, auf die Präparation der einzelnen Nahtmaterialien einzugehen, ich habe nur die Frage zu entscheiden: „Ist es möglich, unsere gebräuchlichsten Naht- und Unterbindungsmaterialien sicher keimfrei zu machen?“ Wir benutzen ja bekanntlich Fäden aus Metall, Seide, Hanf, Zwirn, Renntiersehnen, Catgut, Silkworm u. dgl. mehr. Alle diese Substanzen lassen sich mit absoluter Sicherheit steril machen, selbst für das Catgut ist es einwandsfrei nachgewiesen worden, daß eine Sterilisation desselben sicher zu erreichen ist. Ich nenne von den Untersuchungen hier nur die Namen von Brunner, Döderlein, Braatz, Saul, Klemm für viele, die jenes Faktum sichergestellt haben. Trotzdem aber bleibt die Tatsache bis auf den heutigen Tag zu Recht bestehen, daß Nahtabscesse in der Art, wie ich das eingangs der Arbeit schilderte, nach wie vor beobachtet werden, obgleich fast jede Publikation, in der uns eine neue Methode zur sicheren Sterilisation dieses oder jenes Nahtmateriales geschenkt wird, mit der Versicherung schließt, daß mit der Einführung dieser Neuerung Nahtabscesse und Stichkanaleiterungen nicht mehr beobachtet werden; unvereinbar mit diesem, doch einen gewissen Abschluß darstellenden Befund bleibt aber das nicht zu leugnende Bestreben, nach neuen Methoden der Sterilisation zu forschen. —

Es ist von manchen Autoren der Versuch gemacht worden, die beobachtete, oft sehr geringfügige Sekretion nicht als das Produkt einer bacteriellen Ernährungsstörung der Gewebe, sondern als chemischen Vorgang zu deuten, der durch bestimmte toxische, dem Nahtmaterial anhaftende Körper induziert werden soll. So hatte Orlandi[1]) gefunden, daß das Catgut ein so hohes chemotaktisches Vermögen besitzt, daß es beträchtliche Leucocytenansammlungen hervorzurufen imstande ist, die Abscesse vortäuschen können. Hahn[2]) hält ebenso wie Poppert[3]) die Catguteiterung für einen chemischen Prozeß. Trotz des Eindruckes, den letzterer gewonnen hat, daß bei der modernen Wundbehandlung „die Bacterien zu sehr in den Vordergrund gestellt werden“, möchte ich doch gerade die Bacterieninfektion unseres Nahtmateriales als die für die Chirurgen wichtigste hinstellen; denn diese ist es, die Leib und Leben der uns anvertrauten Kranken

1) Gazetto medica di Torrino 1895. B. XLV 14—15.

2) Zur Katgutfrage. Zentralbl. f. Chirurgie 1896.

3) Über Eiterung durch keimfreies Katgut. Deutsche med. Wochenschrift 1896. 48.

in schwere Gefahr zu bringen vermag, und gegen sie müssen alle nur erdenklichen Mittel ins Feld geführt werden, um sie hintanzuhalten. Das Tröpfchen Sekret, das sich aus dem Stichkanal entleert oder in welchem eine Fadenschlinge nach außen gelangt, kann sehr wohl keimfrei sein, wie ich mich durch Impfung bei ähnlichen Vorkommnissen überzeugen konnte, und doch kann der Grund der Sekretion in einer Bacterienwirkung zu suchen sein, nur daß die Keime nicht im Sekret, sondern im Gewebe oder Fadenmaterial ihren Sitz haben.

Etwas Ähnliches sehen wir z. B. in den mit serösem oder serofibrinösem Inhalt gefüllten Blasen, wie sie z. B. sich beim Erysipel finden; häufig lassen sich in denselben keine Streptococcen nachweisen, und doch unterliegt es keinem Zweifel, daß dieselben der alleinige Grund für die Exsudatbildung sind. Entscheidend sind für diese Frage vor allem die Untersuchungen, die am benutzten Nahtmaterial selbst angestellt worden sind.

Auf Anregung Hägelers hat Troller[1]) exakte Versuche über den Keimgehalt des verwendeten Nahtmateriales unternommen. Er untersuchte Fäden aus Aluminiumbronce, Catgut, Seide und Silkworm. Er fand, daß die bei weitem größte Mehrzahl der Seiden- und Catgutsuturen keimhaltig war, während die metallischen Fäden häufiger steril befunden wurden. Troller untersuchte die subcutanen und extrapercutanen Halbschlingen gesondert; besonders häufig waren gerade die letzteren durch Keime verunreinigt. —

Ich habe in 40 Fällen aseptisch verlaufener Operationen, besonders nach Naht der Laparotomiewunde, Bassinioperation, Mammaamputation, nach plastischen Operationen und ähnlichen Dingen die Fadenschlinge bacteriologisch untersucht. Stets waren Seidennähte verwendet worden. Ich achtete darauf, nur solche Fadenschlingen zu verimpfen, deren Stichkanal keinerlei entzündliche Reaktion zeigte, die schon mit bloßem Auge die Diagnose einer Infektion erlaubt hätte. Die Technik der Versuche war folgende: Mit gekochter Pincette wurde das eine Fadenende leicht angezogen und mit steriler Scheere dicht an der Haut abgeschnitten, der Faden extrahiert und sofort in Bouillon gebracht, die in den Thermostaten kam. Ich sah davon ab, die Fadenschlinge gesondert als subcutanen und extrapercutanen Anteil zu untersuchen. Eine derartige Scheidung erscheint mir allzu theoretisch. Der Faden durchsetzt doch stets die ganze Haut von der Oberfläche der Epidermis bis in die mit der Nadelspitze erreichte Tiefe der Cutis;

1) Beiträge zur kl. Chirurg. XXII.

berührt er auf diesem Wege irgendwo keimhaltige Partien, gleichgültig ob in der Horn- oder Lederhaut, so kann durch Flüssigkeitsströmungen im Faden eine Verschleppung und Vermehrung der Keime stattfinden, sodaß sich aus dem Befunde der bacteriologischen Untersuchung nicht mit Sicherheit erkennen läßt, in welchem Abschnitt der Haut die primäre Infektion stattfand. Ich fand unter sämtlichen 40 Fällen keinen einzigen sterilen Faden, trotzdem keinmal Nahteiterung erfolgt war. Eine nähere Bestimmung der Keime ist nicht vorgenommen worden, weil es mir in den betreffenden Untersuchungen nur auf die Lösung der Frage der Keimfreiheit überhaupt ankam.

Woher stammen nun die Mikroben? Das nächstliegende war, zunächst auf eine Infektion des ursprünglich sterilen Materiales durch Zureichung, Berührung und die Manipulationen beim Schlingen und Knüpfen der Fäden zu recurrieren. Es ist ja natürlich, daß bei einem einmal benutzten Faden später auf keine Weise der Beweis nachgeliefert werden, daß derselbe steril in die Wunde gelangte; wohl aber kann man sich durch Versuche, die den Vorgang des Knotenschürzens genau nachahmen, überzeugen, ob durch diese Manipulation eine Infektion des Fadens notwendig stattfinden muß, oder ob sie zu vermeiden ist. Ich möchte hier zunächst einige allgemeine Gesichtspunkte erörtern, die mich beim Anlegen der Suturen leiten. Das oberste und wichtigste Gesetz ist, daß der Faden so wenig wie möglich berührt wird; dieses gilt in erhöhtem Maße für den Abschnitt desselben, der im Gewebe implantiert bleibt. Ich habe deswegen seit einer Reihe von Jahren mir die Suturen so hergerichtet, daß ich fertig eingefädelte Nadeln von verschiedener Größe vorrätig halte. Jeder Faden wird auf ein viereckiges Glastäfelchen gewickelt und die Nadel oberflächlich unter den Faden gesteckt; um ein Herausschlüpfen des Fadens aus dem Nadelöhr zu verhüten, wird derselbe in letzteres eingeknüpft. Ich benutze Täfelchen von verschiedener Farbe, um so die Dicke der Seide und die Stärke der Nadeln leicht kenntlich zu machen. Zur Operation läßt man sich Nadeln von der gewünschten Nummer auskochen; bei der Nahtapplikation braucht man mit dem Halter bloß die Nadel zu ergreifen und zu nähen [1]). Es ist ja unmöglich, den großen Troß des bei der Operation beschäftigten niederen Personals ständig zu beaufsichtigen, die Gefahr der Infektion ist proportional der Menge der bei der Operation beschäftigten Hände, sie wächst mit dem Hinzukommen jedes neuen Händepaares.

1) P. Klemm, Asepsis des Nahtmateriales. Deutsche med. Wochenschrift 1898. 37.

Wie oft sieht man eine Ligatur aus dem Hintergrund zur Wunde wandern und dabei Menschen und Gegenstände berühren, bevor sie an ihren Bestimmungsort gelangt; wie oft sehen wir eine Schwester den widerspenstigen Faden, der nicht durchs Öhr will, diesen zwischen den Fingern drehen und spitzen, um ihn zum Durchtritt zu nötigen.

Es ist selbstverständlich, daß so eine Fehlerquelle existiert, die reich fließen kann. Diese kann aber zum Teil ausgeschaltet werden, wenn wir den Grundsatz zum Prinzip erheben, jedes Anfassen des Naht- und Unterbindungsmateriales durch mehr als eine Person zu vermeiden. Einer unterbindet, einer näht und verrichtet dabei alle Manipulationen, die mit diesem Akt verknüpft sind.

Ich bin weit davon entfernt zu behaupten, daß mit Einführung dieser Gesichtspunkte die Nahteiterung bei mir aufgehört hat, wohl aber bin ich mir bewußt, einen der vielen Fehler, an denen die aseptische Wundbehandlungsmethode so reich ist, eliminiert zu haben; somit habe ich auch direkt verbessernd auf die Resultate eingewirkt.

Bei dem Knüpfen des Fadens ist es wichtig, denselben nicht durch die Finger zu ziehen, sondern ihn an zwei Punkten zu fassen und an diesen fest zu halten, sodaß neue Abschnitte des Fadens nicht mehr berührt werden; für das Knotenschürzen genügt ein einziger Knoten, den man durch eine flinke Bewegung des Daumens oder zweiten Fingers zustande bringt. Alle diese Dinge erscheinen vielleicht klein und selbstverständlich, aber wollen wir doch bedenken, daß die ganze aseptische Methode sich eigentlich nur aus lauter Kleinigkeiten zusammensetzt, deren gesamte genauste Berücksichtigung aber zur Erzielung guter Resultate absolut notwendig ist.

Ich habe durch Versuche nachweisen können, daß es gelingt, die Fäden keimfrei in die Wunde gelangen zu lassen. Ich benutzte für den Versuch schwedische Streichhölzchen, deren Köpfe amputiert worden waren; die Hölzchen wurden in Sodalösung ausgekocht; mit steriler Pincette wurde eines derselben gefaßt und um dasselbe eine Ligatur mit einem Seidenfaden mittlerer Dicke geschlungen, genau in derselben Weise wie das bei der Wundversorgung geschah. Ohne jede Berührung wurde jetzt das umschnürte Ende des Hölzchens mit steriler Scheere abgeschnitten, sodaß dasselbe direkt in eine Schale mit Bouillon fiel, die dann im Thermostaten beobachtet wurde. Die Seidenfäden waren durch Kochen in Sodalösung (1 Proz.) sterilisiert worden; jedes Antiseptikum wurde natürlich vermieden. Von 40 Hölzchen blieben 35 steril; 5 mal war eine Infektion erfolgt.

Über die Menge der Keime ließ sich kein Urteil gewinnen, weil

ja die Vermehrung derselben in Bouillon sehr schnell erfolgt. Es ist ja klar, daß bei der Infektion der Seidenfäden in der Wunde die Hautkeime in erster Linie in Frage kommen, was uns ja nicht wunder nehmen kann, da wir ja gesehen haben, daß es überhaupt nicht gelingt, die Haut keimfrei, ja nicht einmal keimarm zu machen. Was für die Haut der Finger gilt, behält natürlich auch seine Geltung für diejenige des gesamten übrigen Körpers. Es ist eine sehr auffallende Tatsache, daß die Untersuchungen über die Keimfreiheit der Haut sich vorwiegend mit der Hand des Chirurgen beschäftigt haben, der Haut des Operationsterrains aber eigentlich wenig Beachtung geschenkt wurde, und doch ist diese weit bedeutungsvoller für die Entstehung und den Verlauf einer Infektion, weil diese die Eigentümlichkeiten der Implantationsinfektion besitzt, während der Kontaktinfektion nicht jene verhängnisvolle Bedeutung zukommt, wie dieser.

Die erste größere Arbeit auf diesem Gebiete stammt von Lauenstein[1]), der an 104 Patienten 147 Einzelversuche angestellt hat. Von den 102 Untersuchungen, die er nach ein- oder mehrmaliger Desinfektion der intakten Haut vornahm, gelang es 45 Mal Keimfreiheit zu erzielen. Lauenstein benutzte in erster Linie Glycerinagar, somit also feste Nährböden, auf welche die Hautstückchen übertragen wurden. Die Untersuchungen berücksichtigen somit in erster Linie den Keimgehalt der Epidermisdecke, während die in der Tiefe der Haut steckenden Keime keine Beachtung fanden.

Samter[2]) erzielte in 67 Fällen 20 mal Sterilität; er verwendete feste Nährböden und Bouillon. Es ist bei diesen Versuchen etwas sehr mißliches, daß wir über die Menge der Keime keinen Aufschluß erhalten; die Methode der festen Nährböden ist eigentlich ganz unbrauchbar, weil sie nur über die Oberflächeninfektion einen Rückschluß gestattet, die flüssigen Nährlösungen können erst, vorausgesetzt, daß die Hautstückchen nicht zu dick geschnitten sind, die in der Tiefe der Haut steckenden Keime zur Entwicklung bringen, sie orientieren aber nicht über die Menge der im Hautstückchen befindlichen Mikroben.

Gottstein (l. c.) suchte diesem Mangel durch seine „Schabemethode“ abzuhelfen, doch glaube ich nicht, daß uns dieselbe wirklich einen Aufschluß über die Topographie der Hautkeime gibt. Es ist unmöglich, die Hornschicht der Haut, in welcher die Keime ja aus-

1) Untersuchungen über die Möglichkeit, die Haut des zu operierenden Kranken zu sterilisieren. Verhandl. der deutsch. Gesellsch. f. Chirurg. 1896.

1) Die Prüfung der Hautdesinfektion nach der antiseptischen Methode. Ebenda 1896.

nahmslos schmarotzen, in gesonderte Regionen zu zerlegen und diese von einander abzugrenzen. Wie lange darf man z. B. schaben, um von der ersten Schicht in die zweite zu gelangen? abgesehen davon, daß es ganz unmöglich ist, zu bestimmen, daß die im Geschabsel gefundenen Keime auch wirklich in der Partie der Epidermis vegetiert haben, der dasselbe entstammte; es muß zugegeben werden, daß durch Druck und Tiefenpressung eine künstliche, willkürliche Dislokation der Mikroben stattgefunden haben kann. Es sind dieses somit ganz willkürliche Bestimmungen, die nicht einmal den Infektionscoefficienten der gesamten Epidermis, sondern nur denjenigen Teil, der der Schabung unterworfen wurde, in Berücksichtigung ziehen.

Um sich ein zutreffendes Bild von der Verbreitung der Keime in der Haut zu verschaffen, ist die Methode, die ich oben mitteilte, nämlich die Haut eine zeitlang in Bouillon zu bebrüten, am geeignetsten; über die primäre Zahl der Keime kann man sich nur durch das Studium von Serienschnitten unterrichten; freilich muß zugegeben werden, daß dasselbe ebenso langweilig wie zeitraubend ist.

In einer Serie von 40 Einzelversuchen habe ich die Haut auf ihren Bakteriengehalt untersucht. Ich benutzte nur die Haut gesunder Individuen, an denen in erster Linie Transplantationen wegen Verbrennungen oder zur Deckung andersartig entstandener Defekte vollzogen wurden.

Die Haut entstammte ausnahmslos dem Oberschenkel, der leicht und gut sterilisiert werden kann. Die Sterilisation geschah nach mehrfach vorhergegangenen Bädern in der Weise, wie ich das vorhin für die Hand geschildert hatte; bisweilen trugen die Patienten, die schon am Vorabend der Operation sterilisiert worden waren, für die Nacht um das Terrain, auf dem die Hautentnahme für die Transplantation geschah, einen Sublimatprießnitz. Die Haut wurde in Form Thierschscher Läppchen mit dem Rasiermesser geschnitten; jedes Läppchen umfaßte, wie ich mich durch die Betrachtung mikroskopischer Bilder überzeugt habe, die Epidermis und die obersten Papillenspitzen der Cutis. Die Größe der verimpften Stückchen betrug 1 Quadratctm.

In keinem Falle wurde Keimfreiheit erzielt; sämtliche Bouillonröhrchen, in welche die Läppchen übertragen wurden, zeigten am 3. Tage eine Trübung ihres Inhaltes.

Gottstein wendet gegen die Bouillon ein, daß sich dieselbe auch gelegentlich bei längerem Stehen trübt, weil Keime in dieselbe gelangen — ich gebe dagegen zu bedenken, daß meine Röhrchen sämtlich mehrere Tage lang im Brutschrank gestanden hatten, wobei

sie ihre Sterilität bewahrten. Die Untersuchung der angegangenen Keime ergab aber auch, daß es derselbe bakteriologische Befund war, wie ihn die meisten Beobachter in ihren Resultaten verzeichnen: In erster Linie konstant Staphylococcus albus, seltener Staphylococcus aureus und Streptococcen neben Proteus und nicht näher bestimmten Stäbchen und Coccen.

Während ich bei Untersuchung der Hände in einem großen Teil der Versuche Reinkulturen von Staphylococcus albus erhielt, stellte sich der Keimgehalt der Hautstückchen stets als eine Polyinfektion dar; der Grund dafür mag in der Topographie der Keimverteilung in der Haut liegen. Bei Verimpfung der Haut in Bouillon kommen mit größter Wahrscheinlichkeit sämtliche Hautmikroben zur Darstellung, während bei den Methoden der Keimentnahme, wie ich sie früher beschrieb, in erster Linie doch stets nur die an der Oberfläche siedelnden Keime Berücksichtigung finden. Dieses scheinen aber in der Mehrzahl die weißen Eitercoccen zu sein, die ja wohl meist aus der Luft stammen.

Wie wir oben gesehen haben, ist der Arzt in der Lage, seine Hände so zu präparieren, daß die Keimabgabe von derselben auf ein Minimum reduziert werden kann; die nun aber doch von der Hand in die Wunde gelangenden Keime müssen sich erst dem neuen Nährboden adaptieren, ihre Virulenz muß erst in Berührung mit demselben entwickelt werden, kurz es bestehen Verhältnisse, die für eine Ansiedelung der Keime nicht absolut günstig sind. Im Gegensatz dazu wuchern die physiologischen Hautepiphyten in einem Boden, auf dem sie sich schon acclimatisiert haben, es brauchen nur gewisse Bedingungen gegeben zu werden, um die Aggressivität derselben in die Erscheinung treten zu lassen. In erster Linie sind es Ernährungsstörungen, die die Vitalität der Gewebe herabsetzen resp. vernichten, welche die Microben zum Wuchern gelangen lassen. Bei jeder Trennung der Gewebe, auch mit dem schärfsten Messer tritt eine oberflächliche Zellenecrose der Schnittflächen ein; das Schnüren der Suturen läßt sich mit Sicherheit nie auf den individuellen Toleranzgrad des betreffenden Gewebes einstellen, sodaß trotz vorsichtigen Zuziehens des Fadens doch Necrose eintreten kann. Hier haben wir nun dieselben Verhältnisse wie in einem, in Bouillon angebrüteten Hautstückchen; die Keime, die in der necrotischen Zone stecken, können zu wuchern beginnnen und den Nährboden zersetzen resp. auflösen was unter dem Bilde mehr oder weniger ausgedehnter Eiterung geschieht. Hier machen sich nun alle Erscheinungen der Implantationsinfection geltend, der Seidenfaden, der durch die necrotische Haut-

partie geht, imbibiert sich mit Gewebsflüssigkeit; in diesem Flüssigkeitscylinder vermögen sich die Keime gut zu vermehren, ebenso wie die Catgutschlingen denselben einen trefflichen Nährboden abgeben, auf dem sie zu gedeihen vermögen. Es kommen hier auch noch die Hämatome, die sich trotz der sorgfältigsten Blutstillung zu bilden vermögen, in Betracht, ferner die Gewebstrümmer, toten Räume, Buchten und Taschen, die in toto ein Terrain darstellen, auf dem jederzeit Keime sich ansiedeln können. Alles was die Vitalität der Gewebe stört, begünstigt das Auskeimen der physiologischen Hautepiphyten; dahin gehört auch der zu ausgiebige Gebrauch der Antiseptica, die Prießnitzschen Umschläge von Sublimat oder Carbol, die die Nacht über liegen bleiben; wie ich in meinen Versuchen gesehen habe, ist durch dieselben doch keine Vernichtung der tiefen Hautkeime erfolgt, es darf einen dieses auch nicht wunder nehmen, da das Sublimat nicht tiefer als bis zur II. Zellschicht des stratum corneum der Epidermis eindringt. Ebenso spielt der Alkohol für die Präparation des Operationsgebietes eine wesentlich andere Rolle als für die Herrichtung der ärztlichen Hand. Der Zustand der relativen Sterilität, der mit Hülfe der Alkoholbehandlung der Hand zu erreichen ist und der, da eine absolute Keimfreiheit wohl stets ein pium desiderium bleiben wird, das zunächst erstrebenswerte Ziel darstellt, ist für die Haut des Operationsterrains gleichgültig; hier kommt es in erster Linie auf die absolute Keimfreiheit an. Von jedem einzelnen autochthonen Hautkeim kann bei passender Vorbereitung des Nährbodens die gefürchtete Infection ausgehen.

Die Bedingungen, deren Erfüllung einen aseptischen Wundverlauf garantieren können, sind im wesentlichen an folgende Faktoren geknüpft:

1. Wir müssen den quantitativen und qualitativen Infectionscoefficienten des Terrains, auf welchem die Operation vor sich geht, kennen.

2. Die Virulenz der Keime muß uns bekannt sein und

3. die Empfindlichkeit der Gewebe mechanischen Eingriffen gegenüber d. h. wir müssen die individuelle Grenze, bis zu welcher wir gehen können, ohne die Gewebe in ihrer Ernährung zu schädigen, genau kennen. Von diesen 3 Punkten ist uns aber genau kein einziger bekannt, höchstens können wir durch einen Analogieschluß folgern, daß die gewöhnlichen im Experiment gefundenen Keime auch im speziellen Falle vorliegen werden; es wird sich demnach der qualitative Infectionscoefficient mit einer gewissen Sicherheit bestimmen assen, alles übrige aber ist in tiefes Dunkel gehüllt — was wunder

also, wenn in jedem Fall die Beurteilung des Wundverlaufes eine Frage an das Schicksal darstellt, deren Beantwortung wir von uns abwälzen müssen. Wir können nichts weiter tun, als mit reinen Händen und reinem Gewissen an die Operation herantreten, das endgültige Schicksal wird in jedem Fall durch Faktoren, deren Beeinflussung uns nur zum Teil unterliegt, definitiv gestaltet.

Nach diesen Darlegungen sehe ich somit den wesentlichsten und häufigsten Grund für die Mißerfolge unserer Wundbehandlung, soweit es sich um Stichkanaleiterung und Nahtabscesse handelt, in der Inplantationsinfection, zu deren Entstehung das Zusammenwirken des aseptischen Fremdkörpers im speciellen des Fadens und der physiologischen Hautepiphyten verantwortlich zu machen ist.

Es erhebt sich nun freilich die Frage, ob wir derartige Infectionen als ein Übel, das nicht zu umgehen ist, in den Kauf nehmen müssen, oder ob noch die Hoffnung bleibt, einmal die bisher, trotz der erreichten Erfolge doch im bacteriologischen Sinne septische Operationsmethode, in eine wicklich aseptische zu verwandeln?

Meiner Überzeugung nach wird das nie eintreten; wie Dubois Reymond mit seinem „Ignorabimus" dem Erkennen der Vorgänge in der Natur eine Grenze gesetzt hat, über die hinaus der Menschengeist nicht zu dringen vermag, ebenso werden wir für die vorliegende Frage, die tief in den biologischen Zusammenhang und das Zusammenwirken zwischen Pflanzen- und Tierzellen hineingreift, ein „non liquet" eingestehen müssen.

Wenn wir nun zum Schluß die Antwort auf die in dieser Arbeit aufgeworfenen Fragen geben, so läßt sich dieselbe in folgendes Resumé bringen:

1. Die Luftinfection ist ein Faktor, der für die Wundbehandlung kaum in Frage kommt.

2. Die Kontaktinfection läßt sich, soweit sie durch die Hand des Operateurs und seiner Gehilfen vermittelt wird, auf ein bescheidenes Maß reduzieren (Relative Sterilität).

3. Die rationelle Sterilisation der Hand wird die einzelnen, dieselbe zusammensetzendeu Faktoren in folgender Reihenfolge berücksichtigen:

a) Aufweichen der Haut in heißer Seifenlauge,

b) Einreiben von Schmierseife in die Haut bis zur Sättigung derselben,

c) Herausbürsten der Seife unter der heißen Douche,
d) Abspülen der Hand unter der heißen Douche,
e) Abtrocknen mit rauhen, sterilen Tüchern,
f) Entfettung mit Aeth. sulfuric.,
g) Bürsten mit Sublimatlösung,
h) Spülen in 70 % Alkohol.

4. Die Inplantationsinfection, vermittelt durch die normalen Hautepiphyten, ist der wunde Punkt der Wundbehandlung, da es zur Zeit kein Mittel gibt, eine absolute Keimfreiheit des Operationsterrains zu erreichen.

XXXIV.

Aus der chirurgischen Universitätsklinik zu Göttingen
(Direktor: Prof. Dr. Braun.)

Deformität des Vorderarmes bei erworbenem Radiusdefekt.

Von

Dr. **H. Jacobsthal,**
Privatdozent und Assistenzarzt der chirurgischen Klinik.

(Mit 7 Abbildungen.)

Während der angeborene Radiusdefekt in zahlreichen Fällen beschrieben und die dabei in Betracht kommenden Verhältnisse genau studiert worden sind, hat die Deformität des Vorderarmes bei erworbenem Defekt dieses Knochens in der Literatur bisher wenig Beachtung gefunden. Es sei daher gestattet, über drei derartige Fälle, die in der Göttinger chirurgischen Klinik beobachtet wurden, zu berichten.

Fall I (Deformität des Vorderarmes nach Resection des Radius wegen Tuberculose). Frieda M., geb. am 21. April 1886, wird am 11. Februar 1889 in die Klinik aufgenommen. Eltern angeblich gesund. Seit 8 Tagen wird bei dem bisher gesunden Kinde eine Anschwellung des linken Vorderarmes bemerkt; ein Trauma ist nicht vorhergegangen. Das Kind hat den Arm bis zuletzt gebrauchen können.

Status: Gut genährtes und entwickeltes Kind. Innere Organe nicht nachweisbar verändert. L. Unterarm im Verlauf des Radius, besonders in seiner oberen Hälfte erheblich angeschwollen. Haut stark gerötet, Fluctuation auf der Höhe der Anschwellung. Schwellung und Rötung sind auf der dorsalen Fläche des Unterarmes mehr ausgeprägt, als auf der volaren.

Operation: 12. Februar 1889, Narkose, Blutleere. Eröffnung des Abscesses. Der im allgemeinen verdickte Radius ist umgeben von einer ausgedehnten Weichteiltuberculose. Der Knochen selbst erscheint aufgetrieben, wie bei einer Spina ventosa; an einer Stelle führt eine Fistel in ihn hinein, aus der sich Eiter entleert. Das kranke Stück Radius (etwa 5 cm lang) wird in toto aus der Continuität herausgesägt. Tamponade. Schienenverband.

15. Februar. Reaktionsloser Verlauf. Entlassen.

Weiterer Verlauf: 3 Jahre nach der Operation haben sich die

Wunden geschlossen; während dieser Zeit hatten sich auch am rechten Arm Abscesse gebildet, die eröffnet wurden. Frühjahr 1897 Anschwellung der Halsdrüsen, im Sommer spontaner Aufbruch. 15. Januar 1898. Exstirpation und Ausschabung der Halsdrüsen. 13. Juni 1900. Exstirpation und Ausschabung fistulöser Halsdrüsen, Ausschabung einer Weichteiltuberculose am Rücken.

20. März 1902. Ausschabung tuberculöser Fisteln am Halse.

1. Mai 1902. Nochmalige Ausschabung.

Fig. 1.

25. Mai 1904. Sehr elender Allgemeinzustand. Temp. 38,5.

Ausgedehnte Weichteiltuberculose am Halse, an der Brust und am Rücken.

Der l. Vorderarm weist eine deutliche Deformität auf (siehe Fig. 1), er ist verkürzt, die Ulna zeigt eine dorsalconvexe Krümmung, ihr unteres Ende ist luxiert, sodaß ihr Köpfchen an der ulnaren Seite stark vorspringt. Die Hand ist nach der radialen Seite hin abgewichen und gleichzeitig proximalwärts verschoben. Über der Streckseite des l. Unterarmes eine 11 cm lange, mit den tiefen Teilen verwachsene Narbe, eine 8 cm lange Narbe an der Innenseite des l. Oberarmes, im unteren Drittel aufwärtsziehend, eine 2 cm lange in der Ellenbeuge, eine 3 cm lange ulnar-

wärts von der letzteren. Beugung und Streckung im Ellenbogengelenk frei. Supination um die Hälfte beschränkt. Dorsal- und Volarflexion des Handgelenks frei, Radialflexion bis 70°, Ulnarflexion bis zur Parallelstellung der Hand mit der Achse des Unterarmes möglich. Fingerbewegungen frei. Vom Radius ist nur das obere und untere Ende zu palpieren, das Mittelstück fehlt.

Maße:	R.	L.
Acromion-Epicond. lateral. humeri	28,5 cm	28,5 cm
Oberarmumfang	15,5 „	14,25 „
Olecranon-proc. styloideus ulnae	24,5 „	19,5 „
Unterarm unterhalb der Ellenbeuge	18,0 „	17,25 „
Unterarm 10 cm oberhalb des Handgelenks	12,75 „	12,5 „

Röntgenaufnahme: (siehe Fig. 2) Die radiale Abduction beträgt ca. 50°, die proximale Verschiebung der Radiusgelenkfläche 1½ cm, die

Fig. 2.

radiale Verschiebung der Hand 2 cm, das Os triquetrum liegt, durch einen 2 mm breiten Spalt getrennt, zur Hälfte radial von der Ulna, zur Hälfte überragt es dieselbe distalwärts:

Die Maße betragen:

	R.	L.
Ulna (proc. styl.-olecr.)	25,7 cm	20 cm
Radius (oberes Ende — proc. styl.)	23,5 „	13 „
Os naviculare	18 : 12 mm	20 : 5 mm
„ lunatum	15 : 13 „	13 : 11 „
„ triquetrum	18 : 11 „	14 : 8 „
„ pisiforme	11 : 10 „	10 : 7 „
„ multangulum majus	17 : 12 „	12 : 10 „
„ „ min.	12 : 10 „	10 : 8 „
„ capitatum	25 : 15 „	20 : 12 „
„ hamatum	18 : 13 „	17 : 11 „

Metacarpus	I	4,7 cm	4,1 cm
„	II	6,4 „	6,4 „
„	III	6,6 „	6,0 „
„	IV	4,8 „	4,2 „
„	V	5,3 „	5,0 „
Grundphalanx	I	3,5 „	3,0 „
„	II	4,2 „	3,8 „
„	III	4,7 „	4,2 „
„	IV	4,5 „	4,0 „
„	V	3,9 „	3,1 „
Mittelphalanx	II	2,2 „	2,0 „
„	III	2,9 „	2,5 „
„	IV	2,6 „	2,4 „
„	V	1,9 „	1,8 „
Endphalanx	I	2,2 „	1,8 „
„	II	1,4 „	1,3 „
„	III	1,6 „	1,6 „
„	IV	1,6 „	1,6 „
„	V	1,5 „	1,3 „

21. Juni 1904. Unstillbare Diarrhoen. Unter weiterem Kräfteverfall exitus letalis.

Sektion: L. Pleurahöhle verwachsen. Ältere tuberculöse Processe in beiden Lungenspitzen. 5.—7. l. Rippe, sowie die angrenzenden Wirbelkörper von Periost entblößt, rauh.

Präparat: Länge der Ulna (proc. styl.-Olecranon-Spitze) 19,75 cm Die normalerweise sagittale Kante, welche die Fossa sigmoidea durchzieht verläuft unter einem Winkel von ca. 15° von außen (radial) oben nach unten innen (ulnar). Die radial von dieser Kante liegende Gelenkfläche der Fossa sigmoidea steht nicht, wie gewöhnlich annähernd horizontal, sondern fällt unter einem Winkel von 45° radialwärts ab, sie liegt mit der Incisura semilunaris minor (die normalerweise vertical steht) in einer Ebene, bildet mit ihr ein Ganzes. Die sonst zwischen ihnen vorhandene Kante fehlt. Der Körper der Ulna hat gewissermaßen eine Drehung erfahren, als ob man ihn unter Fixation des oberen Drittels im Sinne der Pronation torquiert hätte; infolgedessen liegt die Crista interossea nur im oberen Drittel radial, wendet sich dann nach der Vorder(Beuge)seite und verläuft als eine vordere Kante, die jedoch viel stumpfer als sonst ist. Der Proc. styloideus ist nur wenig ausgebildet. Die Ulna zeigt eine dorsal convexe Krümmung derart, daß der Abstand von einer an die Mitte derselben gelegten Tangente am Proc. styloideus 1,5 cm, am Olecranon 2 cm beträgt.

Das obere Ende des Radius ist 5 cm lang. Köpfchen deformiert, radial-ulnar stark comprimiert, ohne Gelenkfläche, mit pergament-dünner Corticalis, zugespitzt distal auslaufend. Es ist 2 cm unterhalb der Incisura semilunaris minor an der radialen Seite der Ulna befestigt.

Unteres Ende, 6 cm lang, nach oben zugespitzt endend, in halber Pronationsstellung, an der ulnaren Seite der Ulna sitzend.

Fall II (Deformität des Vorderarmes nach Resection des

Radius wegen Nekrose infolge von acuter Osteomyelitis). Louis V., 4 Jahre alt. Aufgenommen am 27. Februar 1887.

Patient fiel vor 4 Tagen auf den l. Vorderarm. Der hinzugezogene Arzt legte einen Gipsverband an, unter welchem der Arm anschwoll. Gleichzeitig stellte sich schlechtes Allgemeinbefinden ein: Appetitlosigkeit und Fieber. Gipsverband gestern entfernt.

Status: Beträchtliche Schwellung und Rötung des l. Vorder- und Oberarmes. An der Innenseite des letzteren ein größerer Absceß. Keine Fractur, doch Radius und Humerus auf Druck schmerzhaft.

Diagnose: Acute Osteomyelitis mit Absceßbildung.

Fig. 3.

Operation: Am 2. März 1887. Eröffnung des Abscesses am Oberarm, derselbe reicht bis zum Vorderarm hin, woselbst auf dem Dorsum noch eine 2. Absceßhöhle. Im Grunde des letzteren liegt der Radius, von Periost entblößt frei. Mehrfache Öffnungen. Drainage.

19. März. Verlauf nach der Operation fieberlos. Wunden secernieren wenig. Entlassen.

13. Juni 1904. Wiedervorstellung: Ungefähr 4 Wochen nach der 1. Operation wurde eine 2. vorgenommen, wobei Sequester entfernt wurden. Der sonst kräftig entwickelte und gesunde Patient zeigt eine auffallende Wachstumsstörung am l. Vorderarm (siehe Fig. 3). Derselbe ist deutlich verkürzt. Die Ulna zeigt eine ausgesprochene dorsalconvexe Krümmung, ihr unteres Ende ist luxiert. Die Hand ist weit nach der

radialen Seite hin abgewichen, proximalwärts verschoben und steht in starker Radialflexion. Ellenbogengelenk frei. Supination um die Hälfte beschränkt. Bewegungen im Handgelenk und den Fingern frei, mit Ausnahme der Ulnarflexion. Die Radialflexion beträgt 30—90°. Der Defect am 3. und 4. Finger, von denen nur die Grundphalangen vorhanden sind, rührt von einem im 3. Lebensjahre erlittenen Trauma her. Auf der radialen Streckseite des l. Unterarmes 2 tiefe Narben, auf der Beugeseite des Oberarmes 2 oberflächliche. Umfang des Unterarmes unterhalb der Ellenbeuge R. 27,25, L. 25 cm. Patient behauptet, nicht im geringsten behindert zu sein, alles tun zu können, im linken Arm fast ebensoviel Kraft zu besitzen, als im rechten.

Die Röntgenaufnahme (siehe Fig. 4) ergibt folgende Verhältnisse:

Die Radialflexion der Hand beträgt ca. 70°, die radiale Verschiebung 3 cm, die proximale ebenfalls 3 cm.

Fig. 4.

Das Os triquetrum steht neben der radialen Seite der Ulna, durch einen 6 mm breiten Spalt von ihr getrennt, und überragt dieselbe um 3 mm.

Vom Radius fehlt der größte Teil des Mittelstückes.

Distales Ende 3 cm lang, zugespitzt endend.

Proximales Ende 4 cm lang, unregelmäßig gestaltet, endigt 12 mm unterhalb der Fossa sigmoidea.

Distal von diesem, durch einen schmalen Schatten getrennt, noch ein zweites, 6 mm langes, 4 mm breites Knochenstückchen. Die Ulna zeigt eine dorsalconvexe Krümmung, die besonders stark im unteren Drittel ausgeprägt ist. Legt man eine Tangente an die Mitte der Ulna, so beträgt der Abstand von derselben am Olecranon 0,5 cm, am Proc. styloideus 3 cm.

Die Maße betragen:

	R.	L.
Ulna	28,0 cm	21,5 cm
Radius	25,0 „	12,0 „

	R.	L.
Os naviculare	22 : 16 mm	22 : 8 mm
„ lunatum	20 : 17 „	14 : 10 „
„ triquetrum	19 : 10 „	16 : 10 „
„ pisiforme	12 : 10 „	11 : 9 „
„ multangulum maj.	20 : 12 „	17 : 10 „
„ „ min.	14 : 15 „	11 : 9 „
„ capitatum	25 : 15 „	23 : 12 „
„ hamatum	25 : 18 „	20 : 15 „
Metacarpus I	4,6 cm	4,2 cm
„ II	6,7 „	6,6 „
„ III	6,4 „	6,3 „
„ IV	5,6 „	5,6 „
„ V	5,6 „	5,2 „
Grundphalanx I	3,0 „	3,3 „
„ II	4,2 „	3,5 „
„ III	4,4 „	0,0 „
„ IV	4,4 „	0,0 „
„ V	3,6 „	3,6 „
Mittelphalanx II	2,3 „	2,2 „
„ III	3,1 „	0,0 „
„ IV	2,6 „	0,0 „
„ V	1,9 „	1,8 „
Endphalanx I	2,6 „	2,1 „
„ II	1,7 „	1,6 „
„ III	1,9 „	0,0 „
„ IV	2,1 „	0,0 „
„ V	1,5 „	1,0 „

Fall III.[1]) Deformität des Vorderarmes nach Nekrose des Radius infolge von akuter Osteomyelitis.

Heinrich Sch., 1½ Jahre alt, wird am 17. August 1893 in die Klinik aufgenommen.

Anamnese: Vor 6 Wochen ohne nachweislichen Grund mit Schmerzen im rechten Unterarm akut erkrankt.

Status: Sonst gesundes, gut genährtes Kind. Am radialen Rand des rechten Unterarms, dicht oberhalb des Handgelenks, eine eiternde Fistel. Auf dem Handrücken einige oberflächliche Hautulcerationen.

Operation: 19. August 1893. In Narkose wird mit einer Kornzange in die Fistel eingegangen und ohne besondere Mühe ein loser Sequester gefaßt und extrahiert. Derselbe erweist sich als Totalnekrose

1) Für die Mitteilung dieses Falles, der erst nach meinem Ausscheiden aus der Göttinger Klinik zur Beobachtung kam, bin ich Herrn Geheimrat Braun sowie Herrn Assistenzarzt Dr. Linkenheld, der auch die Güte hatte, die Skiagramme anzufertigen, zu Danke verpflichtet.

des größeren unteren Teiles des Radius, ist 7½ cm lang und reicht bis zur unteren Epiphyse; letztere hatte sich offenbar gelöst und bleibt zurück. Tamponade. Schienenverband.

Verlauf: Ohne Fieber und mit geringer Eiterung. Am 31. August 1893 mit geradem Arm entlassen.

Wiedervorstellung: Am 15. November 1904; jetzt 12¾ Jahre alt. (11¼ Jahre nach der Entfernung des Radius.) (Siehe Fig. 5.) Der rechte Unterarm ist gegen den linken bedeutend verkürzt. Die um 4 cm kürzere Ulna zeigt eine nach außen konvexe Biegung, ihr Processus styloideus ragt scharf und spitz vor. Das untere Radiusende steht 6 cm höher als das untere Ulnaende. In der schrägen Verbindungslinie dieser beiden Enden setzt sich die Hand derart an, daß ihre Längsachse zum Radius fast einen rechten Winkel bildet. Über dem unteren Radiusende eine 4 cm lange Incisionsnarbe, fünf weitere kleine Narben auf dem Handrücken. Die Hand schlottert im Handgelenk, trotzdem kann Pat. aktive Bewegungen, Beugung sowohl wie Streckung, in demselben ausführen, jedoch tragen sie den Charakter von Schlotterbewegungen. Flexion des Daumens in seinen beiden Gliedern aktiv unmöglich, Adduktion ist vorhanden. Flexion der übrigen vier Finger gelingt nicht ganz bis zur Hälfte der normalen Flexion. Flexion und Extension im Ellenbogengelenk frei, ebenso die Pronation, Supination um die Hälfte beschränkt.

Fig. 5.

Maße:	R	L
Acromion-Epicondylus lateralis humeri	27 cm	27 cm
Oberarmumfang (10 cm oberh. d. Epicond. ext.)	20 „	21,5 „
Olecranon-proc. styl. ulnae	17,5 „	21,5 „
Unterarmumfang (unterhalb der Ellenbeuge)	20,5 „	22,5 „
Länge des Radius	8,0 „	21,5 „
Handumfang über den Metacarpophalangealgelenken gemessen	17,0 „	19,3 „

Röntgenaufnahme: (siehe Fig. 6).

Die radiale Abduktion beträgt ca. 80°, die proximale Verschiebung der carpalen Gelenkfläche 2,3 cm, die radiale Verschiebung der Hand 1,7 cm, das Os triquetrum liegt, durch einen 5 mm breiten Spalt getrennt, zur Hälfte etwa radial von der Ulna, zur Hälfte überragt es dieselbe distalwärts.

Fig. 6.

Der Radius zeigt eine unregelmässige konische Gestalt, proximal hat er ungefähr die gleiche Dicke, wie der linke, verjüngt sich dann allmählich und endet ziemlich zugespitzt mit unregelmäßiger Contour. Die untere Epiphyse fehlt vollständig. Die Ulna zeigt eine dorsalkonvexe Krümmung, die im unteren Drittel gelegen ist, eine an die Mitte der Ulna gelegte Tangente ist vom Proc. styl. 2,3 cm, vom Oberarm 0,3 cm entfernt.

Die Maße betragen:	R.	L.
Ulna (proc. styl.-olecr.)	23 cm	16 cm
Radius	22 „	10,2 „
Os naviculare	15 : 9 mm	12 : 4 mm
„ lunatum	16 : 11 „	12 : 8 „

Os triquetrum	15 : 9 mm	15 : 8 mm
„ pisiforme	—	—
„ multang. maj.	12 : 10 „	9 : 8 „
„ „ min.	10 : 9 „	nicht zu bestimmen
„ capitatum	20 : 11 „	18 : 11 mm
„ hamatum	20 : 16 „	19 : 14 „
Metacarpus I	4,0 cm	3,4 cm
„ II	6,0 „	5,9 „
„ III	5,7 „	5,4 „
„ IV	5,1 „	4,9 „
„ V	4,8 „	4,5 „
Grundphalanx I	2,5 „	2,2 „
„ II	3,6 „	3,1 „
„ III	4,0 „	3,6 „
„ IV	3,8 „	3,3 „
„ V	2,9 „	2,8 „
Mittelphalanx II	1,6 „	1,3 „
„ III	2,1 „	1,9 „
„ IV	1,9 „	1,8 „
„ V	1,2 „	1,1 „
Endphalanx I	1,9 „	1,7 „
„ II	1,2 „	0,9 „
„ III	1,1 „	1,0 „
„ IV	1,2 „	1,0 „
„ V	1,1 „	1,1 „

Die soeben beschriebenen Wachstumsstörungen des Vorderarms zeigen als besonders charakteristisches Symptom die Radialabduktion der Hand, und sie reihen sich dadurch der Gruppe jener Deformitäten an, bei denen sich diese Stellungsanomalie gleichfalls vorfindet. Die Ursachen für dieselben können recht verschiedener Natur sein. Bei weitem am häufigsten ist es der angeborene totale oder partielle Defekt des Radius, bez. die angeborene Hypoplasie dieses Knochens, eine Mißbildung, die ja verhältnismäßig häufiger beobachtet wird und von der zahlreiche Fälle in der Literatur bekannt sind. Selten scheinen dagegen derartige Formveränderungen erworben zu werden.

Sieht man von Traumen ab, die bei entstehenden Frakturen eine derartige Dislocation unmittelbar setzen können, so kann ein ähnliches Bild, wenigstens äußerlich genommen, bei Verkrümmungen auf rachitischer Basis entstehen. Ein Beispiel dafür bietet das Röntgenbild (siehe Fig. 7) eines 3jährigen Mädchens, das in der Göttinger

Klinik beobachtet wurde. Eine Wachtumsstörung des Radius kann ferner in einer traumatischen Epiphysenlösung ihren Grund haben. Von einer solchen hat Nicoladoni eine instruktive Abbildung publiziert[1]), welche die Verkürzung des Radius und die dadurch bedingte radiale Abweichung der Hand deutlich zeigt.

Wachstumsstörungen am Vorderarm beobachtet man weiter häufig bei Kranken, die an sogenannten multiplen Exostosen leiden, doch betreffen sie in der überwiegenden Mehrzahl der Fälle die Ulna, nur selten ist der Radius verkürzt und selbst dann pflegt die Differenz in der Länge der beiden Knochen nur eine geringe zu sein. Daher führt diese Verkürzung auch nur ausnahmsweise, wie in einer Beobachtung Bessel Hagens[2]) zu einer Curvatur der Ulna.

Fig. 7.

Von pathologischen Processen ist es wohl am häufigsten die acute Osteomyelitis, die zu Verkürzungen des Radius führt. Schon Roser[3]) gibt an, daß wenn der Radius nach einer Osteomyelitis zu wachsen aufhört, eine Subluxation an dem unteren Ulnaköpfchen entsteht und die Hand in eine zuweilen sehr auffallende Abductionsstellung kommt. Ollier[4]) beobachtete einen 20jährigen jungen Mann, der im Alter von 11 Jahren erkrankt war, bei dem die Hand infolge des stärkeren Wachstum der Ulna, deren unteres Ende sich luxierte, immer weiter nach außen abwich, bis 55°, so daß Ollier sich zu einem operativen

1) Reproduciert in Hoffa, Lehrb. d. orthop. Chir. 3. Aufl. S. 509 (Fig. 367).

2) Bessel Hagen, Über Knochen- und Gelenkanomalien etc. Archiv für klinische Chirurgie 1891, Bd. 41, S. 522 Beobacht. V.

3) Roser: Die pseudorheumatischen Knochen- u. Gelenkerk. d. Jünglingsalters. Arch. der Heilkunde 1865, VI, S. 264.

4) Ollier, De l'excision des cartilages de conjugaison. Rev. mens. de méd. et de chir. 1877, I, p. 173. — Assoc. franç. pour l'avancement des sciences. — Ref. Gaz. Hebdom. 1873, Nr. 35, p. 562.

Eingriff entschloß. Er exstirpierte partiell den unteren Epiphysenknorpel der Ulna und konnte 5 Jahre später einen guten Erfolg constatieren. Helferich[1]) teilt einen analogen Fall mit, wo es zu einer Verkürzung des Vorderarmes mit Subluxation des unteren Endes der Ulna, sowie Radialflexion der Hand kam. Die Verkürzung des Radius betrug hier 2½ cm, die der Ulna 2 cm gegenüber der gesunden Seite.

Eine Abbildung von einer derartigen Deformität wurde von Albert und Kolisko gegeben[2]); ein Röntgogramm von Lexer[3]) publiciert.

Nach Roser[4]) sollen solche Deformitäten auch bei tuberkulöser Entzündung beobachtet werden.

Bei den drei von mir beschriebenen Deformitäten handelt es sich also um einen erworbenen Defect des Radius, dessen Ursache im ersten Falle eine operative Resection des Knochens gegen Ende des 3. Lebensjahres wegen Diaphysentuberkulose war, im 2. und 3. Falle eine infolge acuter Osteomyelitis im 5., bez. im 2. Jahre entstandene Necrose. Die Deformitäten wurden beobachtet im 1. Falle 15 Jahre, im 2. 17 Jahre, im 3. 11 Jahre nach dem Einsetzen des sie veranlassenden Momentes. Ihre Symptome sind:

1. Die Verkürzung des Vorderarmes.
2. Radialabduction, radiale und proximale Verschiebung der Hand.
3. eine dorsal-convexe Krümmung der Ulna.

Die Verkürzung des Vorderarmes betrifft beide Knochen. Am erheblichsten ist sie für den Radius (wobei bei dem Fehlen des größeren Teiles der Diaphyse desselben die Distanz vom oberen Ende bis zum proc. styl. verstanden ist. Sie beträgt im Fall I 10½ cm, im Fall II 13 cm, im Fall III 11,8 cm gegenüber der gesunden Seite. Wesentlich geringer ist natürlich die Verkürzung der Ulna: Fall I: 5,7, Fall II: 6½ cm, Fall III: 7 cm. Das Wachstum der Oberarme hat keinen Schaden gelitten, sie sind in allen Fällen so lang als auf den gesunden Seite, dagegen ist die Hand deutlich verkleinert. Die Handwurzelknochen sind auf der kranken Seite sämtlich kleiner. Es zeigt sich dabei das interessante Verhalten, daß in Fall III, wo die Radiusepiphyse fehlt, das sonst mit dem Radius articulierende naviculare eine sehr bedeutende Verkleinerung erfahren hat. Der Flächeninhalt seines radiographischen Schattens beträgt nur 0,36 des gesunden; an 2. Stelle

1) Helferich: Über die nach Nekrose an der Diaphyse der langen Extremitätsknochen auftretenden Störungen etc. Deutsche Ztschr. f. Chir. 1878, Bd. X, S. 329.

2) Reproduciert in Kirmisson, Les difformités acquises. Paris 1902, p. 626

3) Lexer, Lehrbuch der allgemeinen Chirurgie. Berlin 1904, Bd. I, S. 122.

4) loc. cit.

rangiert in diesem Falle das lunatum mit 0,55. Es beruht dies wohl auf den Wechselbeziehungen im Wachstum, die zwischen den einzelnen, ein Gelenk zusammensetzenden Knochen bestehen. In den beiden Fällen, wo die Radiusepiphysen erhalten blieben, ist die relative Verkleinerung des Naviculare auch geringer, ja die Breite hat in Fall II überhaupt keine Einbuße erlitten, in Fall I ist sie sogar um 2 mm größer; immerhin beträgt auch hier bei Berechnung des Flächeninhaltes die Größe in Fall I nur 0,46, in Fall II 0,5 gegenüber der gesunden Seite[1]).

Addiert man die Längen der Metacarpen und Phalangen, so beträgt die Verkürzung in Fall I bis zu 1,5 cm (und zwar für den Daumen, wie für den Mittelfinger), in Fall 2 bis zu 1 cm (und zwar am Zeigefinger), in Fall III bis zu 1,2 cm (und zwar gleichfalls am Zeigefinger. Eine Gesetzmäßigkeit bei der Verkürzung der einzelnen Finger und Metacarpen irgend welcher Art ist dabei nicht zu erkennen.

Die radiale Abduction, ebenso wie die radiale und proximale Verschiebung der Hand erklären sich leicht aus dem Zurückbleiben des Längenwachstums am Radius gegenüber der Ulna. Die Radialinflexion war in Fall III sehr hochgradig c. 80°, in Fall II c. 70° in Fall I nur etwa 50°.

Die Krümmung der Ulna ist in allen Fällen deutlich erkennbar wenngleich sie nicht jene Grade erreicht, die man bei dem congenitalen Radiusdefect zu sehen gewohnt ist. Man könnte zu der Ansicht neigen, daß der verkürzte Radius, bezw. die verkürzten Weichteile auf der radialen Seite die Ulna dabei allmählich wie eine Saite den Bogen spannten.

Diese Ansicht ist insbesondere auch von Helferich vertreten worden, dem wir für analoge Verkrümmungen eine ausgezeichnete experimentelle Arbeit verdanken[2]).

Helferich erzeugte Verkrümmungen am Vorderarme des Kaninchens nach der ulnaren Seite hin, dadurch, daß er den unteren Epiphysenknorpel der Ulna exstirpierte. Zur Erklärung der dabei entstehenden Verkrümmung des Radius führt er als Vergleich das in dem sogenannten Kompensationsstreifen verwertete physikalische Prinzip an: ein Streifen, der aus zwei verschiedenen aneinander genieteten Metallen besteht, erfährt bei jeder Temperaturveränderung eine Krümmung, und zwar bildet das sich stärker ausdehnende Metall die con-

1) Die Maße sind den Röntgenplatten entnommen.

2) H. Helferich: Zur Lehre vom Knochensystem. Versuche über Hemmung des Längenwachstums durch Exstirpation des Intermediärknorpels. Arch. f. Anatomie und Entwickelungsgesch. Jahrg. 1877 p. 93.

vexe Seite. Bei diesem Vergleich würde der Radius dem einen, die Ulna dem andern Metall des Streifens entsprechen.

Der Zug der durch Narbengewebe wiedervereinigten und nun im Wachstum zurückbleibenden Ulna wirkt entwicklungshemmend auf den Radius derart, daß seine ulnare Seite im Wachstum zurückbleibt, wodurch eine Krümmung mit Schiefstellung seiner Epiphyse nach der ulnaren Seite hin erfolgen muß.

Auch für die hier beschriebenen Fälle nehme ich an, daß die radiale Seite der Ulna weniger wächst als ihre ulnare. Die Folge davon muß sein, daß die Ulna sich krümmt, rein mechanisch und zwar auf der dem Lig. inteross. entgegengesetzten Seite, d. h. da die Crista interossea, wie man an dem Präparat von Fall I ersehen kann, mehr nach vorn (volar) rückt, auf der dorsalen (bzw. dorso-ulnaren) Seite.

Bei dieser Erklärung würde, um den Vergleich von dem Kompensationsstreifen wieder heranzuziehen, dem einen Metall die radiale, dem andern die ulnare Seite der Ulna entsprechen. Auch bei den Fällen von totalem congenitalen Defect des Radius ist m. E. dieses Moment (geringeres Wachstum der Ulna auf der dem Radius entsprechenden Seite, größeres auf der entgegengesetzten) für das Zustandekommen der Curvatur der Ulna von größter Bedeutung.

Die Ursache für das geringere Wachstum der Ulna auf der dem Radius zugekehrten Seite scheint mir nun nicht allein in einem Zug, den der verkürzte Radius oder die verkürzten Weichteile auf die Ulna ausüben, zu liegen, sondern ich glaube, daß folgendes Moment dabei von Bedeutung ist, zumal ich bei der Präparation des Falles I den Eindruck hatte, daß die Weichteile einer gewaltsamen Geradestreckung der Ulna nicht den geringsten Widerstand entgegensetzen würden. Das Wachstum der Ulna steht in gewissem Abhängigkeitsverhältnis zu dem des Radius. Ist der Radius in toto kürzer als auf der gesunden Seite, so ist vielfach auch eine Verkürzung der Ulna gegenüber der gesunden Seite zu beobachten. Das ist durch vorhandene Beobachtungen bewiesen.

Leidet nun aber, wie bei einem Defect im Mittelstück der Radius eine so bedeutende Gestaltsveränderung, so kann man sich vorstellen, daß bei der Correlation, die in der Entwicklung der beiden Knochen besteht, die radiale Seite der Ulna eine größere Hemmung im Wachstum erfährt als die ihm nicht gegenüberliegende Seite.

Was die Funktionsstörung der Deformität betrifft, so war sie in den beiden ersten Fällen unbedeutend und bestand im wesentlichen in einer Beschränkung der Supination, sowie im Fehlen der Ulnarflexion.

Stärker war natürlich die Störung in Fall III, da die Radiusepiphyse fehlte. In kosmetischer Hinsicht besonders störend ist die Radialflexion der Hand.

Auf die Frage der Therapie möchte ich in anbetracht des Umstandes, daß sich besondere Gesichtspunkte dafür aus unseren Fällen nicht ergaben, verzichten näher einzugehen.

Am Schlusse der Arbeit danke ich Herrn Geheimrat Braun für das freundliche Interesse an dieser Arbeit.

XXXV.

Besprechungen.

1.

Winter, Die Bekämpfung des Uteruskrebses. Ein Wort an alle Krebsoperateure. Verlag von F. Encke. Stuttgart 1904. 76 Seiten. Preis 2 Mk.

Die erschreckend große Zahl an Gebärmutterkrebs leidender Frauen und dem gegenüber die fast entmutigend geringen operativen Dauererfolge des Uteruscarcinoms haben W. bestimmt, den Ursachen für die schlechten Resultate nachzugehen und sie mit allen Mitteln zu bekämpfen.

Die Hauptschuld daran trägt die Verschleppung des Leidens, die Kranken suchen meistens den Operateur erst auf, wenn das Carcinom ein inoperabeles geworden. Es kommt selten oder nie zur Frühdiagnose. Hierfür müssen 4 Faktoren verantwortlich gemacht werden: mangelnde Sachkenntnis und Sorglosigkeit der Hausärzte, Gewissenlosigkeit der Hebammen, Behandlung durch Kurpfuscher und last not least das Verhalten der Patientinnen selbst. Verf. hat für die Ärzte Ostpreußens eine Broschüre verfaßt, die er jedem derselben zugesandt; er präcisiert darin seinen auf langjähriger klinischer Erfahrung basierenden Standpunkt in der speciellen Krebsfrage. Desgleichen hat er sämtlichen Hebammen der Provinz einen leichtfaßlichen Aufruf über denselben Gegenstand durch Vermittelung der Kreisärzte zugehen lassen. Schließlich hat er, um die Hauptursache der Verschleppung, nämlich das falsche Verhalten der Frauen selbst zu bekämpfen, sich an die Öffentlichkeit begeben und in den gelesensten Zeitungen Ostpreußens einen Aufsatz veröffentlicht, betitelt: „Über die Gefahren des Uteruskrebses Ein Mahnwort an die Frauenwelt.“ Dieser etwas ungewöhnliche Weg hat sich trotz mehrfacher Anfeindungen als unschädlich und erfolgreich erwiesen.

„Die Heilung einer jeden Kranken mit Uteruskrebs muß unser Ziel sein und bleiben; denn der beginnende Krebs ist leicht und sicher durch eine Operation heilbar.“

Von diesem Gesichtspunkte aus hat W. den Kampf gegen das verkeerende Leiden energisch aufgenommen und den Plan für seine praktische Durchführbarkeit gegeben. Verf. hofft, daß auch für das Carcinom der anderen Organe ein ähnlicher Weg von chirurgischer Seite eingeschlagen werde, und schließt seine Abhandlung mit einem Appell an die Chirurgen,

auch ihrerseits einen systematischen Kampf gegen die ihrer Domäne zufallenden Krebsarten zu eröffnen.

Dem energischen Vorgehen W.s zum Heile seiner Kranken wird niemand seine Anerkennung versagen können. Baum, Kiel.

2.

Stratz, Die rechtzeitige Erkennung des Uteruskrebses. Ein Wort an alle praktischen Ärzte. Verlag von F. Encke. Stuttgart 1904. 53 Seiten.

Vorliegendes Buch verfolgt denselben Zweck, wie die oben besprochene Wintersche Abhandlung; es soll zur Bekämpfung des Uteruskrebses dienen. Dem praktischen Arzte bietet es eine Anleitung zur frühzeitigen Diagnose des Leidens, denn auf diese allein kommt es an, wenn unsere operativen Erfolge sich bessern sollen. Verfasser betont die Wichtigkeit der Anamnese und schildert klar und eingehend die Befunde der klinischen, wie der anatomisch-mikroskopischen Untersuchung. Vorzügliche Abbildungen, makroskopische wie mikroskopische, vervollständigen den Text, desgleichen eine farbige Tafel, die uns ein plastisches Bild der differentialdiagnostischen wichtigen Veränderungen am Cervix uteri gibt.

Die Lektüre des kleinen Werkes sei jedem praktischen Arzt angelegentlichst empfohlen. Baum, Kiel.

Anzeigen literarischer Neuigkeiten, welche der Redaktion zugeschickt worden sind:

Nordiskt Medicinskt Arkiv, Inre Medicin. 1904. Afd II, häft 3.

Westberg: Über die biologische Bedeutung der krankhaften Erscheinungen.

Möller: Mitteilungen aus der Abteilung für Lichtbehandlung im Krankenhause St. Göran zu Stockholm.

Revue de Chirurgie. Nr. 11. Nov. 1904.

Congrès français de Chirurgie (du 17 au 22 Octobre 1904).

Nécrologie: M. le Prof. Tillaux.

Archives provinciales de Chirurgie. Nr. 11. Nov. 1904.

Mantel: Une nouvelle manoeuvre destinée à faciliter l'examen médical, et la recherche de la vésicule dans les interventions sur le foie et les voies biliaires.

Delagénière: Contribution au traitement chirurgical des cirrhoses du foie d'après dix observations.

Ronville et Martin: Les ligatures artérielles dans le cancer inopérable de l'utérus (fin).

Ferraton: Rétracteur pour amputations.

Revue, Française de Médecine et de Chirurgie. Nr. 47, 48. 1904.

Perochaud et Doucet: Des ruptures musculares dans la fièvre typhoïde.

Vincent: De la talalgie et son traitement chirurgical.

Moizart, Denis et Rabé: Tumeurs malignes de l'amygdale chez l'enfant.

Pariost: Places du coeur.

Heymans: Quelques considératious sur la tuberculose experimentale.

Moadebod-Dowley: La pustule maligne et son traitement.

Archives internationales de Chirurgie. Vol. II. Fasc. 1. 1904.

v. Rydygier: Considérations sur la taille hypogastrique et notamment sur la technique de la suture de la vessie.

Zesas-Berlin: Über die hysterische Scoliose.

Cavatorti-Parma: I piedi torti. Studio anatomico e considerazioni cliniche.

Patterson-Philadelphia: Spinalanalgesia. The present position of the method based on a review of the literature.

Bulletin of the Johns Hopkins Hospital. Vol. XV. Nr. 164. Nov. 1904.

Bloodgood: An early case of ulcer of the Stomach.

Young: The use of the cystoskope in cases of prostatic hypertrophs.

Hutchins: The clinical effects of surgical anaesthesia and operations upon anaemic patients.

California State Journal of Medicine. Nr. 11. Nov. 1904.

Sherman: The operative treatment of pes cavus.

Murphy: Echinococcus of the liver.

Transactions of the Clinical Society of London. Vol. 37. 1904 enthält unter anderen folgende Arbeiten:

Bowlby, Taylor: Fälle von hämorrhagischer Pancreatitis.

Batten: Myositis fibrosa mit anatomischer Untersuchung.

Maylard: Congenitale Pylorusstenose als Ursache chronischer Gastritis in der Jugend. Mitteilung von 7 durch Operation geheilten Fällen.

Moynihan: 100 Fälle von Gastroenterostomie bei Ulcus simplex des Magens und Duodenums.

Duckworth and Marsh, Taylor: Fälle von Pneumococcen-Peritonitis.

Corner: Primäre und secundäre Tuberculose der Schilddrüse.

Goodhall: 2 Fälle von Darmverschluß infolge von Typhus.

Spencer: Schwere Haematurie aus unbekannter Ursache.

Peters: Bemerkungen über die Vorteile und Nachteile der Röntgenbehandlung bei recidiv. Mammacarcinom.

Robinson: Aneurysma der Femoralis im Hunterschen Kanal. Heilung durch doppelte Ligatur.

Williams, Weber: Fälle von diffuser Lipomatosis.

Johnson: Multiple Aneurysmen.

La Clinica chirurgica. Nr. 10. Ottobre 19.

Micheli: Il metodo Bassini per la cura radicale dell'ernia inguinale in confronto agli altri tutti.

Ferrero: Un caso di tubercolosi ipertrofica del ceco.

Domenico: Angioma muscolare primitivo del musculo retto abdominale sinistro.

D'Este: Sui rapporti tra la branca infraorbitalis dell'arteria mascellare interna e il nervo supra-maxillaris.

Paolo: Patologia sperimentale del rene; legatura dell uretere e suoi esiti. (fine.)

Moderne ärztliche Bibliothek. Heft 16. 1905.

Oppenheimer: Die Fermente und ihre biologische Bedeutung.

Baum-Kiel.

Fig. 1.

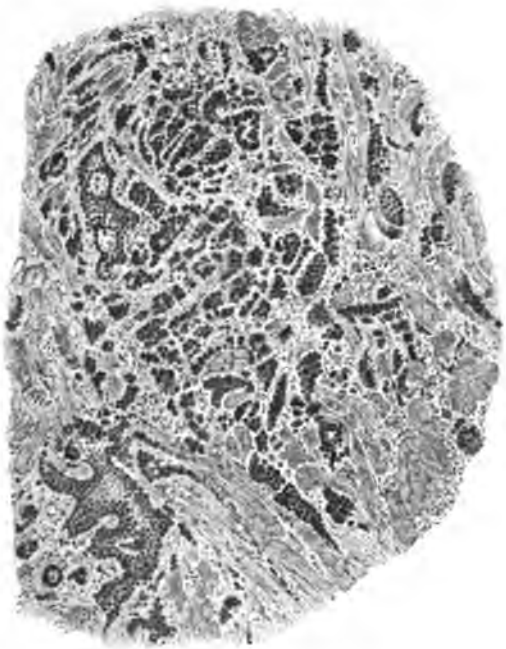

Fig. 2.

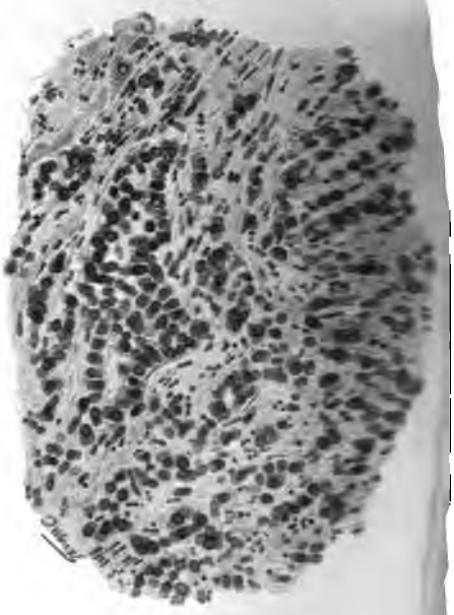

Fig. 3.

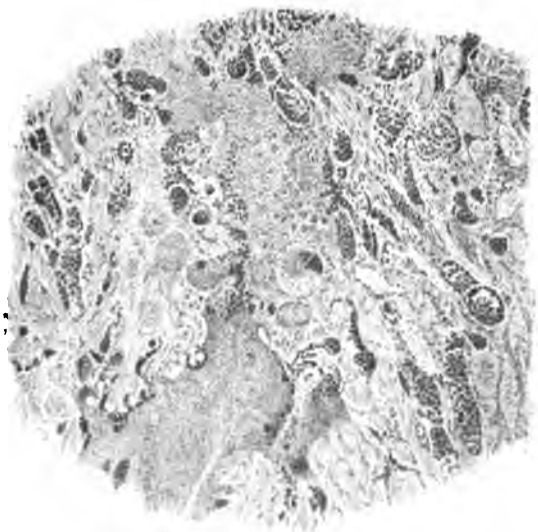

Fig. 4.

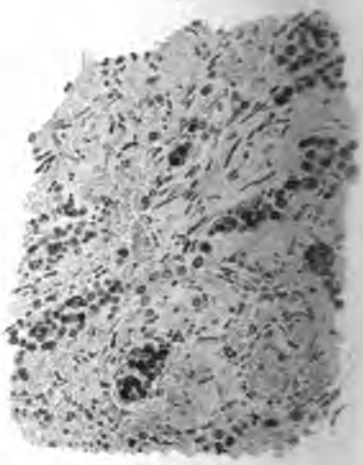

Fig. 5.

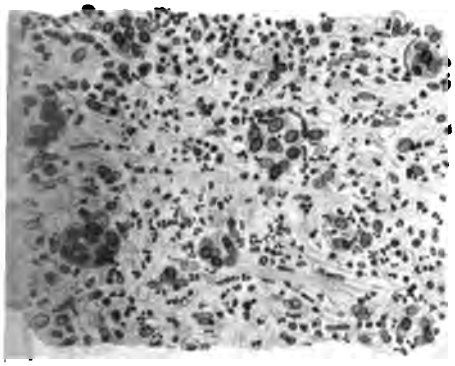

Fig. 6.

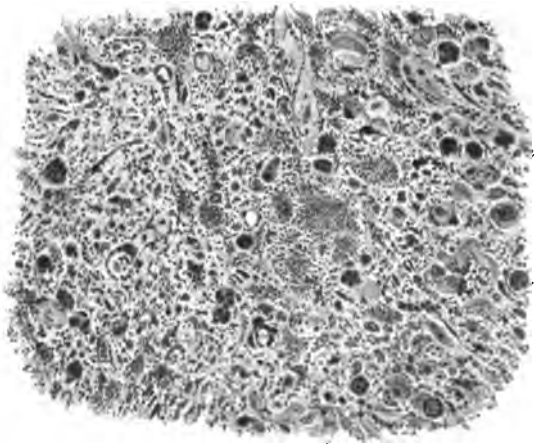

Fig. 7.

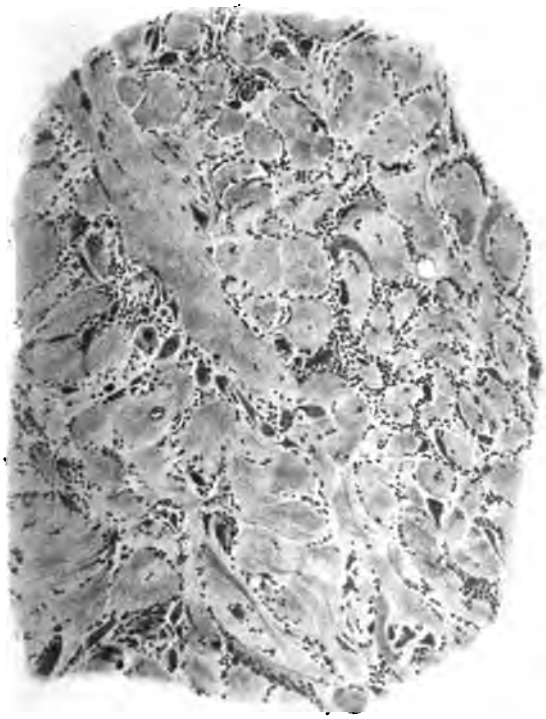

Fig. 8.

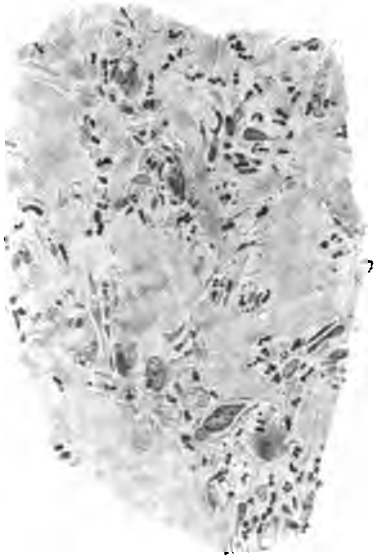

ST

172233